

# VENTAJAS DEL MINERAL TRIÓXIDO AGREGADO Y DEL HIDRÓXIDO DE CALCIO FRENTE A PATOLOGÍAS PULPARES DE TIPO DEGENERATIVO

Edison Gabriel Quintero Ricardo\*, Antonio Díaz Caballero\*\* y Eduardo Covo Morales\*\*\*

## RESUMEN

El agregado de trióxido mineral (MTA) es un material desarrollado para endodoncia. Las principales indicaciones del MTA, son el tratamiento pulpar en dientes vitales (pulpotomías, recubrimiento pulpar directo), apicoformaciones (barrera apical), cirugía endodóncica, reparación de perforaciones furcales, laterales y las provocadas por las reabsorciones. El MTA favorece la formación de hueso y cemento, y puede facilitar la regeneración del ligamento periodontal sin provocar inflamación; como un coadyuvante del MTA en los procesos de reparación tenemos el hidróxido de calcio que es un potente agente bacteriostático y bactericida que se utiliza para el control de microorganismos cuando es empleado como medicamento intraconducto, igualmente actúa como agente catalizador en la modificación del pH en los tejidos periapicales con el fin de favorecer el proceso de cicatrización, presenta excelentes propiedades higroscópica en cuanto al control del exudado en conductos radiculares de dientes con lesiones periapicales grandes los cuales muchas veces presentan humedad persistente en los canales radiculares asimismo actúa en la prevención o detención de procesos resorptivos ejerciendo efectos moduladores en la actividad clástica.

Por tales propiedades el artículo tiene como fin mostrar los efectos a corto plazo que ocurren en una reabsorción interna y lesión apical al momento de utilizar mineral trióxido agregado (MTA) e hidróxido de calcio como material intracanal. (Duazary 2009-II 141-146)

**Palabras clave:** MTA, hidróxido de calcio, endodoncia, microorganismos, reabsorción interna, lesión apical, tratamiento de canales

## ABSTRACT

Mineral trioxide aggregate (MTA) is a new material developed for endodontics. The principal indications of MTA are vital pulp therapy (pulpotomy, direct pulp capping), apexification (apical plug), endodontic surgery, and lateral, furcal and resorption perforations repair. The MTA induce the formation of cementum and bone, and it may facilitate the regeneration of the periodontal ligament without causing any inflammation; as a helping of the MTA in the repair processes we have the bactericidal calcium hydroxide which is a powerful bacteriostatic agent and it is used for the control of microorganisms when is placed as a canal medication, also acts like catalytic agent in the modification of the pH in periapicals tissues with the purpose to favor the healing process, presents excellent higroscopic properties in the control of the exudates in root canals of teeth with great periapical injuries which often present persistent humidity in the root canals and also acts in the prevention or halting of resorptives processes exerting effects modulators in the clástica activity. The purpose of this article is to show the short term effects that happen in an internal resorption and apical injury at the time of using mineral trioxide aggregate (MTA) and calcium hydroxide as a root canal medication.

**Key words:** Mineral trioxide aggregate, calcium hydroxide, endodontics, microorganisms, Internal root resorption, apical lesion, root canal treatment.

\* Odontólogo Residente II semestre de Endodoncia Universidad de Cartagena  
Calle 30 #50 A 03 Cartagena, Bolívar, Colombia. Sur América  
egabriel1981@hotmail.com

\*\* Odontólogo Universidad de Cartagena, Especialista en Periodoncia. Universidad Pontificia Javeriana, Magíster en Educación. Universidad del Norte. Candidato a Doctorado en Ciencias Biomédicas. Universidad de Cartagena. Docente Titular Facultad de Odontología Universidad de Cartagena. Campus de la Salud Zaragocilla. Cartagena, Bolívar, Colombia. Sur América. Correo electrónico antoniodiazc@yahoo.com

\*\*\* Odontólogo Universidad Javeriana, especialista en endodoncia Universidad Javeriana. Director Postgrado de Endodoncia. Profesor Titular Facultad de Odontología Universidad de Cartagena. Campus de la Salud Zaragocilla. Cartagena, Bolívar, Colombia. Sur América. Correo electrónico ecovom@yahoo.com

## INTRODUCCIÓN

La infección del conducto radicular constituye la vía principal para iniciar la irritación de los tejidos periapicales por consiguiente los microorganismos suelen ubicarse en lugares estratégicos dentro del conducto radicular necrótico garantizando de esta manera su supervivencia y potencial de patogenicidad, agregarse y penetrar a los tejidos afectados al igual que protegerse contra la acción de las células de defensa del huésped (fagocitos) y de la moléculas (anticuerpos, complementos).<sup>1</sup>

Cuando la pulpa dental se expone debido a caries, desgaste dental, preparaciones dentales iatrogénicas y traumas que acarreen fracturas o grietas, las bacterias orales pueden invadir y causar inflamación de la pulpa. Los Productos metabólicos tóxicos de estas bacterias son probablemente responsables de tales reacciones inflamatorias y posterior desintegración e infección de todo el espacio pulpar. Si la infección en el canal persiste, la inflamación crónica del área periapical conlleva a la pérdida del hueso.<sup>2</sup> Por tal motivo es de vital importancia la limpieza y conformación del canal radicular la cual reduce significativamente el número de microorganismos, pero no los elimina en su totalidad.<sup>3</sup>

Las características ideales requeridas para un material de obturación por vía apical son las mismas que las de los materiales de obturación del sistema de conductos radiculares.<sup>4</sup> Un material ideal debe ser biocompatible, fácil de manipular, radiopaco, dimensionalmente estable, no reabsorbible, no debe afectarse ante la presencia de humedad, con capacidad de adhesión a las paredes de la preparación y debe sellar el área elegida. Además el material debe promover a la cicatrización, no debe corroerse y ser electroquímicamente activo.<sup>5,6</sup>

El agregado de trióxido mineral (MTA) es estudiado ampliamente como material para sellar las vías de comunicación entre el sistema de conductos radiculares y los tejidos perirradiculares; la composición del agregado trióxido mineral (MTA) consiste en un polvo que presenta partículas finas hidrofílicas que fraguan en presencia de humedad formando de esta manera una estructura dura, el material MTA está compuesto principalmente por partículas de silicato tricálcico, aluminato tricálcico, silicato dicálcico, aluminato férrico tetracálcico, sulfato de calcio dihidratado, responsables de las propiedades físicas y químicas de este agregado, se le anexa también óxido de bismuto que le proporciona la radiopacidad, con relación a su pH después de realizar la mezcla es de 10,2 y sube a 12,5 a las tres horas y después permanece constante.<sup>7,8</sup>

Está claro que el MTA es un material biocompatible que estimula la reparación perirradicular, el mecanismo de formación de cemento sobre MTA todavía no es claro, aunque se encontró que este material parece ser capaz de activar a los cementoblastos para que produzcan matriz para la formación de cemento sin embargo la naturaleza de esta afirmación requiere mayor aclaración.<sup>9</sup>

El MTA fue evaluado experimentalmente para reparar perforaciones de furca en dientes de perro. Se observó que en ausencia de contaminación la respuesta del tejido fue caracterizada por una ausencia de inflamación y por la formación de cemento en la mayoría de los dientes estudiados. Igualmente algunos autores reportan resultados en casos clínicos de dientes humanos en la reparación de perforaciones de furca con MTA y observaron que este material permite la reparación de hueso y la eliminación de síntomas clínicos.<sup>10</sup>

Las perforaciones dentales pueden ocurrir durante el procedimiento endodóntico o en la preparación para postes y también como resultado de la extensión de una reabsorción en los tejidos radiculares. La reparación de la perforación después de un procedimiento accidental o como consecuencia de una reabsorción interna puede ser realizada intracoronariamente o mediante un procedimiento quirúrgico. Materiales como el Cavit, óxido de zinc eugenol, hidróxido de calcio, amalgama, gutapercha, e hidroxiapatita se usan para reparar perforaciones.<sup>11</sup>

Otro medicamento intracanal utilizado en el campo de la endodoncia para la alcalinización de los conductos radiculares infectados es el hidróxido de calcio, las dos propiedades más importantes que tiene este material son la inhibición de enzimas bacterianas que causan un efecto antimicrobiano y la activación de enzimas del tejido como la fosfatasa alcalina que causa un efecto mineralizante. Gracias a su alto pH de 12,6 inhibe actividades esenciales de las enzimas como: el metabolismo, el crecimiento, y la división celular. La influencia del pH altera la integridad de la membrana del citoplasma rompiendo los componentes orgánicos (las proteínas, fosfolípidos) y el transporte de los nutrientes.<sup>12</sup> La acción del hidróxido de calcio sobre las bacterias se enfoca principalmente en la disociación iónica de este medicamento en iones calcio e hidroxilo, inhibiendo las enzimas de la membrana citoplasmática, produciendo una alteración química de los componentes orgánicos y en el transporte de nutrientes, causando un efecto tóxico sobre la célula bacteriana.<sup>13</sup>

## REABSORCIÓN INTERNA

La reabsorción dentinaria interna es un tipo de patología pulpar que se manifiesta por el aumento en diámetro de la cámara pulpar o conducto radicular, en donde la pulpa se transforma en un tejido inflamatorio altamente vascularizado con una importante actividad odontoclástica. Es poco frecuente en dientes permanentes y se asocia a una inflamación crónica con pulpa vital, aunque el mecanismo de la reabsorción interna se cree que es muy similar al de la reabsorción ósea, la etiología no está completamente dilucidada.<sup>14</sup>

Se sugiere que la reabsorción interna podría ocurrir como resultado de traumas, infección de la pulpa dentaria, fuerzas excesivas ortodónticas, pulpitis irreversibles o por calor excesivo; estas irritaciones estimulan al tejido pulpar a tal nivel que le proporciona una inflamación crónica persistente, conllevando a que las células mesenquimales indiferenciadas que se encuentran dentro de la pulpa se conviertan en células clásticas, dando como resultado la reabsorción dentaria interna.<sup>15</sup>

El diagnóstico se basa principalmente en las características clínicas y radiográficas, dentro de las radiográficas se presenta como un ensanchamiento uniforme y radiolúcido del contorno pulpar ya sea a nivel radicular o coronal en cuanto a la parte clínica se evidencia una mancha rosada a nivel de la corona debido a la presencia de tejido de granulación.<sup>16</sup>

Con relación al pronóstico, si existe comunicación entre la pulpa y los tejidos circundantes este será menos favorable, incluso en las situaciones donde la terapia endodóntica podría ser conducida con éxito; otro factor que obstaculizaría el pronóstico del tratamiento sería el tamaño de la reabsorción el cual afectaría directamente al tejido radicular por pérdida de estructura seguido del diente en general por interferir en las tensiones normales asociadas a la función diaria. Por lo tanto sería conveniente determinar el grado de la lesión antes de iniciar la terapia endodóntica para tratar la reabsorción interna.<sup>17</sup>

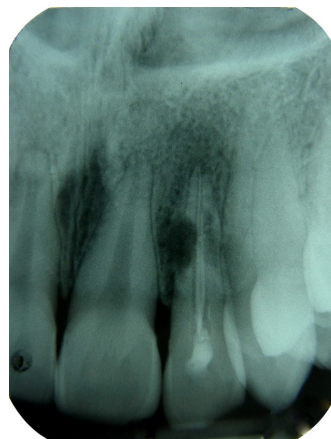## PERIODONTITIS APICAL

La periodontitis apical es la inflamación y destrucción de los tejidos perirradiculares causada por agentes etiológicos de origen endodóntico, especialmente bacterias. Inicialmente la pulpa del diente se infecta y posteriormente se necrosa por una microflora oral autógena. Los microorganismos invasores que se encuentran dentro del canal radicular pueden avanzar de tal manera que pueden sobre pasar el periápice radicular

generando una respuesta defensiva del anfitrión la cual consiste en contrarrestar esa agresión a través de varias clases de células; células tales como mensajeros intercelulares, anticuerpos y de molécula efectoras; el encuentro entre los agentes microbianos y las células de defensa del huésped desarrollan un encuentro agresivo el cual termina generando una destrucción a nivel de los tejidos periapicales dando como resultado la formación de diversas categorías de lesiones periapicales. El tratamiento de la periodontitis apical consiste básicamente en la eliminación de los microorganismos patógenos que se encuentran dentro del canal radicular a través de la limpieza y la conformación previniendo de esta manera la reinfección del conducto a través de un selle hidráulico del espacio del conducto radicular.<sup>18</sup>

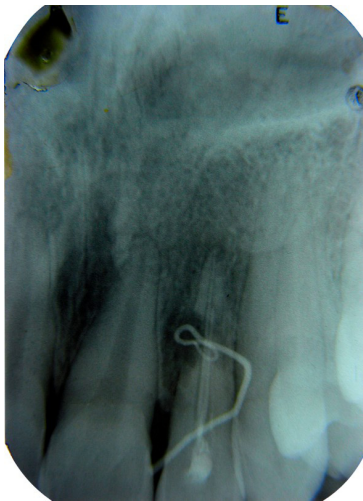
Las lesiones periapicales que resultan de la pulpa dental necrótica es una de las más frecuentes patologías encontradas en el hueso alveolar. La exposición de la pulpa dental a las bacterias y a sus subproductos ocasiona en los tejidos una respuesta inflamatoria no específica así como también reacciones inmunológicas específicas las cuales son las causantes de las lesiones periapicales.<sup>19</sup> La persistencia de microorganismos dentro del canal radicular es otro de los factores desencadenantes en esta irregularidad, los microorganismos encontrados en estos casos son predominante grampositivos (cocos, bacilo y filamentos, tales como actinomicetos, Enterococos y propionibacterias).<sup>20</sup>

Otra de las causas por las cuales puede persistir una lesión apical es cuando se produce una sobreextensión del material de obturación, existe una respuesta inflamatoria por parte de los tejidos adyacentes al periápice, sin embargo, el avance hacia un proceso de reparación se obstruye debido a la presencia de una percolación de fluidos tisulares ricos en proteínas, los cuales nutren de sustrato a bacterias residuales, continuando con el proceso infeccioso y concluyendo con el fracaso del tratamiento endodóntico.<sup>21</sup>

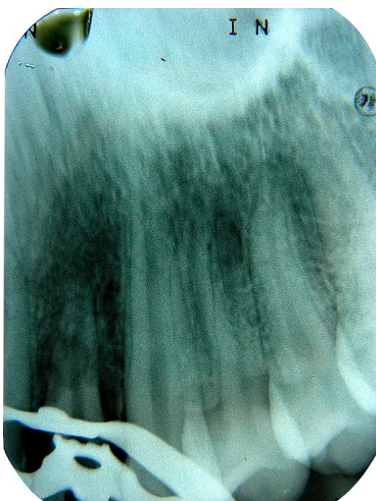


### REPORTE DEL CASO CLÍNICO

Paciente de 16 años de edad, de sexo femenino, sin antecedentes sistémicos de interés; al examen clínico se evidencia una fistula en el fondo del vestíbulo a nivel del ápice de este incisivo lateral. La exploración radiológica muestra una imagen radiolúcida a nivel apical de tamaño mediano, una reabsorción lateral interna perforante a nivel del tercio medio radicular y un tratamiento endodóntico defectuoso. La exploración biofísica pulpar resulta negativa.

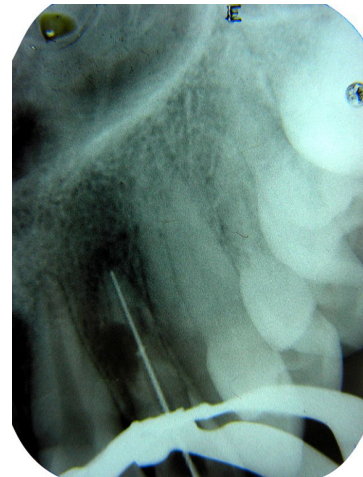


Se realizó como prueba complementaria una fistulografía introduciendo una punta de gutapercha de calibre 35 a través de la fístula, de este modo la gutapercha siguió el trayecto fistuloso hasta señalarnos el diente afectado, en este caso la reabsorción radicular del diente # 22.



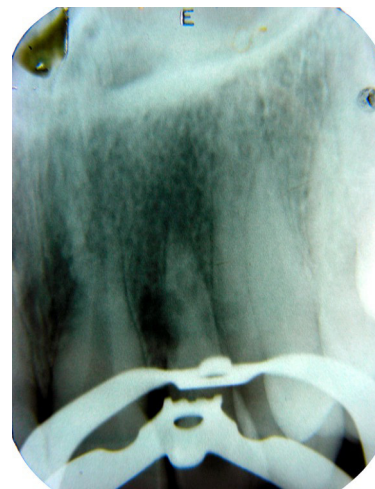
### DIAGNÓSTICO Y VALORACIÓN DEL CASO:

Después de realizar la anamnesis, la exploración y las pruebas complementarias, se diagnosticó el caso como una periodontitis apical crónica supurativa.



Retiro del material de obturación con:

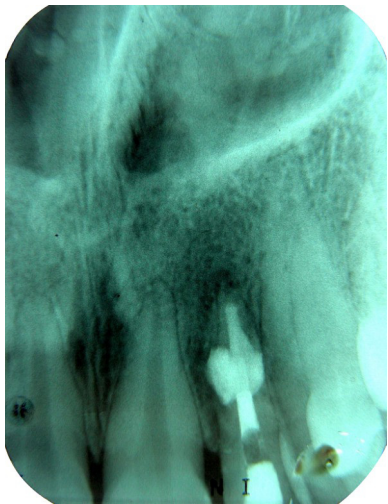- Fresas passo # 2
- Limas Hedstrom
- Xilol



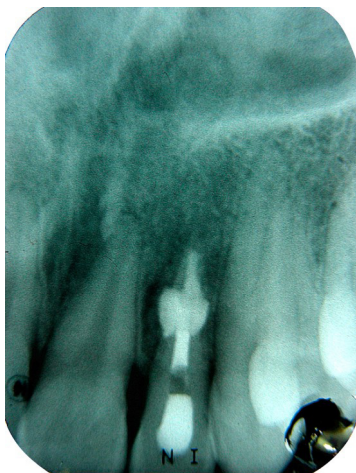
Se determinó la longitud de trabajo con la ayuda de la radiografía inicial, ya que los resultados que arrojan los localizadores apicales para estos casos no son muy fidedignos.

Durante la instrumentación, se irrigó el conducto radicular con hipoclorito de sodio al 1%, con el fin de eliminar la parte orgánica del canal radicular,

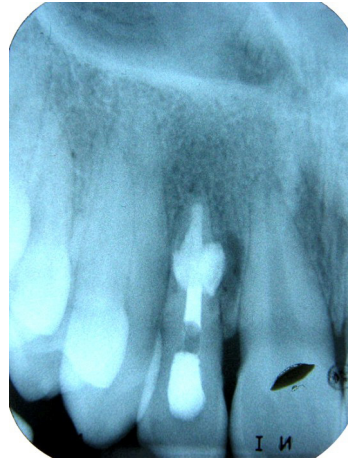- Longitud de trabajo: 21mm  
Lima: K #50
- Lima principal apical: K #80



En la segunda cita se procede a retirar del canal radicular el hidróxido de calcio, con el propósito de obturar finalmente con MTA el tercio apical y medio el cual incluye la reabsorción radicular; el tercio cervical se decidió obturarlo mediante cemento de Grossman y conos de gutapercha condensados con el método de aposición lateral y vertical.



El control del tratamiento de endodoncia realizado al mes y medio muestra la desaparición de la fístula vestibular y una notable disminución de la imagen radiolúcida periapical.



Control del tratamiento de endodoncia realizado a los tres meses, se observa una mayor condensación ósea y reducción de la zona radiolúcida.

## CONCLUSIÓN

De este caso podemos inferir que es conveniente el uso del hidróxido de calcio entre sesiones durante el tratamiento endodóntico de dientes que padecen patologías pulpares de tipo degenerativo, ya que este medicamento intraductual elimina a pesar de la instrumentación a las bacterias que permanecen alojadas en la profundidad de los tubulos dentinarios y ramificaciones del conducto principal, además de esto reduce el exudado debido a sus propiedades y la incidencia de síntomas entre citas más eficazmente.

Por otra parte el MTA, es un material dental innovador y varias investigaciones han demostrado su eficacia en la práctica endodóntica; se sabe que el mineral trióxido agregado estimula de manera importante la proliferación de cementoblastos y a la recalcificación, por crear condiciones ideales para las células encargadas de varios procesos regenerativos. Esta interacción tan íntimamente relacionada a la regeneración de tejido, demuestra que la toxicidad que se presenta durante el endurecimiento del MTA no produce cambios en la estructura y función de las células con la que está en contacto, y de ser así tales interacciones no producen un daño irreversible.

Una vez que el MTA alcanza su endurecimiento máximo su pH se estabiliza en 12.5, lo cual produce

una superficie estable para iniciar una regeneración. Todas estas características han logrado que algunos investigadores le den el título de material ideal, sin embargo, hay otro grupo de investigadores que todavía se abstienen de considerarlo como tal, pues hacen referencia al factor tiempo como el único que podría confirmar o desacreditar tal aseveración.

## REFERENCIAS BIBLIOGRÁFICAS

- 1- Siqueira J. Endodontic infections: Concepts, paradigms, and perspectives. *Oral Surg Oral Med Oral Pathol Oral Radiol Endod* 2002; 94(3): 281-293.
- 2- Frederick CS, Tsang P, Lakshman P, Samaranyake. Identification of Cultivable Microorganisms from Primary Endodontic Infections with Exposed and Unexposed Pulp Space. *J Endod* 2005; 31(6): 424-429.
- 3- Estrela C, Estrela C, Reis C, Bammann LL, Pecora JD. Control of Microorganisms In Vitro by Endodontic Irrigants. *Braz Dent J* 2003; 14(3):187-192.
- 4- Torabinejad M.H, Ford P. Citotoxicity of Four Root End Filling Materials. *J Endod*. 1995; 21(10): 489-92.
- 5- Frank AL, Glick DH, Patterson SS, Weine FS. Long-Term Evaluation of Surgically Placed Amalgam Fillings. *J Endod* 1992; 18 (8): 391-8.
- 6- Bates CF, Carnes DL, del Rio CE. Longitudinal Sealing Ability of Mineral Trioxide Aggregate as a Root-End Filling Material. *J Endod* 1996; 22(11): 575-8.
- 7- Saidon J, He J, Zhu Q, Safavi K, Spångberg L, Cell and tissue reactions to mineral trioxide aggregate and Portland cement. *Oral Surg Oral Med Oral Pathol Oral Radiol Endod* 2003; 95 (4): 483-489.
- 8- Hatibovic KS, Raimundo L, Zheng L, Chong L, Friedman M, Andreasen JO. Fracture resistance and histological findings of immature teeth treated with mineral trioxide aggregate. *Endod Dent Traumatol* 2008; 24(3): 272-276.
- 9- Economides N, Pantelidou O, Kokkas A, Tziafas D. Short-term periradicular tissue response to mineral trioxide aggregate (MTA) as root-end filling material. *Int Endod J* 2003; 36 (1): 44-48
- 10- Holland R, Otoboni J A, Valdir S, Muro N, Estrada F. Mineral Trioxide Aggregate Repair of Lateral root perforations. *J Endod* 2001; 27(4): 281 - 284.
- 11- Torabinejad M, Chivian N. Clinical applications of mineral trioxide aggregate. *J Endod* 1999; 25(3):197-205.
- 12- Estrela C, Rodrigues C, Luschke L, Djalma J. Two Methods to Evaluate the Antimicrobial Action of Calcium Hydroxide Paste. *J Endod* 2001; 27(12): 720 - 723
- 13- Hosoya N, Takahashi G, Arai T, Nakamura J. Calcium Concentration and pH of the Periapical Environment after Applying Calcium Hydroxide into Root Canals In Vitro. *J Endod* 2001; 27(5): 343 - 346.
- 14- Frank AL. External internal progressive resorption and its non surgical correction. *J Endod* 1981; 7(10): 473-476.
- 15- Kinomoto Y, Noro T, Ebisu S. Internal Root Resorption Associated with Inadequate Caries Removal and Orthodontic Therapy. *J Endod* 2002; 38(5): 405-407.
- 16- Lyroudia KM, DourouVI, Pantelidou OC, LabrianidisT, Pitas IK. Internal root resorption studied by radiography, stereomicroscope, scanning electron microscope, and computerized 3D reconstructive method. *DentTraumatol* 2002; 18 (3):148-152.
- 17- Friedland B, Faiella R, Bianchi J. Use of Rotational Tomography for Assessing Internal Resorption. *J Endod* 2001; 27(12): 797-799.
- 18- Nair PNR. Pathogenesis of apical periodontitis and the cause of endodontic failures. *Crit Rev Oral Biol Med* 2004;15 (6): 348-81.
- 19- Liapatas S, Nakou M, Rontogianni D. Inflammatory infiltrate of chronic periradicular lesions: an immunohistochemical study. *Int Endod J*. 2003; 36(7): 464-71.
- 20- Pinheiro ET, Gomes BP, Ferraz CC, Sousa EL, Teixeira FB, Souza-Filho FJ. Microorganisms from canals of root-filled teeth with periapical Lesions. *Int Endod J*. 2003; 36(1): 1-11.
- 21- Siqueira JF. Aetiology of root canal treatment failure: Why well-treated teeth can fail. *Int Endod J*. 2001; 34(1): 1-10.