

CIRUGÍA DE TORUS MANDIBULAR

Manuel Ramon Osorio Castillo*
Hernando Alberto Alvarado Marquez**
Antonio Díaz Caballero***

RESUMEN

Los huesos maxilares no son ajenos a las patologías que se pueden presentar en el sistema esquelético. Algunas de esas condiciones y patologías son singulares por sus características clínicas, su distribución y prevalencia.

Los torus palatinos, los torus mandibulares (TM) y las exostosis de los maxilares son un claro ejemplo de ellos. Hasta la presente existen ideas especulativas acerca de su etiopatogenia, de los factores asociados, de su incidencia y prevalencia, de su necesidad de tratamiento, lo que puede crear confusión entre los clínicos tanto en diagnóstico como en el manejo.

El torus como tumor óseo benigno puede localizarse en el maxilar a nivel del paladar, o en la mandíbula a nivel de las tablas internas; o puede aparecer en cualquier parte del esqueleto.

El TM es una exostosis o crecimiento óseo en la superficie lingual de la mandíbula. Este crecimiento ocurre generalmente cerca de la línea milohioidea, opuesto a los premolares, pero se puede extender del canino al primer molar. La mucosa que los recubre tiende a ser fina y no tolera por lo general las fuerzas de las prótesis que se colocan encima de ellos.

La incidencia del torus de la mandíbula es baja en el 6% a 12.5% entre caucásicos y en los habitantes de la llanura africana. De manera contraria, algunos autores reportan una prevalencia mucho más elevada en la Costa Atlántica Colombiana.

Se presenta el caso de un paciente con torus mandibulares bilaterales, con muchos años de crecimiento, hasta que por situaciones tanto fonéticas como de ulceraciones repetitivas decidió someterse al acto quirúrgico de forma bilateral. Se presentan algunas consideraciones para el manejo de esta. (Duazary 2008; 111-114)

Palabras Clave: torus mandibular, exostosis, cirugía resectiva.

ABSTRACT

The jawbone is not a strange to the pathologies that can occur in the skeletal system. Some of these terms and conditions are unique for their clinical features, distribution and prevalence.

*Dir.: Nuevo Bosque Mnz. 46 lote 12 etapa 6, Cartagena, Colombia. Teléfono: + 57-5-6675314, E-mail: maneos_12@hotmail.com

**Dir.: Almirante Colon Mnz. E lote 6 etapa 3, Cartagena- Colombia. Teléfono: + 57-5-6672641, E-mail: nandinhoalvarado10@hotmail.com

***Universidad de Cartagena, Facultad de Odontología Campus de la Salud Zaragocilla. Teléfono + 57-5-6698172 Ext. 110, Cartagena, Colombia, E-mail: antoniodiazc@yahoo.com, adiazc@unicartagena.edu.com

The torus palate, jawbone torus (TM in spanish) and exostosis of the jaw are a precise example of them. For this reason there are speculative ideas about its pathogenesis, associated factors, incidence and prevalence and their need for treatment, which can create confusion among dental clinics for diagnosis and management.

The torus as a benign bone tumor can occur in the jaw at the palate, jaw or in the level of internal tables; can appear anywhere in the skeleton.

The TM is an exostosis or bone growth on the lingual surface of the jaw. This growth usually occurs near the milohyoided line, opposed the premolars, but it can extend from the canine to the first molar. The mucous membrane that covers tends to be thin and in general does not tolerate the forces of the prosthesis that are placed above them.

The incidence of the torus of the jaw is low at 6% to 12.5% among Caucasians and people of African plain. So contrary, some authors report a much higher prevalence in the Colombian Atlantic coast.

In this article is presented a case of male patient with bilateral mandibular torus, with many years of growth, even in situations that both phonetic and ulcerations repetitive decided to undergo surgery on a bilateral way. It is showed some considerations for handling this pathologic condition.

Key Words: jawbone torus, exostosis, resective surgery.

INTRODUCCIÓN

Se considera que las exostosis son protuberancias óseas benignas que afectan frecuentemente al esqueleto mandibular. En este grupo se encuentran el torus palatino (TP) y el torus mandibular (TM).¹ Los TM son de origen desconocido, se localizan en la superficie lingual de la mandíbula y dificultan el libre movimiento de la lengua.² En el pasado varios factores, como los genéticos, tensión funcional, procesos infecciosos y proceso de desarrollo del crecimiento se sugerían como causas etiológicas sugeridas para las exostosis orales.^{3,4}

Suzuki y Saki sugirieron que las dos anomalías eran debidas al mismo gen dominante autosómico.⁵ La incidencia del TM es baja, varía según la raza, del 6% a 12,5% entre caucásicos y la pendiente africana.⁶ Apinhasmit et al. encontraron que la localización más común del TM era el canino (40,5%), seguida por el área del premolar (25,7%).⁷

El diagnóstico exacto es importante y deben ser distinguidos de los osteomas y cementomas.^{8,9} La alta prevalencia de TM se encuentra en habitantes de ciudades de Norte América 63,9%, en individuos con grandes músculos masticadores.¹⁰⁻¹³ Se debe diferenciar

del cementoma.¹⁴ Los TM evitan el asiento completo de las cubetas de impresión y de la prótesis removibles terminadas.^{15,16}

PRESENTACIÓN DEL CASO

Paciente de sexo masculino de 47 años que presenta lesión tumoral a nivel de tabla interna de la mandíbula, bilateral, de consistencia pétreo, multilobulado, base sésil, con poca irrigación, de larga data de aparición, de crecimiento lento, asintomático, cubierto por una mucosa de apariencia normal (Figura 1).

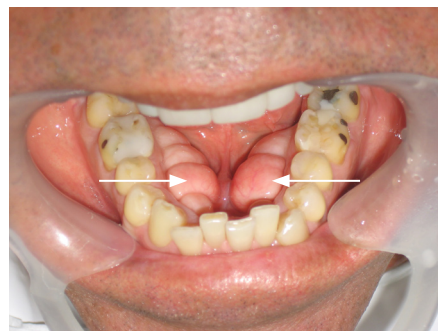

Figura 1. Se observan torus multilobulados en región de premolares a molares mandibulares bilaterales.

La cirugía se realizó bajo anestesia local con lidocaína 2% y adrenalina 1:100.000 aplicando la técnica mandibular bilateral. Con un bisturí bard-parker número 3 y hoja No. 15. Se realizó una incisión horizontal hasta el hueso con la elevación de un colgajo en sobre, sin el uso de incisiones relajantes, de espesor total para exponer la cortical lingual, luego se realizó osteotomía y ostectomía, utilizando fresa zécra para dividir en varios fragmentos, seguido a esto se utilizó cincel y martillo para realizar ostectomía total de los torus mandibulares (Figura 2).

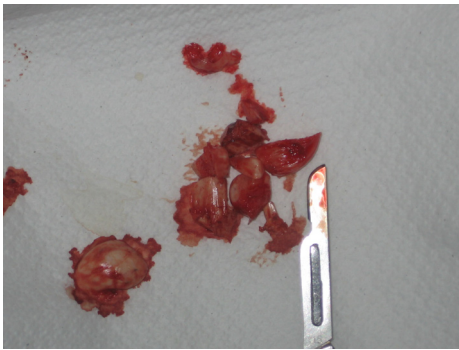

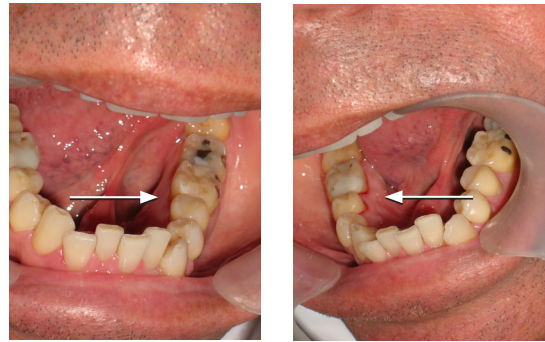
Figura 2. Se observan fragmentos de hueso luego de la ostectomía.

A continuación se procedió a utilizar limas para hueso para regularizar las superficies óseas de la tabla interna.

Finalmente se realizó, hemostasia local, limpieza del área, irrigación con solución salina, reposición del colgajo, sutura con seda negra 4.0 (Figura 3).

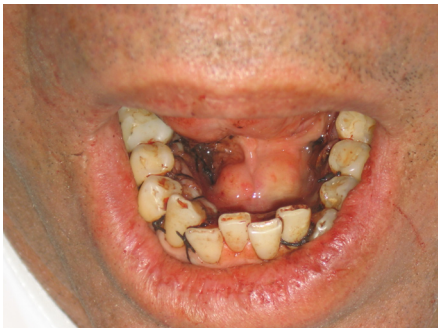

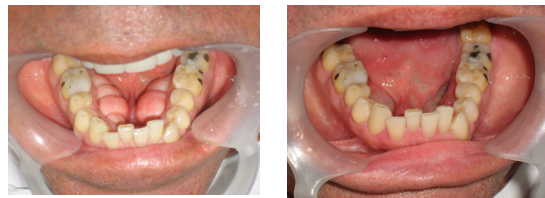Figura 3. Se observa la sutura en puntos simples con seda negra 4.0.



Figuras 4 y 5. Se observa la cicatrización de ambos lados.



Figuras 6 y 7. Se observa el preoperatorio y postoperatorio.

DISCUSIÓN

La mayoría de los estudios de las exostosis en los maxilares se refieren a dos tipos comunes de torus, TM y torus palatino, estos comparan la presencia de los torus en los dos sexos y de diferentes grupos étnicos, señalan que hay variaciones con respecto a la edad, el género, la causalidad y la patogénesis.¹⁷

Axelsson et al. expusieron que ninguna de las exostosis óseas o torus requieren tratamiento a menos que sean grandes y alteren la función¹⁶. En esta presentación de caso clínico luego de evaluar las condiciones de salud del paciente y al observar el marcado crecimiento de los torus mandibulares, se procedió a realizar su resección total. Se tomó el riesgo de que se presentara necrosis del tejido que cubría los torus mandibulares de ambos lados de la tabla interna mandibular, proceso que no se observó debido a la buena cicatrización del paciente.

Reyes et al. realizaron una cirugía de torus mandibular bajo analgesia acupuntural en paciente con alergia a anestésicos convencionales.² En el presente caso dadas las buenas condiciones de salud del paciente, se realizó la eliminación quirúrgica de los torus mandibulares bajo anestesia con lidocaína al 2% y adrenalina 1:100.000 aplicando la técnica mandibular bilateral, obteniendo adecuados resultados operatorios y post-operatorios.

CONCLUSIÓN

El tratamiento realizado para los TM en el actual caso clínico se puede considerar el enfoque quirúrgico como la alternativa terapéutica indicada para la exéresis completa de la condición clínica y patológica. Mientras más grande sea el tamaño de los TM en el momento de la eliminación, la respuesta de la cicatrización va a ser más retardada, porque se puede presentar la necrosis de la mucosa que no tiene un adecuado soporte óseo, por la misma eliminación quirúrgica del hueso de soporte. Se propone la eliminación temprana de la condición descrita en los pacientes.

REFERENCIAS

1. Meza J. Cavidad oral: Torus palatinus y torus mandibulares. *Rev Gastroenterol Peru* 2004; 24: 343-8.
2. Reyes-Campos MJ, Díaz-Toral LG, García-Miranda GA, Jesús-Sandoval R, Zarza-Alcántara ME. Torus mandibular eliminado bajo analgesia acupuntural en paciente con alergia a anestésicos convencionales. *Rev Mex Anest* 2006; 29: 109-15.
3. Abrams S. Complete denture covering mandibular. *J Can Dent Assoc*. 2000; 66: 494-6.
4. Dosumu O, Arotiba J, Ogunyinka A. The prevalence of palatine and mandibular tori in a Nigerian population. *Odontostomatol Trop* 1998; 28: 6-8.
5. Piera N, Daniele N, Villalain D. Valoración clínica de proliferaciones de tejido duro en la cavidad bucal. *J Oral Pathol Med* 2002; 7: 97-102.
6. Apinhasmit W, Jainkittivong A, Swasdison S. Torus palatinus and torus mandibularis in a Thai population. *Sci Asia* 2001; 28: 105-11.
7. Chaudhry S, Tappuni A, Challacombe S. Multiple maxillary and mandibular exostoses associated with multiple dermatofibromas: A case report. *J Oral Pathol* 2000; 89: 319-22.
8. Seah Y. Torus palatinus and torus mandibularis: a review of the literature. *Aust Dent J* 1995; 40: 318-20.
9. Antomiades D, Belozi M, Papanayiotou P. Concurrence of torus palatinus with palatal and buccal exostosis. *Rev Gastroenterol Peru* 1998; 85: 552-4.
10. Tosi P, Zamagni E, Cangini D. Bisphosphonates and osteonecrosis of the jaws. *Sci Asia* 2005; 106: 442-7.
11. Pozzi S, Marcheselli R, Sacchi S. Analysis of frequency and risk factors for developing bisphosphonate associated necrosis of the jaw. *Blood* 2005; 106: 50-7.
12. Cafro A, Barbarano L, Andriani A. Osteonecrosis of the jaw associated with chronic bisphosphonates therapy. An Italian experience. *Blood* 2005; 106: 51-2.
13. Hoff A, Toth B, Altundag K. Osteonecrosis of the jaw in patients receiving intravenous bisphosphonate therapy. *J Clin Oncol* 2006; 24: 85-7.
14. Milanés C, Milanés R. Tiempo empleado por el alumno en las distintas intervenciones de operatoria. *Rev Gastroenterol Peru* 1988; 25: 130-6.
15. Ihunwo A, Phukubye P. The frequency and anatomical features of torus mandibularis in a Black South African population. *Homo* 2006; 57: 253-62.
16. Axelsson G, Hedegard B. Torus mandibularis among Icelanders. *Am J Phys Anthropol* 1981; 54: 383-5.
17. Jiménez M, Puello E. Prevalencia de torus palatino y mandibular en los pacientes que asistieron a las clínicas de la Facultad de Odontología de la Universidad de Cartagena durante el periodo 1995-2004. *Rev Fed Odontol Colomb* 2007; 69: 7-19.