

CREACIÓN DE UNA PLANTILLA QUIRÚRGICA PARA LA CIRUGÍA DE CORRECCIÓN DE MÁRGENES EN EL DISEÑO DE LAS SONRISAS. UNA CONSIDERACIÓN GINGIVAL

Salvador Insignares Ordoñez*
Derlis Peñaloza Julio**
Heidy Andrade Ballesteros**
Antonio José Díaz Caballero***

RESUMEN

Desde tiempo atrás existen diferentes métodos para lograr la sonrisa anhelada. La rehabilitación oral y la periodoncia van de la mano para lograr este objetivo. Nuevas técnicas se proponen día a día para éste propósito disminuyendo los riesgos y complicaciones a los pacientes, un postoperatorio más rápido y menos traumático. La posibilidad de mirar la sonrisa de forma anticipada sin tenerla en la realidad es una ventaja que hoy es una situación al alcance de la odontología estética actual, utilizando programas de computadores con los datos e imágenes de pacientes, arrojando la nueva sonrisa de este. (Duazary 2007; 2: 135 - 139)

PALABRAS CLAVE: Sonrisa, Diseño, Periodoncia, Cirugía Gingival, Sonrisa Gingival.

ABSTRACT

From long time back they come different methods existing to achieve it the yearned for smile. The oral rehabilitation and the periodontic go of the hand to achieve these objective, new techniques intend day by day to achieve this purpose diminishing more and more the risks and the patients' complications, a quicker postoperative and less traumatic. To be able to have the possibility of look at the smile even without having it, is an advantage that nowadays is a reality that is within reach of the current aesthetic dentistry, by means of the use of programs of computers which are entered the data of the patients and it throws us the patient's new smile.

KEY WORDS: Smile, design, periodontics, gingival surgery, gingival smile.

* Profesor Titular de la Universidad de Cartagena Facultad de odontología. Cartagena, Colombia. Odontólogo Universidad de Cartagena. Rehabilitador oral CIEO. Correspondencia: Urbanización La Española, # 32 - 278, Barrio Torices. Cartagena, Colombia. Teléfono: + 057-5-6650333. Movil 301-3648504 Correo electrónico: salin60@gmail.com

** Estudiantes de Pregrado de la Universidad de Cartagena Facultad de odontología. Cartagena, Colombia.

*** Profesor Titular de la Universidad de Cartagena Facultad de odontología. Cartagena, Colombia. Odontólogo Universidad de Cartagena. Especialista en periodoncia Universidad de Cartagena. Magíster en Educación Universidad del Norte.

INTRODUCCIÓN

En una intervención cosmética oral, se puede modificar los parámetros del ancho dental o gingival si se quiere modificar la longitud de la unión dentogingival.¹ La sonrisa es la llave de la expresión de la vida social del ser humano. Desde tiempos inmemorables, se ha pretendido objetivar los parámetros de belleza a fin de poder reproducirla.² No olvidemos que “Bellus” significa en su origen latino “digno de contemplarse”, el término estética viene de la palabra griega “aisthesis”, que significa percepción.³ Dentro de éste contexto social, profesional y científico, el diseño de la sonrisa es un tema que afecta todas las áreas odontológicas y hace que este estudio sea multidisciplinario.⁴

La creación de un adecuado espesor biológico es necesario para el mantenimiento de una buena salud periodontal previniendo así lesiones inflamatorias que desencadenen en procesos de inflamación crónico y en pérdida de inserción clínica.⁵

En 1993 Miller⁶ sugirió que se incorporara el término cirugía plástica periodontal como todo procedimiento quirúrgico realizado para corregir o eliminar los defectos anatómicos y deformidades traumáticas de mucosa alveolar. La sonrisa puede ser voluntaria o involuntaria. Hay diferentes estadios antes de una sonrisa completa, a saber: **La presonrisa, la sonrisa moderada, la franca y la gran sonrisa.**⁷

Para analizar la sonrisa necesitamos una vista frontal del paciente, evaluando la cantidad de diente expuesto durante esta.⁸ Tjan y col.⁹ en 1984 identificaron tres tipos de línea de sonrisa: la baja, media, alta.

Teniendo en cuenta la clasificación anterior se valoran parámetros y dimensiones de la encía y los dientes estos son diferentes entre personas y dientes entre si.¹⁰ Shavell¹² en 1988 publicó que los tejidos anteriores son delicados y los surcos vestibulares sanos de la región anterior son superficiales, por lo que el potencial de traumatismo para los tejidos gingivales es elevado, razón por la cual el diseño y posición de los márgenes es crítico durante la restauración del sector anterior.

Las bases para crear una sonrisa estéticamente aceptable son: Simetría, proporción, dominio y contraste.¹³

CASO CLÍNICO

Paciente femenino de 22 años de edad que consulta a rehabilitación oral por presentar inconformidad estética y preocupada por su situación decide recurrir al profesional de la salud oral.

En la figura 1 se observa la situación oral con la cual llega la paciente. En la que se observa sonrisa gingival la cual no corresponde a una sonrisa estética, armónica o aceptable desde la mirada de los parámetros expuestos.

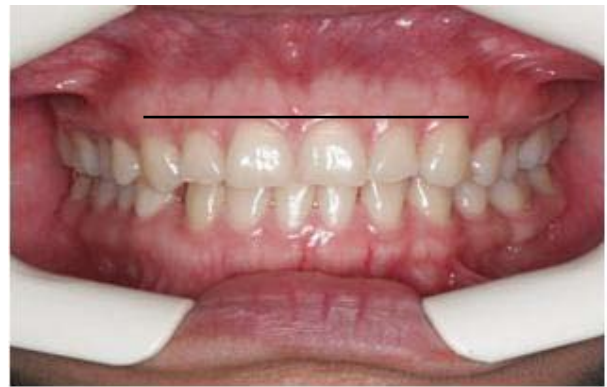

Figura 1. Situación en la cual llega la paciente.

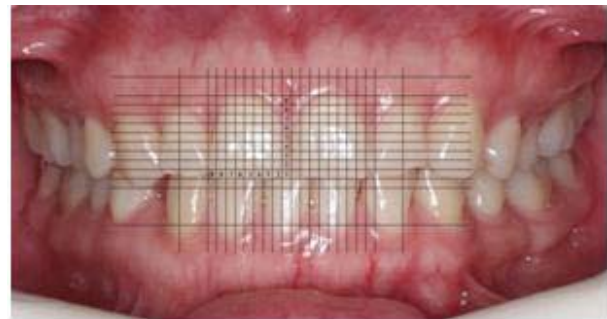

Figura 1.1. Análisis en computador




Figura 1.2. Detalle de la plantilla para definir altura dorada.

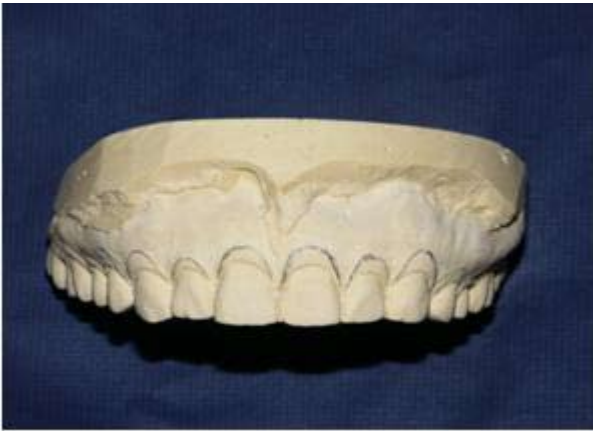

Figura 2. Demarcación de la encía a eliminar.

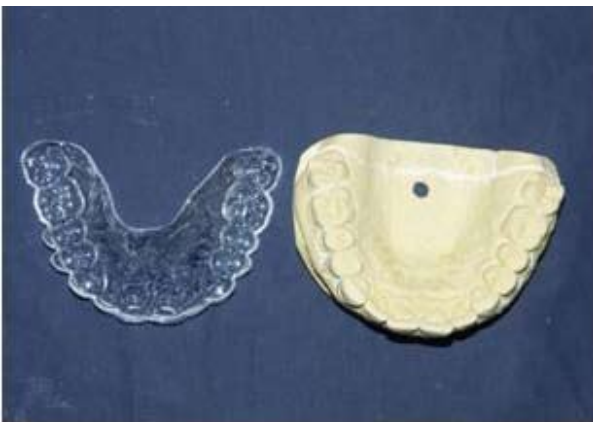
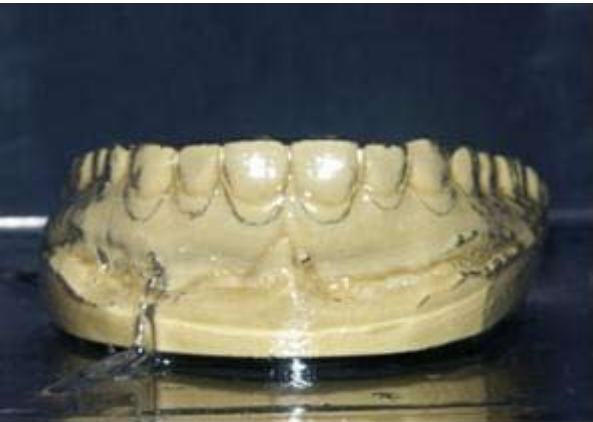
Figura 3. Elaboración de la plantilla en modelo de yeso de la paciente.

Se toman fotos intraorales con cámara Nikon D70S, lente macro 100 Nikon autofocus y flash Nikon sb 29. Luego se procesan las imágenes en photoshop, se usa la cuadrícula y se hacen los cálculos para los centrales superiores, buscando un relación ancho sobre largo de 0,8. Si ya tenemos centrales de 8,5mm de ancho, este valor se divide entre 0.8 lo cual nos dará el largo de

los centrales como proporción aurea de 10,6 mm. En esta etapa del proceso se observa en la pantalla del computador la apariencia facial, dentofacial y sonrisa. Alargamos la corona clínica hacia gingival hasta 10 mm y luego alargamos hacia incisal 0,6 mm. Clínicamente el alargamiento hacia gingival se hará quirúrgicamente y el alargamiento hacia incisal se hará con resina reconstruyendo dicho borde incisal. Conociendo ya la longitud de los centrales aplicamos a los incisivos lateral, caninos y premolares la relación 0,618 de Pitágoras y Fibonacci.

Se realiza un modelo de estudio en yeso, procedemos a demarcar la cantidad de encía que será eliminada, posterior a esto se elabora una plantilla quirúrgica de acetato transparente, por medio de programas de computación, adecuada a la boca, cara y apariencia de la paciente, ésta plantilla se ubica en la boca para evaluar la verdadera altura y posición final de la encía marginal antes del procedimiento quirúrgico. Esto permite al profesional mayor seguridad al momento de realizar la cirugía. Figura 2, Figura 3.

Con la plantilla puesta en boca se realiza un primer corte marginal con electrobisturí, siguiendo el contorno de la línea amelocementaria, lo que definirá la nueva sonrisa de la paciente, siendo un medio seguro y eficaz para que sean coincidentes, los deseos de la paciente, del rehabilitador, del ortodoncista y del periodoncista, ya que se evita el grado o nivel de subjetividad en la ubicación de puntos cenit, proyección de los márgenes gingivales de forma anticipada.

La plantilla se retira de la boca de la paciente y se proceden a realizar unos nuevos recortes de la encía en diferentes sitios como son a nivel intrasurcular, a nivel interproximal y marginal sin la plantilla, lo que

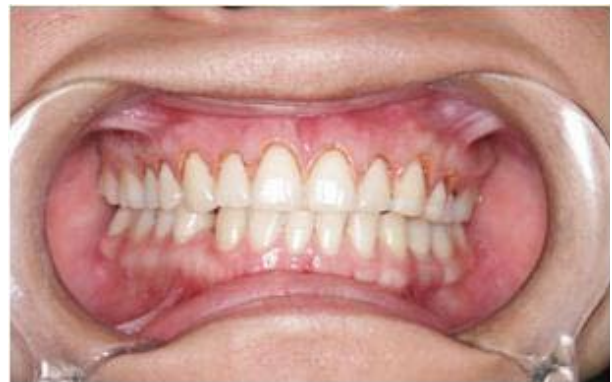

Figura 4. Imagen de la encía luego del recorte inicial con la plantilla.

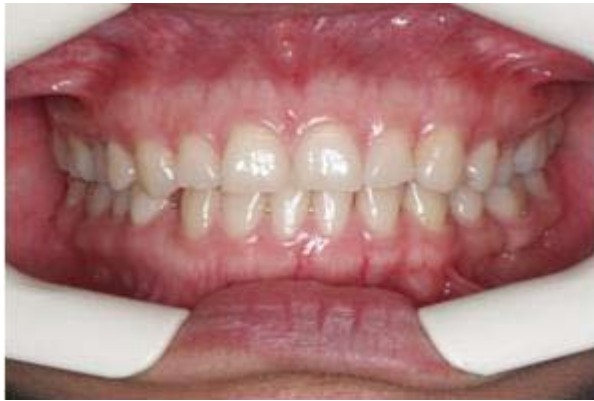

Figura 5. Preoperatorio.

permitirá ajustar el diseño de la nueva sonrisa y tener una mejor seguridad del trabajo realizado, dándole ubicación individualizada a cada punto cenit y a cada margen gingival. Figura 4.

Después de la cirugía periodontal y el debido postoperatorio, se puede evidenciar el cambio notable de la situación de la paciente. Figura 5, Figura 6.

DISCUSIÓN

Existen diversos métodos para obtener mayor exposición de la corona clínica como son: La extrusión ortodóntica, la odontología adhesiva cosmética, la gingivectomía, siendo importante recalcar que ésta última técnica no se recomienda en zonas donde existe poca encía insertada,¹⁴ además se menciona el alargamiento coronario quirúrgico con remodelación ósea como otra alternativa.¹⁵ Esta última es una técnica relativamente fácil de realizar, pero deben tenerse en cuenta diversos factores anatómicos, respetando las dimensiones del espacio biológico.^{16,17} pues puede ser invadido durante el tallado, la toma de impresiones, la retracción gingival,¹⁸ o una electrocirugía.

Anteriormente se pensaba que la invasión del espesor biológico requería su restauración. Sin embargo, según Ramfjord (1988)¹⁹ si una restauración está bien adaptada, la anchura biológica se restablece normalmente sin necesidad de cirugía.²⁰ El patrón estético ideal es aquel que determina una línea imaginaria que conecta los márgenes gingivales de centrales y caninos, quedando los laterales ligeramente por debajo de esta línea²¹. Esto es diferente entre individuos y dientes.²²

Los parámetros estéticos son cruciales para un diagnóstico correcto y un adecuado plan de tratamiento.

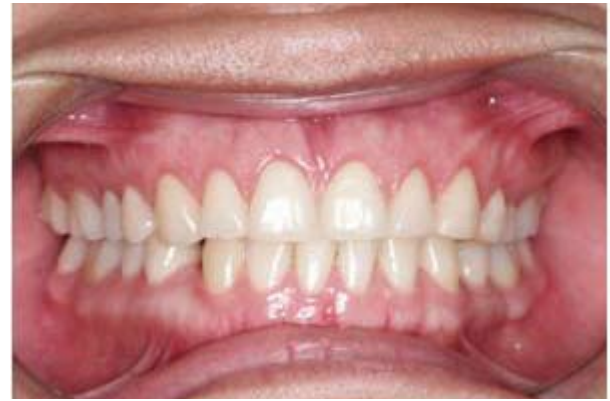

Figura 6. Postoperatorio.

Estos conocimientos ayudaran a mejorar la calidad del trabajo.²³ Existen diferentes métodos para la exposición clínica, pero la creación de una plantilla quirúrgica para la cirugía de corrección de márgenes en el diseño de las sonrisas, una consideración gingival que se exponen en el caso anterior es sencilla de realizar y es menos traumática para el paciente, con un postoperatorio agradable y resultados en un tiempo relativamente corto. La utilización de esta plantilla quirúrgica durante la cirugía de alargamiento coronario, le brinda seguridad al profesional frente a métodos clásicos de cirugías periodontales.

CONCLUSIONES

Gargiulo y cols²⁴ (1961) estudiaron la distancia entre el proceso alveolar y el margen gingival determinando que estos parámetros deben ser tenidos en durante la cirugía de alargamiento coronario. El procedimiento de alargamiento es aplicado para superar los problemas de las sonrisas con demasiadas encías, de nivelación o de armonización de los márgenes gingivales y de exposición de los tejidos dentarios sanos.²⁵

Los márgenes gingivales irregulares o asimétricos, aun sanos, causan efectos estéticos relevantes en la belleza de la sonrisa. Métodos desarrollados para una armonía gingival fueron descritos por Garber y Salama²⁶ en 1996, 2000 como: técnicas aditivas y resectivas gingivales y métodos ortodónticos: Intrusión y extrusión dentaria.

El conocimiento de estos parámetros estéticos es crucial para establecer un adecuado plan de tratamiento.²⁷ Es ampliamente aceptado que el mejor margen restaurativo, es aquel colocado en una posición coronal al tejido gingival²⁸, incluso, trabajos posteriores demuestran que la encía alrededor de coronas no posee parámetros

estéticos.²⁹ Por lo tanto para no cometer errores que comprometen la estética de la restauración lo ideal es dejar una línea de terminación a nivel del margen gingival, teniendo en cuenta la importancia de no invadir el espesor biológico, que va desde el fondo del surco gingival hasta la cresta ósea alveolar.³⁰

REFERENCIAS BIBLIOGRÁFICAS

- Martínez P. Alargamiento de corona dentaria. I: bases anatómicas aplicadas. *Periodoncia*. 1996; 6 (3): 153 - 63.
- Canut J. Conceptos Contemporáneos de Estética Facial. *Esp. Ortod*. 1993; 23: 231-34.
- Akerman M. Smile and desing analysis in the digital area. *J Clin Orthod*. 2002;36(4):221-36.
- Molina A, Serra E, Genestra P, Diez-Cascón M, Puigdollers A. Presentación de una plantilla para el estudio y el diseño de la sonrisa. *Rev Española de Ortodoncia*. 2004; 34:193-200.
- Dello Russo NM. Placement of crown margins in patients with altered passive eruption. *Int J Periodont Res Dent*. 1984; 4: 59-65.
- Romanelli H. J., Adams E. J. Fundamentos de cirugía periodontal. Caracas. Ed. Amolca. 2004; 8.
- Molina L, Jane L. Estudio de la sonrisa: Una aproximación a la belleza de la sonrisa. *Rev Oper Dent Endod* 2006;5:19-22.
- Fradeani M. Esthetic rehabilitation in fixed prosthodontics. *Quintessence Int*. 2004; 5:27-8.
- Tijan A.H. The J.S Some esthetic factors in a smile. *J Prosthet Dent*. 1984; 51:28-8.
- Stefen J.P.DDS. Smile análisis and Face bow transfer: Enhancing aesthetic restorative treatment. *Pract Proced Aesthet Dent* 2001;13(3): 217-22.
- Gargiulo AW, Wentz FM, Orban B. Dimensions and relations of the dentogingival junction in humans. *J Periodontol* 1991; 32: 261-67.
- Gúzman H. J. Biomateriales Odontológicos de uso clínico. 3a ed, Bogotá: Ecoe Ediciones, 2003; 243 -55.
- Shavell HM. Mastering the art of tissue management during provisionalization and biologic final impressions. *Int J Periodontics Restorative Dent*. 1988; 8(3): 25-32.
- Lindhe J. *Periodontología Clínica e Implantología*. 9º Ed México: Ed. Panamericana, 2001; 248-589 y 278.
- Vacek J, Gher M, Assad D et al. The dimensions of the human dentogingival junction. *Int J Periodontics Restorative Dent*. 1994; 14: 155-65.
- Kim S, Tramontina V. et al. Alternative new approach for reestablishing biologic width with surgical extrusion. *Int J Perio & Rest Dent*. 2004; 24: 39-45.
- Delgado Pichel A., Inarejos Montesinos P., Herrero Climent M.. Espacio biológico: Parte I: La inserción diente-encía. *Avances en Periodoncia*. [periódico en la Internet]. 2001 Jul [citado 2008 Feb 14] ; 13(2): 101-108. Disponible en: http://scielo.isciii.es/scielo.php?script=sci_arttext&pid=S1699-65852001000200006&lng=es&nrm=iso.
- Calsina G. Cómo conseguir un periodonto sano y estable para prótesis fija. Desde <http://www.infomed.es/uvd/periodoncia/ artsel-1 / artsell. html> hasta [Gttp://www.infomes.es/uvd/periodoncia/ artsel-1/artse16.html](http://www.infomes.es/uvd/periodoncia/ artsel-1/artse16.html).
- Ramfjord S E. Periodontal considerations of operative dentistry. *Oper Dent* 1988; 13: 144 - 59.
- Trushkowsky R. Esthetic, biologic and restorative considerations in coronal reattachment for a fractured tooth: a clinical report. *J Prosthet Dent*. 1998; 79(2): 115-19.
- Becker W, Ochsenbein C, Becker B. Crown lengthening: The periodontal-restorative connection. *Compendium/ March* 1998; 19(3): 239-54.
- Seibert J, Lindhe J. *Textbook of clinical periodontology*. 2nd Edition. Edit Munksgaard, 1989; 477 - 514.
- Fradeani M. Esthetic rehabilitation in fixed prosthodontics. *Quintessence Int*. 2006;33(7): 489 -95.
- Gargiulo AW, Wentz FM, Orban B. Dimensions and relations of the dentogingival junction in humans. *J Periodontol* 1961;32: 261-7.
- Lindhe, J. *Clinical periodontology and implant dentistry*. 3th Edition. Edit Munksgaard, 1998;19-68.
- Garber D, Salama M. The aesthetic smile: diagnosis and treatment. *Periodontol* 2000. 1996; 11: 18-28.
- Brägger U, Lauchenauer D, Lang NP: Surgical lengthening of the clinical crown. *J Clin Periodontol* 1992; 19: 58-63.
- Certosimo F, Connelly E, Paul B, Fitch D. *Gen Dent*. 2000; 48(3): 278-83.
- Silness J. *Fixed Prosthodontics and Periodontal Health*. *Dent Clin Norht Am* 1980;24: 317-330.
- Newcomb G. The relationship of the location of the subgingival crown margins and the gingival inflammation. *J Periodontol* 1974; 45: 151-54.