

OSEOINTEGRACIÓN EN IMPLANTES BICON® CARGADOS A LOS TRES MESES DESPUÉS DE HABER SIDO COLOCADOS MEDIANTE LA TÉCNICA DE ELEVACIÓN INTERNA DEL SENO MAXILAR EN PACIENTES ATENDIDOS EN LA FACULTAD DE ODONTOLOGÍA DE LA UNIVERSIDAD DE CARTAGENA

Lorena Meñaca*, Katherine Palacios*,
Liliana Reina*, Noeridys Torres*,
Luisa Arevalo**, Guido Benedetti** y Mauro Marincola***

RESUMEN

Objetivo: El objetivo general de este estudio fue evaluar la oseointegración en implantes tipo Bicon® cargados a los tres meses de colocados, mediante la técnica de elevación interna de seno maxilar.

Materiales y Métodos: Este estudio se establece como una investigación de tipo descriptivo, basado en una serie de casos clínicos tratados. En la recolección de la información se utilizó un instrumento en donde se registraron los datos personales de los pacientes, se realizó la toma de radiografías panorámicas iniciales y radiografías periapicales utilizadas para observar la neoformación ósea y medir el aumento del piso del seno maxilar. La información fue consignada y tabulada en tablas y gráficos de frecuencia.

Resultados: De los implantes colocados ninguno presentó movilidad ni patologías perimplantares, el piso del seno maxilar se aumentó en promedio 2.6 mm y se presentó neoformación ósea adecuada a los tres meses, lo que permitió la carga de los implantes.

Conclusiones: Se determinó que a los tres meses se logra una suficiente oseointegración con los implantes, que en conjunto con la elevación interna del piso del seno maxilar y el grado de neoformación ósea alcanzado dieron a los implantes las condiciones necesarias para poder cargar los mismos. Además, la ausencia total de lesiones perimplantarias señalan el cumplimiento estricto de las normas tecnoquirúrgicas, evaluación e instrucción a los pacientes que se han estado manejando dentro del proceso de la colocación de los implantes Bicon®. (Duazary 2007; 2: 93 - 99)

Palabras Clave: Elevación interna del seno maxilar, oseointegración, implantes Bicon®.

ABSTRACT

Objective: The general objective of this investigation was to evaluate the oseointegration of Bicon® dental implants that have been charge after three month of put it with internal sinus lift in maxillary sinus.

* Estudiantes de X Semestre universidad de Cartagena.

** Docentes de Periodoncia Universidad de Cartagena.

*** Asesor Científico Internacional Bicon®.

Material and Methods: This investigation has been established as a descriptive study, support in clinic cases. In order to recollect the information, a format was used to register the personal date of the patient that could be important to achieve this study. Panoramic radiograph were also taken before and after the procedure to evaluate the raise in the height of the maxillary sinus; periapical radiograph were also taken to evaluate the osseointegration of the implant. The information was decodificated and tabulate in frequency tables and graphics.

Results: Three months after the procedures it was found that during the first control the height maxillary sinus floor increased to 2.5mm in average. During the evaluate of mobility and pain the behavior was favorable with absense of this characteristics in the all patients. The study of the periapical radiographs demonstrated absense of radiolucences zones around the implant and spongy bone trabecules were observe in the different stages of formation.

Conclusions: We could determinate that three months after to place the Bicon® dental implant, it got enough osseointegration due internal sinus lift technique, and the good grade of bone formation gave us the security to charge them in a short time of usual.

Key words: Internal sinus lift, osseointegration, Bicon dental implants.

INTRODUCCIÓN

El ser humano por naturaleza y en forma normal cuenta con 32 órganos dentarios permanentes en su sistema dentobucal, requeridos para las distintas funciones que el organismo le demanda, determinando la necesidad de su presencia indispensable para un adecuado desarrollo orgánico, calidad de vida y el libre desarrollo de su personalidad.

Los órganos dentarios son afectados por múltiples patologías, donde las más prevalentes son la caries dental, el trauma dentoalveolar y la enfermedad periodontal, las cuales llevan al desbalance indeseado, de la pérdida parcial o total de los órganos dentarios¹. Muchas de las personas afectadas por dichas patologías, dejan transcurrir periodos de tiempo bastante prolongados, sin preocuparse por el reemplazo oportuno de los dientes perdidos, lo que dificulta la futura rehabilitación.

Actualmente la odontología ofrece varias alternativas de rehabilitación, donde las más comunes son la prótesis fija y la prótesis parcial removible, sin embargo, con los avances técnicos científicos surge la implantología oral como una opción eficaz para resolver los casos de edentulismo parcial posterosuperior. No obstante, uno de los inconvenientes más frecuentes dentro en esta zona, se observa en los pacientes que pierden prematuramente sus dientes posterosuperiores y esperan un tiempo prolongado para rehabilitarse, ya que dicha tardanza conlleva a la disminución del volumen óseo y

a la neumatización del seno maxilar, debido a la atrofia que sufre el reborde alveolar, específicamente en el sector posterior del maxilar superior.

Dentro de la Implantología oral se han implementado diversas técnicas quirúrgicas, tales como la elevación lateral e interna (crestal) del seno maxilar para el tratamiento de maxilares atróficos y con marcada neumatización del seno maxilar. La técnica de elevación del seno maxilar fue descrita por primera vez por Boynes en 1965, ésta la realizaba en caso de espacio intermaxilar insuficiente en la zona posterior del maxilar superior con el fin de rehabilitar este sector elevaba el piso del seno maxilar y luego rellenaba con hueso de la cresta iliaca¹. Posteriormente Boynes y James en 1980 realizaron la primera publicación en la que se descubre la elevación del seno maxilar usando un abordaje lateral con el objetivo de colocar implantes usando un material de relleno, hueso autógeno procedente de la cresta iliaca¹. En 1994 Summers introdujo una técnica menos invasiva, ésta consiste en utilizar unos instrumentos llamados osteotomos u osteodilatadores para labrar el lecho del implante y elevar la membrana de Schneider a través del mismo, sin tener que realizar una ventana lateral. Además se puede introducir material de injerto que facilite el despegamiento de la membrana de Schneider.¹

Por otra parte, cuando la altura ósea en el sector posterior del maxilar superior atrófico oscila entre uno a dos milímetros está indicada la técnica de elevación lateral de seno maxilar², mientras que cuando exista un reborde residual atrófico de mínimo seis milímetros, de acuerdo

a lo expresado por Zitzmann y Scharer en 1998, se considera más adecuada la técnica de elevación interna o de abordaje crestal del seno maxilar.

La técnica de abordaje interno no genera mayor dificultad en la movilización de tejidos, por lo tanto la diferencia básica con la técnica de abordaje lateral estriba principalmente en que no se tiene que efectuar un amplio corte en la pared externa del seno maxilar superior, lo que le brinda mayores oportunidades de sobrevida al sitio quirúrgico de los implantes, además los resultados post operatorios son más placenteros y agradables de manejar; puesto que la cantidad de edema que se produce es menor que el provocado por la técnica de entrada lateral, ya que en esta última se requiere mayor cantidad de tejido que debe ser disecado, cortado, removido y trasladado, lo que se traduce en mayores molestias postoperatorias.³

En cuanto al tiempo que generalmente transcurre entre la colocación del implante y la realización de la segunda fase quirúrgica en la técnica de elevación interna del seno maxilar, donde estos son cargados, oscila entre seis y ocho meses; en este estudio se plantea la posibilidad de disminuir el tiempo, entre la colocación del implante y la carga del mismo, brindando múltiples beneficios como, disminución del tiempo de rehabilitación para el paciente⁴, restablecimiento rápido de la función y estética del sistema estomatognático, mayor productividad para el odontólogo y una enorme satisfacción tanto para el paciente como para el profesional de la salud oral.

El objetivo general de la presente investigación fue evaluar la oseointegración de implantes tipo Bicon® cargados a los tres meses de colocados mediante la técnica de elevación interna de seno maxilar, en pacientes atendidos en la Facultad de Odontología de la Universidad de Cartagena entre el periodo 2005-2006.

MATERIALES Y MÉTODOS

El tipo de estudio que se establece para esta investigación es descriptivo⁵, basado en una serie de casos clínicos tratados, se buscó determinar la presencia de óseo integración en un tiempo menor al que tradicionalmente se ha venido realizando la carga de los implantes Bicon® sometidos a elevación interna del seno maxilar; a través de los exámenes clínicos y radiográficos aplicados a los pacientes.

El estudio se realizó en la Facultad de Odontología de la Universidad de Cartagena sede Campus Zaragocilla ubicada en la ciudad de Cartagena de Indias, D. T. C.

Esta investigación fue realizada entre los años 2005 y 2006. La población estuvo constituida por los pacientes que asistieron al centro de implantología oral de la facultad de odontología de la Universidad de Cartagena a los cuales se les realizó la técnica de elevación interna del seno maxilar utilizando como ayuda diagnóstica la toma de radiografías periapicales convencionales. La muestra estuvo compuesta por 16 implantes Bicon® colocados en 12 pacientes que requerían la técnica de elevación interna del seno maxilar y los implantes fueron cargados a los 3 meses de su posterior colocación.

Los criterios de inclusión que se tuvieron en cuenta fueron: Pacientes que se realizaron la elevación interna del seno maxilar y que tuvieran tres meses de realizado dicho procedimiento, que presentaron ausencia de órganos dentarios posterosuperiores con neumatización del seno maxilar, que poseían una distancia mínima de 4 o 5mm de hueso remanente, entre el reborde alveolar y la cortical del piso del seno maxilar y que tuvieran buenos hábitos de higiene oral y un índice placa bacteriana de Green y Vermillon (IOH-S) entre regular y bueno.

Se determinaron criterios de exclusión tales como: Pacientes con sinusitis o que presentaron otro tipo de patología que involucre los senos maxilares, Pacientes con enfermedades sistémicas no controladas tales como diabetes o HTA y Pacientes fumadores.

Las variables evaluadas fueron:

Movilidad: Fue evaluada empleando el medidor de profundidad durante la segunda fase quirúrgica del procedimiento, comprobando si el implante presentaba movilidad o no. La movilidad fue considerada como una variable cualitativa, cuyo nivel de medición fue nominal y su unidad de medida fue implante con movilidad e implante sin movilidad.

Neoformación Osea: Se valoró a través de la toma de radiografías periapicales convencionales. Observando si había formación ósea o no a los tres meses de realizada la colocación del implante. La neoformación ósea se consideró como una variable cualitativa, cuyo nivel de medición fue nominal y su unidad de medida fue presencia o ausencia de hueso.

Patologías Perimplantarias: Se valoró a través de radiografías que indicaban la existencia de anomalías en relación con el implante y los tejidos circundantes. Esta variable se considero de tipo cualitativo, su nivel de medición fue nominal y su unidad de medida fue la presencia o ausencia de estas.

Aumento del Piso del Seno Maxilar: Se valoró a través de radiografías periapicales por medio de una regla milimetrada Biconâ (0.5mm), negatoscopio y lupa, logrando determinar la cantidad del piso de seno maxilar levantado. Esta estuvo contemplada como una variable cuantitativa, su nivel de medición fue por intervalo y la unidad de medida estuvo descrita en milímetros (mm).

Para llevar a cabo este estudio se seleccionó como muestra 16 implantes colocados en 12 pacientes de los cuales tres fueron hombres y nueve fueron mujeres, que acudieron al centro de implantología de la Universidad de Cartagena. Los datos fueron analizados e interpretados mediante pruebas estadísticas descriptivas, utilizando promedios, desviación estándar, cuartiles y percentiles en el caso de variables cuantitativas y proporciones y distribuciones de frecuencia univariadas en el caso de variables categóricas.

PROCEDIMIENTO

Bajo anestesia local siguiendo los parámetros del protocolo de la colocación de implantes Bicon®, se procedió a realizar incisiones con bisturí Bard Parkerâ N° 3 con hoja N° 15, se elevó un colgajo total para obtener acceso y visibilidad del hueso subyacente desprendiendo la parte coronal del reborde alveolar, se utilizó una fresa piloto que tenga 2 mm de diámetro, haciendo la perforación hasta llegar a tocar la cortical del piso sinusal. Para dicha fresa se empleó un contraángulo 18:1 a una velocidad de motor eléctrico de 1000 RPM (revoluciones por minuto) y se fue irrigando constantemente. En este punto se tomó una radiografía periapical convencional con la fresa puesta, para así confirmar que se había llegado a nivel de la cortical del piso del seno, una vez comprobada la profundidad, se empleó un contraángulo 400:1 y el motor a 50 RPM; se inició con el ensanchamiento del alveolo implantario consecutivamente con una fresa de diferente calibre e igual profundidad, como lo indica el protocolo de la casa comercial Bicon®, hasta lograr el ancho requerido por el implante. Inmediatamente después de haber obtenido el ancho del alveolo implantario, se procedió a fracturar el piso del seno con los osteotomos del sistema Bicon® y luego a colocar el hueso recolectado durante el fresado; dicho hueso se llevó al fondo del alveolo o se colocó en la porción apical del implante, posteriormente se introdujo los implantes dentro del alveolo y presionándolo con el hueso autólogo injertado hacia apical levantando la membrana sneyderiana, obteniendo fijación primaria con el hueso lateral remanente. Estos implantes quedaron a 2 mm subcrestales y se colocó sobre la porción más

coronal del implante hueso autólogo para obtener mayor crecimiento óseo y se utilizaron suturas atraumáticas. Una vez terminado el procedimiento se tomó nuevamente una radiografía periapical convencional y se continuó con la prescripción antibiótica con Amoxicilina en cápsula de 500 mg, cada 8 horas durante 7 días, analgésica con Nimesulide tabletas 100 mg 1 cada 12 horas por tres días y terapia física (frío extraoral). La sutura fue retirada una semana después.

Para la recolección de la información se diligenciaron los instrumentos en donde se registraron los datos personales de los pacientes que fueran relevantes para la realización de este estudio. Se tomaron radiografías panorámicas y periapicales convencionales iniciales al procedimiento para medir la altura comprendida entre la cresta del reborde alveolar y el piso del seno. Además, también se tomaron radiografías periapicales a los 3 y 6 meses en cada uno de los implantes seleccionados como muestra. Las radiografías correspondientes a los 3 meses fueron utilizadas para medir la Neoformación ósea y la cantidad de implante introducida dentro del piso del seno, esta última con la ayuda adicional de una regla milimetrada Bicon® (con precisión de 0.5 mm), negatoscopio y lupa. Las radiografías periapicales tomadas a los 6 meses sirvieron para control radiográfico.

Durante todo el proceso se tuvieron en cuenta las consideraciones éticas enmarcadas por la resolución 8430 de 1993 Ministerio de Salud, en cuanto al manejo de la investigación en humanos, se utilizó un consentimiento informado, donde se le explicaron las condiciones en las que se podría desarrollar el estudio, describiéndose las actividades y los procedimientos en cada individuos y el riesgo a que estos podrían estar expuestos⁶.

RESULTADOS

Movilidad: Según los datos obtenidos de los implantes realizados a los tres meses, se observó que en su totalidad (100%) mostraron un grado de fijación adecuada para poder complementar con la carga del implante (Figura 1).

Neoformación Ósea: Los resultados demostraron que a los tres meses se produjo una oseointegración adecuada que permitió en ese lapso de tiempo la realización de la carga. Después de tres meses de realizados los implantes y practicados los exámenes indicados se determinó que todos ellos presentaban una neoformación ósea perimplantar lo suficientemente adecuada para realizar en forma segura la carga de los mismos (Figura 2).

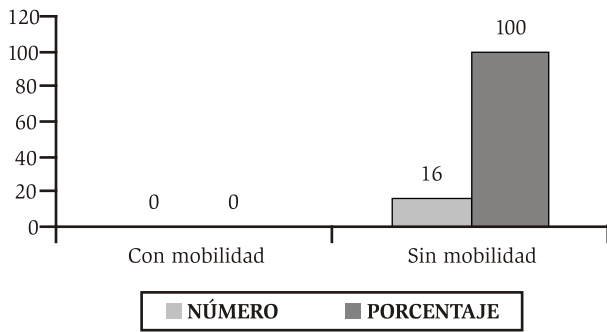


Figura 1. Implantes según movilidad

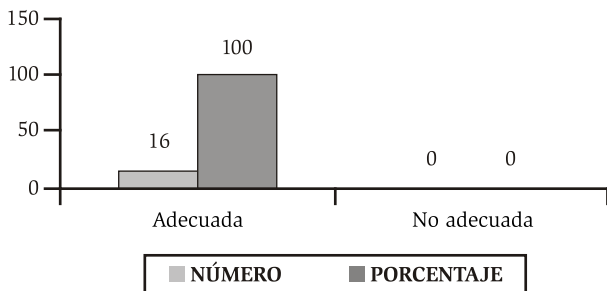


Figura 2. Neoformación ósea de los implantes

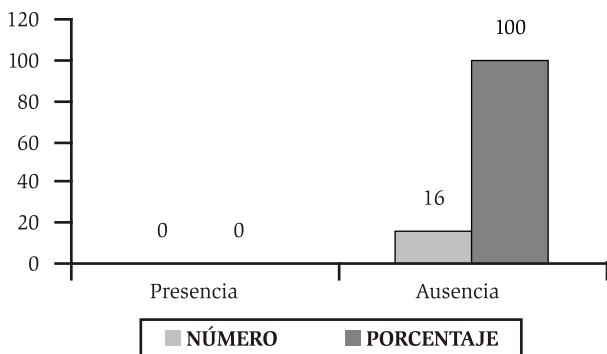


Figura 3. Patología perimplantar

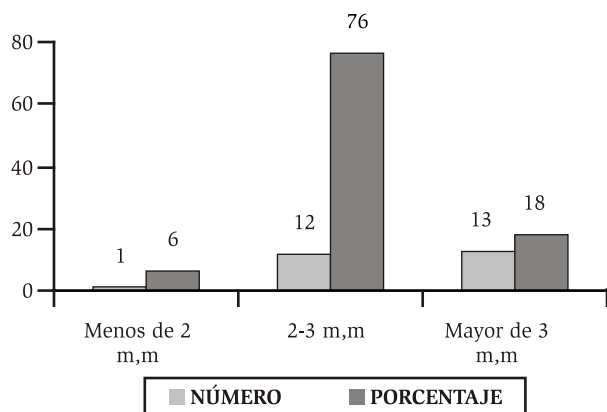


Figura 4. Aumento del piso del seno maxilar

Patologías perimplantarias: Al cabo de los tres meses de colocados los implantes, en ninguno de ellos se determinó existencia de patología alguna, lo anterior sugiere que el conjunto de los factores que pueden incidir en el buen resultado, tales la estricta asepsia, la habilidad y destreza del operador en la técnica quirúrgica y de las medicaciones prescritas al paciente, fueron determinantes para el éxito del tratamiento (Figura 3).

Aumento del Piso del Seno Maxilar: Hecha la revisión a los tres meses por medio de los exámenes estipulados del seno maxilar en cada paciente, se observó una media de 2.6mm, con un desviación estándar de 0.78, esto nos señala que estamos frente a una distribución de frecuencia más o menos homogénea, también se corrobora con el rango semicuartil (SQR) que nos muestra un buen comportamiento en el 50% central de las observaciones, se recurrió por la gran amplitud obtenida en el rango (3mm), que se ve afectada por el dato mínimo (1mm) obtenido en uno de los implantes (Figura 4).

DISCUSIÓN

La técnica de elevación del seno maxilar fue descrita por primera vez por Boynes en 1965.⁷ Este la realizaba en caso de espacio intermaxilar insuficiente en la zona posterior del maxilar superior, para poder rehabilitar esta área; haciendo una elevación del seno rellenando con hueso de la cresta iliaca.

Posteriormente Boynes y James en 1980, realizaron la primera publicación en la que se describe la elevación de seno maxilar utilizando un abordaje lateral con el objetivo de colocar implantes, usando siempre como material de relleno hueso autógeno procedente de la cresta iliaca de los pacientes.⁸

A partir de ese momento muchos autores e investigadores como es el caso de Summers en el año de 1994, han realizado estudios en la búsqueda de tratamientos efectivos para la resolución de problemas de maxilar superior con reborde insuficiente; introduciendo una técnica de elevación del seno maxilar menos invasiva, que consiste en utilizar, unos instrumentos en forma de punzón, llamados osteotomos u osteodilatadores para labrar el lecho del implante (con o sin ayuda de fresas quirúrgicas) y elevar la membrana de Schneider a través del mismo, sin tener que realizar una ventana lateral. Además se puede introducir material de injerto que facilita el despegamiento de la membrana y disminuye el riesgo de perforación.⁷

Según Ortiz Díaz, Jorge en 1993, de acuerdo con los criterios para el éxito de los implantes oseointegrados, colocados en la técnica de elevación de seno o en otro tipo de procedimiento quirúrgico que involucre la colocación de implantes, es necesario la evolución de la movilidad de estos mismos, empleando una escala basada en dos puntos; Movilidad y no Movilidad.⁷ Lo anterior concuerda con los parámetros de nuestra investigación donde se evaluó la movilidad de los implantes colocados bajo la técnica de elevación interna de seno maxilar; arrojando como resultados: 0% implantes con movilidad, lo que demuestra la fijación de los implantes óseointegrados tipo Bicon colocados, empleando la técnica de elevación interna del seno maxilar.

Otros autores⁹, se describe el tiempo necesario para un proceso de cicatrización, expresando que a partir de ocho semanas (dos meses) después del periodo cicatrizal el tejido óseo vital se encuentra en estrecho contacto con la superficie de fijación, sin ningún otro tejido intermedio. Es decir hueso nuevo recién formado. El hueso de la zona del borde se remodela en respuesta a la carga masticatoria aplicada.

Por su parte Magallon y Cols¹⁰, en 1990 confirma que después de terminada la cirugía para la colocación de implantes es necesario un periodo de reparación tisular de aproximadamente tres a seis meses, durante el cual las fijaciones permanecen en reposo alejadas del medio oral, para permitir la osteogénesis.

Según otros autores en 1996¹¹, reportan que para lograr una alta predecibilidad en la oseointegración del implante, éste debe ser colocado con una técnica poco traumática que evite el sobre calentamiento del hueso receptor, ha de tener estabilidad primaria y no debe cargarse funcionalmente durante el periodo inicial de óseo integración que es de 3 a seis meses. Lo citado anteriormente concuerda con los lineamientos de esta investigación, ya que en los resultados se muestra que hay la suficiente neoformación ósea a los tres meses en todas las muestras estudiadas; permitiendo la carga de los implantes, en este periodo de tiempo demostrando de esta manera que hubo un proceso de oseointegración.

En 1986 Albrektsson y Cols¹², propusieron como criterio para el éxito de los implantes oseointegrados la ausencia de signos y síntomas tales como dolor, infecciones, neuropatías, o parestesia ocasionados por los implantes, además de la no observación de zonas radiolúcidas en el examen radiográfico, ya que esta última, podría representar la falta de integración o la presencia de

patologías periimplantares. En relación con el presente estudio, Díaz y Martínez en el año 2001¹³, en estudios realizados en 11 casos, de implantes tipo Bicon colocados utilizando la técnica de elevación interna del seno maxilar, mostraron que en estos implantes no se observó radiolucidez, que pudieran llevar a pensar en la aparición de una infección o periimplantitis. Coincidiendo con los resultados obtenidos en nuestra investigación, donde no se reportó la presencia de radiolucidez en los 16 implantes colocados bajo la técnica de elevación interna del seno maxilar.

Por otra parte según la técnica de Summer¹⁴, establece que el piso del seno maxilar debe elevarse hasta unos seis milímetros. A su vez Zitzman y Schner en 1998¹⁵, plantea que en la técnica de abordaje crestal, para la colocación de implantes dentro del seno maxilar es efectiva siempre y cuando se espere elevar 3 0 4 milímetros el piso del seno maxilar. Mientras en los resultados arrojados en nuestro estudio, se plantea una elevación de piso del seno maxilar entre 1-4 milímetros. Sin embargo Sorni y Cols¹⁶, en 2006, analizando la ganancia ósea obtenida, utilizando métodos radiográficos, determinados que la elevación de piso del seno maxilar oscila entre 2.9 y 3.5 mm, en donde en aumentos superiores a 3 mmm, es recomendable usar un estudio endoscópico, por existir mayor riesgo de perforaciones.

CONCLUSIONES

Resulta evidente que a los tres meses de colocados los implantes, ya existe un grado de fijación y/o oseointegración que en forma adecuada señalan las condiciones requeridas y necesarias para considerar al implante como apto para la realización de la carga.

Como factor complementario, para considerar al implante con aceptación para su carga, la elevación ósea del piso del seno maxilar, también alcanzó en este tiempo estipulado, el grado de neoformación ósea, que le da al implante la calificación ya indicada anteriormente.

La ausencia total de lesiones perimplantarias, señala el cumplimiento estricto de las normas tecno-quirúrgicas, evaluación e instrucción a los pacientes, que se han estado manejando dentro del proceso de los implantes colocados.

REFERENCIAS BIBLIOGRÁFICAS

1. Estudio Nacional de Salud Bucal - ENSAB. III. Estudio Nacional de factores de riesgo de enfermedad caries-ENFREC. II, Ministerio de Salud. vol.1.1999

2. Radil J, Becerra F, Otalvaro N. Cirugía de elevación del piso del seno maxilar. I. Consideraciones básicas generales, revista facultad de odontología, universidad de Antioquia. Vol.14. N°1.segundo semestre 2002, p.85
3. Peleg M, Chaushu G, Mazor Z., Ardekian L, Bakoon M. Radiological findings of the post sinus lift maxillary sinus :A computerized tomography follow-up. journal of periodontology. Vol. 70. N° 12.diciembre de 1999, p. 1571
4. Peleg M, Chaushu G, Mazor Z., Ardekian L, Bakoon M. Sinus floor augmentation with simultaneous implant placement in the severely atrophic maxilla, 1998, p.1397
5. Diaz A, Martínez A. Elevación interna de seno maxilar tras la colocación de implantes Bicon® oseointegrados. Una alternativa quirúrgica protésica, revista CES odontología.Vol.14 N°1. 2001,p.50.
6. Resolución 008430 del 19993. Ministerio de Salud. Artículo 11, Literal C.
7. Barrachina M, Cabello G, Olmos G, Gonzales D. Tratamiento implantológico de la zona posterior del maxilar superior. Elevación del seno maxilar. RCOE. Vol.7. 2002.p.7.
8. Sumiya Hobo, Eiji Ichida, García Lily. Oseointegración y rehabilitación Oclusal. Teoría y practica de la oseointegración. Edición española, Ed Marban, 1997.P.6,7.)
9. Branemark I, Zarb G, Albrektsson T. Prótesis tejido-integrados. La oseointegración en la odontología clínica. Editorial quintessence, S.L. Barcelona 1999. p 11.
10. Ralhp V,Mc Kinng y Col. Biología Osea Basica en Implantología. Implantes Dentales Endoseos.Madrid : Mosby, 1993, P.60-61.)
11. Arismendi J,Agudelo L, Carga inmediata sobre implante una posibilidad protésica.En: Revista facultad de odontología U de A. Vol.11.N° 2, I semestre de 2000 ; p. 13.
12. Becerra F, Otalvaro N y Radil J. Implantes oseointegrados. cuatro años de experiencias. revista facultad de odontología. universidad de Antioquia. Vol. 7. N°. 2. Abril 1996. p 7.
13. Lambert P, Morris H, Shigeru O. Relación entre la experiencia quirúrgica de implantes y los fracasos de la segunda etapa: reporte interino N° 2 del DICRG. Implant Dentistry. Vol. 1 N°. 2. 1995. p. 28.
14. Minsk L,Maxillary Sinus Elevation Procedures for endosseous dental Implant. En : Compendium.V.25, n° 9. 200;p.672.
15. Richard K, Non -axial implant placemet to avoid the maxillary sinus. En: Dentistry to day.Vol.15 N°7.1996.p.65.