

RECONSTRUCCIÓN ARTROSCÓPICA DEL LIGAMENTO CRUZADO ANTERIOR CON INJERTO AUTÓLOGO DE SEMITENDINOSO CUÁDRUPLE

Roberto Joaquín Del Gordo D'Amato*

RESUMEN

Se presenta un estudio descriptivo de corte transversal, en el cual 26 pacientes fueron intervenidos quirúrgicamente para reconstrucción artroscópica de ligamento cruzado anterior con auto injerto semitendinoso cuádruple en el periodo comprendido entre junio del 2008 y junio del 2009.

De los 26.pacientes que hicieron parte del presente estudio 22 fueron de sexo masculino y 4 de sexo femenino, la edad promedio fue de 32 años. En todos los casos se realizo fijación en fémur con tornillo transfixiante en titanio y tornillo de interferencia reabsorbible en tibia.

El rango de movilidad fue completo en el 92.3%, el reintegro a la actividad deportiva realizada previa a la lesión fue del 84.6% y a actividad de menor exigencia en 11.54%. Las lesiones asociadas en cartílago y meniscos estuvieron presentes en el 65.38% de los pacientes.

Al aplicar la escala de Lisholm encontramos un bajo porcentaje de dolor residual y limitaciones en la realización de actividades físicas, sin embargo, en 26.92 % de los pacientes presentaron algún grado de limitación al realizar cunclillas.

El nivel de satisfacción expresado por los pacientes con el procedimiento quirúrgico empleado, fue entre excelentes y buenos en el 92.3 % de los casos regular en el 3.8% y malo en el 3.8%. (DUAZARY 2011, 34 - 41)

Nivel de evidencia IV

Palabras Clave: Auto injerto, evaluación, estabilidad, reconstrucción

ABSTRACT

This is a descriptive study of 26 patients were seen for an arthroscopic surgical reconstruction of the anterior cruciate ligament using a quadruple-stranded semitendinosus auto graft. This study was conducted between June 2008 and June 2009.

Of the 26 patients that took part of the study, 22 were male and 4 were female. The average age was 32 years. In cases, the femur was transfixated with a titanium screw and the tibia with a resorbable interference screw.

*Profesor asistente Ortopedia y Traumatología Universidad del Magdalena, Ortopedista Clínica El Prado - Santa Marta. Instructor AOTrauma Latino América



The range of motion was full in 92.3% of patients. 84.6% of patients were able to resume their sport activities and 11.54% were able to return to less demanding activities. There was cartilage damage and meniscal tears present in 65,38% of the patients.

Using the Lisholm knee scale, the percentage of residual pain and limitations in some physical activities was 26,92% of the patients and consisted of some limitations with kneeling.

The level of satisfaction with this surgical procedure was excellent and good in the 92.3%, regular in the 3,8% and poor in 3.8%.

Level of evidence IV

Keywords: Auto graft Evaluation Stabilization, Reconstruction

INTRODUCCIÓN

La importancia del ligamento cruzado anterior (LCA) en el mantenimiento de la estabilidad antero-posterior de la articulación femoro-tibial ha sido a través del tiempo ampliamente documentada^{1, 2, 3}, En conjunto con el ligamento cruzado posterior constituyen dos de los principales estabilizadores primarios de la rodilla^{4, 5}.

En la actualidad diversas técnicas quirúrgicas por vía artroscópica son empleadas cuando se decide realizar reconstrucción del LCA. Dichas técnicas incluyen injertos sintéticos⁶⁻⁹, injertos autólogos de fascia lata,^{10, 11} injerto de semitendinoso^{12, 13} o ligamento rotuliano^{14, 15, 16}. La elección del tipo de injerto está sujeta a una serie de variables tales como nivel de actividad, práctica deportiva, lesiones asociadas, intervenciones quirúrgicas previas e incluso preferencia del paciente^{17, 18}.

En la utilización de auto injerto se han reportado diferentes trastornos funcionales en la fase post operatoria, así como dolor en zona donante del injerto^{19, 20, 21} y es por ello que los halo injertos día a día son más frecuentemente utilizados.^{22, 23} Pese a lo anterior, algunos estudios reportan presencia de sinovitis post quirúrgica con mayor frecuencia cuando se utiliza halo injerto que cuando se utiliza auto injerto^{22, 24, 25}.

La utilización de auto injerto de semitendinoso resulta en la práctica de reconstrucción del ligamento cruzado anterior los últimos años de las más utilizadas en razón a la facilidad de obtención del injerto, menor probabilidad

de sinovitis, menor escala de dolor post operatorio, menor tiempo de rehabilitación y no alteración del aparato extensor de la rodilla^{26, 27, 28, 29, 30}.

La presencia de lesiones asociadas de otras estructuras tales como cartílago articular, membrana sinovial y meniscos se encuentran en un alto porcentaje en pacientes sometidos a reconstrucción del ligamento cruzado anterior^{29, 31} y por vía artroscópica, en el acto operatorio se deben corregir este tipo de lesiones que son las causantes de sintomatología dolorosa^{32, 33}.

MATERIALES Y MÉTODO

Se realiza un estudio de tipo descriptivo de corte transversal en el cual durante el periodo comprendido entre junio del 2008 a junio 2009, veintiséis rodillas en veinte y seis pacientes, 20 derechas y 6 izquierdas fueron intervenidas quirúrgicamente para reconstrucción artroscópica de LCA con injerto autólogo de semitendinoso. El rango de edad fue de veinte y dos a cuarenta y un años con un promedio de edad de 32 años.

De los veinte y seis pacientes, veintidós fueron de sexo masculino (75.86%) y los restantes cuatro pacientes de sexo femenino. (24.14%)

Se incluyeron en el presente estudio paciente con lesiones aisladas del ligamento cruzado anterior con mínimo dos meses de evolución posterior al traumatismo inicial que referían inestabilidad subjetiva y al examen físico se encontraba signos objetivos de lesión del LCA. En todos los casos se realizó resonancia nuclear

magnética y se incluyeron aquellos que resultaron positivos para ruptura completa del LCA tanto clínica como imagenológicamente. En todos los pacientes se realizó mínimo de veinte sesiones de fisioterapia previo al procedimiento quirúrgico.

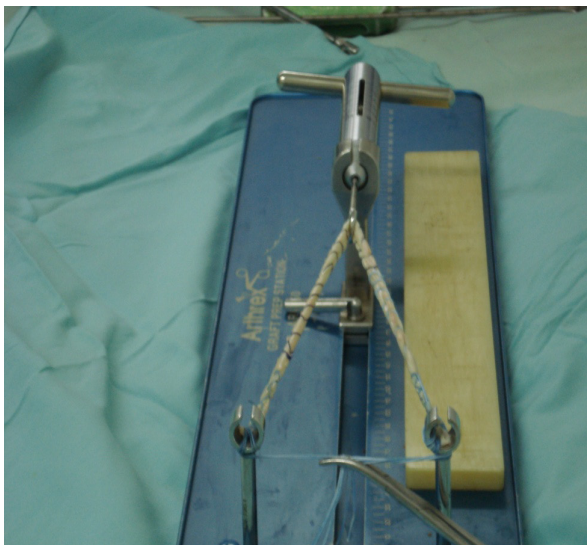
La población total incluyó 32 pacientes de los cuales fueron excluidos de este estudio 6 pacientes. Los criterios de exclusión fueron:

Pacientes con lesiones asociadas de otras estructuras ligamentarias tales como lesiones del ligamento cruzado posterior o ligamentos colaterales, pacientes sin tratamiento con terapia física y rehabilitación previamente, pacientes con diagnóstico imagenológico (resonancia nuclear magnética) no concluyente para ruptura del LCA y pacientes a quienes no fue posible realizarle evaluaciones y seguimientos post operatorio en forma completa.

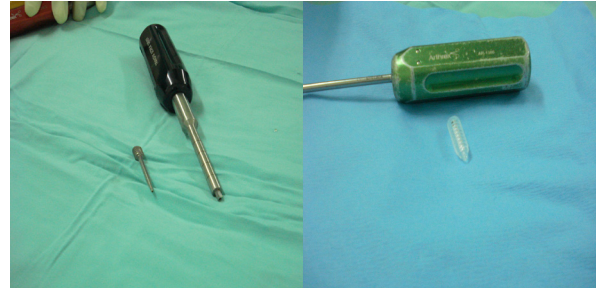
PROCEDIMIENTO

De los veinte y seis pacientes incluidos en el presente estudio 24 fueron realizados con anestesia regional raquídea y 2 fueron con anestesia general inhalatoria. Todos pacientes fueron realizados en forma ambulatoria.

En todas las cirugías se realizó evaluación artroscópica previa de estructuras articulares, a fin de diagnosticar y corregir lesiones meniscales o condrales asociadas. Del mismo modo fue utilizado auto injerto semitendinoso en todos los casos.



En todos los casos se utilizó como método de fijación tornillo transfixiante en titanio a nivel femoral y tornillos de interferencia absorbibles a nivel tibial.



El manejo post operatorio incluyó en todos los casos antibiótico terapia de amplio espectro durante siete días con cefalosporinas de primera generación, analgésicos combinados de acción central y periférica y anti - inflamatorios no esteroides. En tres de los veinte y seis casos se utilizó terapia anti trombótica con heparina de bajo peso molecular durante quince días, por tener factores de riesgo presentes. En todos los casos se utilizó vendaje blando durante siete días, se iniciaron ejercicios isotónicos e isométricos y apoyo parcial con muletas a partir de las 48 horas post quirúrgico. La rehabilitación con fisioterapia se inició tras la primera semana permitiendo flexión de rodilla hasta noventa grados y marcha a tres puntos con muletas, los vendajes y el retiro de puntos se realizó a los quince días y en ese mismo periodo se permitió flexión de rodilla hasta ciento veinte grados Finalmente rehabilitación de marcha con retiro gradual de muletas. Se iniciaron ejercicios de cadena cinética a los treinta días post operatorio.

VARIABLES

Las variables a estudiar en esta serie incluyeron rango de movilidad, inestabilidad residual subjetiva y objetiva, reintegro a la vida deportiva, presencia de lesiones asociadas meniscales o condrales, complicaciones inherentes al acto operatorio y nivel de satisfacción.

El rango de movilidad se evaluó de acuerdo a la presencia o ausencia de limitación a la flexión - extensión de la articulación femoro- tibial, se expresó en el número de grados, tomando como parámetros 0° para la extensión completa y 135° para flexión completa. Fue realizada a los seis meses post operatorio.

Referente a la inestabilidad residual, la subjetiva a partir de la culminación del tratamiento con terapia física y

rehabilitación que en todos los casos fue en el sexto mes post quirúrgico. El reintegro a la vida deportiva se evaluó como completo para aquellos pacientes que realizaron su actividad deportiva previa tras la intervención, parcial en aquellos pacientes que ejercieron actividades deportivas diferentes a la realizada antes de la cirugía y que en todos los casos representara menores niveles de exigencia y no reintegro a actividades deportivas en aquellos pacientes que abandonaron todo tipo de actividad deportiva.

Las lesiones asociadas se evaluaron desde el punto de vista cualitativo, fundamentalmente lesiones meniscales en el menisco externo, menisco interno, ambos meniscos o sin lesiones meniscales asociadas y las lesiones condrales si estas estaban ubicadas a nivel femoral, tibial o patelar o en más de un nivel de los descritos.

Las complicaciones inherentes al acto operatorio fueron expresadas cualitativamente.

La evaluación final fue realizada de acuerdo con la escala Lisholm²⁷ y a todos los pacientes se le aplicó la escala seis meses posterior al acto operatorio. Finalmente se evaluó el nivel de satisfacción expresado por todos los pacientes como excelente, bueno, regular o malo. Se evaluó como nivel de satisfacción excelente, aquellos pacientes que expresaban su total conformidad con la cirugía, nivel de satisfacción bueno, aquellos pacientes que referían algún tipo de molestia pero sin impedimento para realizar todas sus actividades con normalidad. Regular, en aquellos pacientes que manifestaban algún descontento, pero al interrogarlo sobre la realización de esta cirugía nuevamente, manifestaban someterse a la intervención quirúrgica y malo en aquellos pacientes que expresaban su total descontento con el resultado post operatorio y al interrogarlo sobre la posibilidad de realizarse esta cirugía nuevamente manifestaban negación absoluta.

Todos los resultados fueron expresados mediante estadística simple de relación porcentual.

RESULTADOS

RANGO DE MOVILIDAD

De los veinte y seis pacientes evaluados 24 tuvieron movilidad completa (92.3%), y los 2 restantes (7.7%) presentaron algún grado de limitación. De estos 1 paciente (3.8%) presentó déficit de 15 grados de flexión, y otro (3.8%) de 10 grados de extensión.

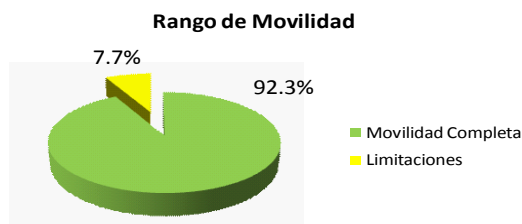


Gráfico 1. Rango de movilidad articular

REINTEGRO A LA VIDA DEPORTIVA

Veinte y dos (84.6%) de los veinte y seis pacientes se reintegraron a sus actividades deportivas previas a la intervención quirúrgica, tres pacientes (11.54%), se reintegró a actividades físicas de menor exigencia que la practicada antes de la cirugía y solo un paciente (3.84%) no realizó posterior a la cirugía ningún tipo de actividad deportiva.

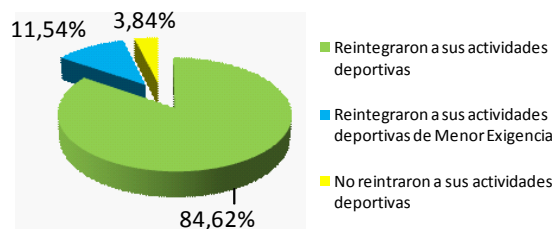


Gráfico 2. Reintegro a la vida deportiva

LESIONES ASOCIADAS

En los pacientes incluidos en el presente estudio, la lesión meniscal asociada que con mayor presencia se encontró fue la del menisco interno mientras que la lesión menos frecuente fue el compromiso de ambos meniscos. De las lesiones condrales, la estructura comprometida con mayor frecuencia fue el condilo femoral interno. Las lesiones combinadas de menisco y cartílago articular se presentaron en más de la mitad de los pacientes. (Ver Tabla 1)

Tabla 1. Lesiones asociadas a lesiones del LCA

Lesiones Meniscales	Pacientes	Porcentaje
M. Interno	12	46.15 %
M. Externo	3	11.53 %
Ambos	2	7.69 %
Lesiones Condrales		
C. Femoral	5	19.23 %
C. Tibial	1	3.84 %
C. Patelar	2	7.69 %
C. Múltiple	4	15.38 %
Lesiones Combinadas	17	65.38 %
Sin Lesiones Asociada	9	34.62 %

COMPLICACIONES

En los veinte y seis pacientes estudiados se presentaron dos complicaciones inherentes al acto quirúrgico (7.69%) consistente infección superficial en el sitio de extracción del injerto sin que existiera compromiso articular, las cuales revirtieron con tratamiento antibiótico vía oral en forma ambulatoria durante siete días.

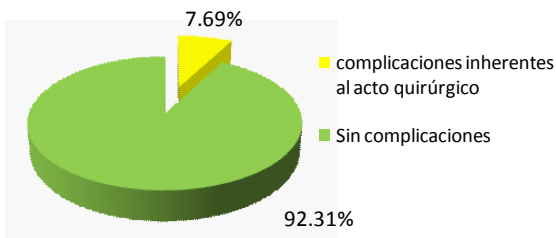


Gráfico 3. Complicaciones inherentes al acto quirúrgico

ESCALA DE LISHOLM

Se reportan los hallazgos de acuerdo con la aplicación de la escala al sexto mes post operatorio en los pacientes incluidos en el presente estudio. (Ver Tabla 2)

Tabla 2. Escala de Lishlom

	Pacientes	Porcentaje
Cojera		
Ninguna	24	92.30 %
Leve o periódica	1	3.84 %
Permanente	1	3.84 %
Soprote		
Ninguno	25	96.15 %
Rodillera	1	3.84 %
Bloqueo		
Ninguno	25	92.30 %
Ocasional	1	3.84 %
Inestabilidad		
Nunca	22	84.61 %
Rara en atletismo	2	7.69 %
Frecuente en atletismo	1	3.84 %
Actividad diaria	0	0.00 %
Frecuente Act. Diaria	1	3.84 %
Dolor		
Nunca	20	76.92 %
Inconstante	3	11.53 %
Marcado Act. Severa	1	3.84 %
Marcado Act. Leve	2	7.69 %
Edema		
Ninguno	23	88.46 %
Ejecución severa	2	7.69 %
Ejecución diaria	1	3.84 %
Subir Escaleras		
Sin limitación	24	92.30 %
Limitación Leve	1	3.84 %
Limitación Importante	1	3.84 %
Cucillas		
Sin Problemas	17	65.38 %
Leve limitación	7	26.92 %
Gran limitación (90°)	2	7.69 %

NIVEL DE SATISFACCIÓN

De los veinte y seis pacientes evaluados 22 (84.61%) fueron catalogados como excelentes, 2 (7.69%) como bueno, 1 (3.84%) como regular y 1 (3.84%) como mal resultado. (Ver Gráfico 4)

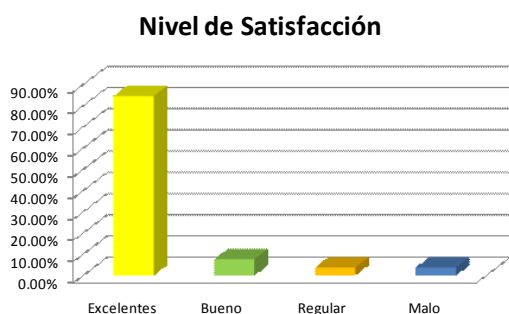

Gráfico 4. Nivel de satisfacción expresado por los pacientes

DISCUSIÓN

La reconstrucción artroscópica del ligamento cruzado anterior representa en la actualidad un procedimiento quirúrgico de alta frecuencia en razón a la inestabilidad antero posterior de la rodilla y desarrollo temprano de artrosis de rodilla por causa de esta inestabilidad. Motivo de controversia sigue siendo cual injerto debe utilizarse^{17, 18-22}. En deportistas de alto rendimiento o deportistas habituales el auto injerto de tendón rotuliano resulta altamente eficaz^{3,13,14,19,32} sin embargo en estudios recientes el auto injerto de semitendinoso ha mostrado resultados similares²⁶⁻²⁹.

El rango de movilidad de los pacientes evaluados fue completo en la mayoría de los casos y la limitación a la flexión y extensión en los casos reportados en el presente estudio, coinciden con diversos estudios^{27, 30-33}. En ninguno de nuestros pacientes se utilizó máquina de movimiento pasivo continuo como factor coadyuvante a la recuperación del rango de movilidad como se ha reportado en otros estudios a pesar que tal procedimiento resulta altamente eficaz en el manejo post operatorio tal como lo muestran los autores^{30, 33}, los resultados que obtuvimos sin la disponibilidad de este recurso técnico, son similares a aquellos en los cuales si se dispone del mismo.

La gran mayoría de los pacientes cerca del 85% tuvieron un retorno completo a las actividades deportivas que

realizaban antes de padecer la lesión, coincidiendo con estudios publicados que utilizaron el mismo tipo de auto injerto^{12, 26-29}, e incluso coincidiendo también con otros en los cuales se utilizó otro tipo de injerto autólogo^{13,15,17,32}.

En lo referente a las lesiones asociadas más de la mitad de los pacientes presentaron lesiones meniscales de uno o ambos meniscos, lo que coincide con la literatura^{16, 27, 32}.

Las lesiones condrales fueron menos frecuentes si se les compara con las anteriores, sin embargo su proporción es igualmente comparable con otros en los cuales se reporta este tipo de lesión^{11, 16,31}.

Pedraza²⁶ en el año 2001 reportó un caso de veinte estudiados como complicación inherente al acto operatorio lo que resulta similar porcentualmente a los dos encontrados en nuestra serie de casos. No encontramos otro tipo de complicaciones como las reportadas por Buss D. y col tales como migración de tornillos de interferencia, trombosis venosa o rigidez articular¹⁷.

En lo concerniente a los resultados finales aplicando la escala de evaluación de Lisholm, Lizcano y col³⁰ reportaron resultados similares en cuanto a la presencia de cojera posterior al acto operatorio, utilización de soporte, presencia de bloqueos e inestabilidad. El dolor residual fue significativamente menor en nuestro estudio con relación a los reportados en ese estudio.

La presencia de edema residual y la limitación funcional para realizar actividades como subir y bajar escaleras y realización de cuclillas fue similar en ambas series.

Por último el nivel de satisfacción expresado por los veinte y seis pacientes evaluados muestra resultados similares en buenos resultados con técnicas quirúrgicas similares^{24, 26, 28, 29,33}.

CONCLUSIONES

La rehabilitación previa a reconstrucción del LCA desencadena buen tono muscular que permite obtener, resultados satisfactorios en cuanto al menor tiempo de rehabilitación post operatoria en los pacientes intervenidos.

El injerto autólogo de semitendinoso es una alternativa para reconstrucciones del LCA, con resultados similares en comparación con otro tipo de injertos autólogo. Una

de las ventajas en la utilización de este tipo de injerto, es el mantenimiento del aparato extensor, ausencia de fracturas en rotula reportadas en diversos estudios con injerto de tendón patelar, menor abordaje quirúrgico, post quirúrgico menos doloroso y menor tiempo de rehabilitación.

Los resultados finales resultan de gran similitud en relación con los reportados en la literatura, lo que nos permite concluir que la técnica aplicada en este tipo de patología y el protocolo de rehabilitación empleado en los veinte y seis pacientes reflejan eficacia en el manejo artroscópico con injerto de semitendinoso, en lesiones de ligamento cruzado anterior.

REFERENCIAS BIBLIOGRÁFICAS

1. Arnold J.A., Coker T.P., Heaton L.M., Park J.P. Harrys W.D.: Natural history of anterior cruciate tears. *Am J Sports Med.*, 7: 305 – 313, 1979.
2. Butler D.L., Noyes F.R., Grood E.S.: Ligamentous restrains to anterior- posterior drawer in the human knee. A biomechanical study. *J Bone and Joint Surg.* 62A: 259 – 270 March 1980.
3. Noyes F.R., Mooar P.A., Matthews D.S., Butler D.L.: The symptomatic anterior cruciate – deficient knee. Part I: The long-term functional disability in athletically active individuals. *J Bone and Joint Surg.*, 65A: 154 – 162. Feb 1983.
4. Markolf K.L., Gorek J.F., Kabo J.M., Shapiro M.S., Finerman G.A.M.: New insights into load bearing functions of the anterior cruciate ligament. In *Biomechanics of Diarthrodial Joints*, edited by V.C. Mow, Anthony Ratcliffe and S.L – Y. Woo. Vol. 1, pp155 – 175. New York, Springer, 1990.
5. Loos W.C., Fox J.M., Blazina M.E., Del Pizzo W., Friedman M.J.: Acute posterior cruciate ligament injuries. *Am J Sports Med.*, 9:86 – 92, 1981.
6. Bolton C.W., Bruchman W.C.: The Gore – Tex expanded polytetrafluoroethylene prosthetic ligament. An in vitro and in vivo evaluation. *Clin Orthop.*, 196:202 – 213, 1985.
7. Roth J.H., Kennedy J.C., Lockstadt H., Mc Callum C.L., Cunning L.A.: Polypropylene braids augmented and nonaugmented intraarticular anterior cruciate ligament reconstruction. *Am J Sports Med* 13:321 – 336, 1985
8. Mody B.S., Howard L., Harding M.L., Parmar H.D., Learmond D.J.: The ABC carbon and polyester prosthetic ligament for ACL deficient-knee. *J Bone and Joint Surg (Br)* 75-B:818-821. 1993.
9. Noyes F., Sue D., Barber – Westin B.S., Craig S.R.: Use of allografts after failed treatment of rupture of the anterior cruciate ligament. *J Bone and Joint Surg* 76- A: 1019 – 1031. 1994
10. Bertoia J.T., Urovitz E.P., Richards R.R., Gross A.R.: Anterior cruciate reconstruction using lateral substitution over the top repair. *J Bone and Joint Surg.*, 67 – A 1183-1188, Oct 1985.
11. Nicholas J.A., Minkoff J.: Iliotibial band transfer trough intercondylar notch for combined anterior instability (ITPT procedure) . *Am J Sports Med.* 6:341-353, 1978.
12. Cho K.O.: Reconstruction of the anterior cruciate ligament by semitendinosus tenodesis. *J Bone and Joint Surg.*, 57A: 608 – 612, 1975.
13. Lipscomb A.B., Jhonston R.K., Snyder R.B.: The technique of cruciate anterior ligament reconstruction. *Am J Sports Med.*, 9: 77-81, 1981.
14. Clancy W.G., Nelson D.A., Reider B., Narechania R.G.: Anterior cruciate ligament reconstruction using one-third of the patellar ligament, augmented by extra-articular tendon transfers. *J Bone and Joint Surg.*, 64-A: 352-359, 1982.
15. Jones K.G.: Reconstruction of the anterior cruciate ligament. A technique using the central one- third of the patellar ligament. *J Bone and Joint Surg* 45-A: 925-932, 1963.
16. Jackson D.W., Kena R, Simon T.M., Kurzwil P.R.: Endoscopic reconstruction ACL. *Orthopedic.* Vol. 16 No 9. 1993
17. Buss D, Warren R, Wickiewicz T, Galinat B and Panariello R Arthroscopically Assisted Reconstruction of the Anterior Cruciate Ligament with Use of Autogenous Patellar – Ligament Grafts. *JBJS* 75 A: 1346 – 1355. 1993
18. Cohen SB, Yucha DT, Ciccotti DT, Goldstein MA. Factors affecting patient selection of graft type in anterior cruciate ligament reconstruction. *Arthroscopy:* Vol 25 (9): 1006 -1009. 2009.
19. Jones K.G.: Reconstruction of the anterior cruciate ligament. A technique using the central one- third of the patellar ligament. *J Bone and Joint Surg* 45-A: 925-932. 1963.
20. Beynon B.D., Jhonson R.J., Fleming B.C., Remstron P.A., Nichols C.E., Pope M.H., Haugh L.D.: The measurement of elongation of anterior cruciate ligament graft in vivo. *J Bone and Joint Surg* 76-A: 520-531. 1993.
21. Burks R., Daniel D., Losse G.: The effects of continuous passive motion on anterior cruciate ligament reconstruction stability. *Am J Sports Med.* 12: 523-527, 1984.
22. Bolton C.W., Bruchman W.C.: The Gore – Tex expanded polytetrafluoroethylene prosthetic ligament. An in vitro and in vivo evaluation. *Clin Orthop.*, 196:202 – 213, 1985.
23. Roth J.H., Kennedy J.C., Lockstadt H., Mc Callum C.L., Cunning L.A.: Polypropylene braids augmented and nonaugmented intraarticular anterior cruciate ligament reconstruction. *Am J Sports Med* 13:321 – 336, 1985.

24. Carey JL, Dunn WR, Dahm LD, Zeger SL, Spindler KP. A systematic Review of anterior cruciate ligament reconstruction with autograft Compared with allograft. *J. Bone Joint Surg. Am.*, 91: 2242 – 2250, 2009.
25. Noyes FR, Barber SD, Mangine RE. Bone-patellar ligament-bone and fascia lata allografts for reconstruction of the anterior cruciate ligament. . *J Bone Joint Surg. Am.*; 72: 1125 – 1136, 1990.
26. Pedraza C.: Resultados de la reconstrucción de LCA con semitendinoso – gracilis y fijación en fémur y tibia con endoboton. *Rev Col de Ortop y Traum.* Vol 15 No 2.53 -59, 2001.
27. Simonian P.T., et al. Tunnel expansion after hamstring anterior cruciate ligament reconstruction with one incision endobutton femoral fixation. *Arthroscopy* Vol 16 (7): 707-714, 2000.
28. Nakamura N, Horibe S, Ssaki S et al. Evaluation of active knee flexion and hamstring strength after anterior cruciate ligament reconstruction using hamstring tendons. *Arthroscopy* Vol 18, (6), 598-602, 2002.
29. Williams RJ III, Hyman J, Petrigliano F, Rozenta T I, Wickiewicz TL. Anterior Cruciate Ligament Reconstruction with a Four-Strand hamstring tendón autograft. *J. Bone Joint Surg. Am.*, 87: 51 – 66, 2005.
30. Lizcano V.H., Mateus R.E., Nieto L.A.: Resultados en el uso de la máquina de movimiento pasivo continuo en la rehabilitación de la reconstrucción del ligamento cruzado anterior. *Rev Col Ortop y Traum* Vol 14 No 1 79-87, 2000.
31. Cushner M.A., et al. Cartilage and ligament Classification system about the knee. *Orthopedic Special Edition.* 3(1): 65-72 1997.
32. Del Gordo RJ, Trout G, Castillo FG, Habeych A. Reconstrucción artroscópica del ligamento cruzado anterior con injerto autólogo de tendón patelar. *Rev Duazary* Vol 5 (2) 82 – 89. 2008
33. Dye SF, Wojtys EM, Freddie HF et al, Instructional Course Lectures, The American Academy of Orthopaedic Surgeons - Factors Contributing to Function of the Knee Joint after Injury or Reconstruction of the Anterior Cruciate Ligament. *J. Bone Joint Surg. Am.*, 80: 1380 – 1393, 1998.