

Лечение больного раком сигмовидной кишки с солитарным метастазом в легкое с использованием лапароскопической и торакоскопической методик (клиническое наблюдение)

А.О. Расулов, Е.Ф. Ткачева, А.К. Аллахвердиев, А.М. Павлова, С.С. Гордеев, Х.Э. Джумабаев

ФГБУ «РОНЦ им. Н.Н. Блохина» РАМН, Москва

Контакты: Елена Фатиховна Ткачева alenkaft@yandex.ru

В статье описан клинический случай лечения больного диссеминированным раком сигмовидной кишки с использованием мини-инвазивных технологий, позволивших произвести одномоментное комбинированное оперативное вмешательство на грудной и брюшной полости, что способствовало реабилитации пациента в кратчайшие сроки и своевременному началу системной химиотерапии. Особенностью данного случая является наличие у больного сопутствующего заболевания — ожирения III степени, долгое время считавшегося противопоказанием для выполнения лапароскопических операций.

Ключевые слова: рак сигмовидной кишки, солитарный метастаз в легкое, мини-инвазивная хирургия, лапароскопическая хирургия, торакоскопическая хирургия

Treatment using laparoscopic and thoracoscopic procedures in a patient with sigmoid cancer and solitary pulmonary metastasis: a clinical case

A.O. Rasulov, Ye.F. Tkacheva, A.K. Allahverdiev, A.M. Pavlova, S.S. Gordeev, Kh.E. Dzhumabaev

N.N. Blokhin Russian Cancer Research Center, Russian Academy of Medical Sciences, Moscow

A clinical case of a sigmoid cancer patient with solitary lung metastasis is discussed in this article. Use of minimally invasive surgical technologies allowed to perform a simultaneous combined surgery on abdominal and thoracic cavities and improve rehabilitation time and time to systemic chemotherapy initiation. In presented clinical case patient was comorbid with stage III obesity, which was considered as a contraindication to laparoscopic surgery for a long time.

Key words: sigmoid cancer, solitary lung metastasis, miniinvasive surgery, laparoscopic surgery, thoracoscopic surgery

Рак толстой кишки является актуальной проблемой современной онкологии. В 2012 г. в России выявлено 34 238 новых случаев рака ободочной кишки. Прирост абсолютного числа заболевших за период с 2007 по 2012 г. составил 11 %. В структуре заболеваемости злокачественными новообразованиями среди лиц мужского пола данная патология находится на 5-м месте (5,9 %), среди женского населения — на 4-м месте (7,1 %), уступая лишь раку молочной железы, немеланомным образованиям кожи и раку тела матки [1]. При этом, несмотря на активное внедрение новых вариантов скрининга и диагностики, способных выявлять злокачественные формы рака на ранних и даже преинвазивных стадиях, у 35 % пациентов диагностируются запущенные, диссеминированные формы рака уже на момент первичного обращения [2]. Результаты лечения данной группы больных малоудовлетворительны: 5-летний рубеж переживают лишь 10 % пациентов [3]. Как известно, наиболее часто вторичные проявления злокачественных новообразований толстой кишки обнаруживаются в печени — у 20–50 % пациентов [4]. Вторичное поражение легких регистрируется реже, у 10–20 %, из них лишь у 1 % отмечается изолирован-

ное поражение легких [5]. До недавнего времени такие больные считались инкурабельными. Им рекомендовалось проведение лишь системного лечения, хотя сегодня данный подход пересмотрен. Перспективным считается симультанное удаление первичного очага и вторичного проявления опухоли, обеспечивающее максимальную редукцию опухолевой массы для дальнейшего проведения полихимиотерапии.

Наиболее широко данный подход используется при наличии метастатического поражения печени. Так, продолжительность жизни больных с метастатическим поражением печени без специфического лечения либо при использовании стандартных фторпиримидинов не достигает и года, а при проведении максимальной циторедукции, с удалением имеющихся вторичных проявлений, может достигать 35–58 % в группах с хорошим прогнозом [4].

При вторичном поражении легких четких подходов к лечению на сегодняшний день не разработано. Долгое время считалось, что при подобной распространенности процесса прогноз у пациента крайне неблагоприятный, однако удаление первичного очага и вторичных очагов в легких при отсут-

ствии других проявлений заболевания позволяет продлить жизнь больного и значительно улучшить ее качество [6].

Еще в 1947 г. J. Alexander и С. Naight опубликовали данные о группе пациентов, которым было выполнено удаление метастазов в легких. Именно эти хирурги стали пионерами в агрессивном подходе к лечению диссеминированных больных. До сих пор они считаются создателями критериев резектабельности легочных метастазов: 1) операбельность первичного очага; 2) отсутствие других проявлений основного заболевания; 3) достаточный резервный объем легких [7]. И действительно, четко отобранная группа пациентов с метастатическим поражением печени и легких демонстрирует хорошие результаты после удаления всех имеющихся опухолевых очагов. В большинстве случаев у больных с резектабельными метастазами в легких 5-летняя выживаемость составила 30 % [8]. В исследовании, проведенном в Онкологическом центре Memorial Sloan-Kettering, включившем 144 пациента, которым были удалены имеющиеся метастазы в легких, 5-летняя выживаемость составила 44 %, а 10-летняя – 26 %, в то время как у больных колоректальным раком с метастатическим поражением легких, которым проводилась химиотерапия в монорежиме, выживаемость не превышала 24 мес [9].

В последние годы в мировой хирургической практике все шире используются лапароскопические методы хирургических вмешательств [10].

Первая торакоскопия была выполнена еще в 1910 г. Гансом Христианом Якобеусом. После этого данный метод длительное время использовался лишь в диагностике и лечении туберкулеза, и лишь в 90-х годах XX в., после внедрения волоконной оптики, видеоторакоскопия стала широко использоваться и при других заболеваниях, и в частности в онкологии. Очевидными преимуществами подобных мини-инвазивных операций являются: малая травматичность, быстрая реабилитация, уменьшение болевого синдрома, косметический эффект [11, 12].

На сегодняшний день торакоскопическое удаление единичных вторичных очагов в легких при наличии рака толстой кишки с последующей системной химиотерапией можно отнести к «золотому стандарту» в лечении диссеминированных больных.

Лапароскопические вмешательства при заболеваниях толстой кишки стали применяться значительно позже. Первую подобную операцию на толстой кишке выполнил немецкий гинеколог Kurt Semm 30 мая 1983 г. Он удалил червеобразный отросток во время гинекологического вмешательства [13]. Значительно шире эндохирургия в колопроктологии стала использоваться в 1990-х годах, после того как в январе 1991 г. М. Franklin выполнил первую полноценную интеркорпоральную резекцию толстой кишки с формированием анастомоза [14].

Эволюция малоинвазивных технологий за последние 2 десятилетия привела к формированию отдельного направления в хирургии рака толстой кишки. Многочисленные рандомизированные исследования доказали, что лапароскопические операции при колоректальном раке отличаются от открытых операций значительно меньшей кровопотерей, снижением болевого синдрома в послеоперационном периоде, сокращением сроков пребывания больного в стационаре и сроков восстановления физической активности, меньшей частотой развития спаечной болезни [15–17].

Однако, несмотря на положительные результаты использования лапароскопических резекций толстой кишки, доля подобных вмешательств до сих пор остается низкой [18]. При анализе 22 780 операций по поводу колоректального рака, выполненных в университетских клиниках США за 3 года, было показано, что лапароскопические подходы использовались менее чем в 20 % случаев рака ободочной кишки и менее чем в 10 % случаев рака прямой кишки. Общая доля лапароскопических вмешательств при колоректальном раке составила 14,8 % [19].

Несомненные преимущества малотравматичной мини-инвазивной хирургии вне всяких сомнений в скором времени позволят считать данную методику «золотым стандартом» в лечении неосложненного рака толстой кишки.

При использовании лапароскопических методов в лечении рака толстой кишки, как и при проведении других видов лапароскопических операций, есть определенные противопоказания, такие как наличие осложненных форм рака (разлитой перитонит, токсический мегаколон, кишечная непроходимость). Относительными противопоказаниями служат выраженное ожирение, выполненное ранее большое вмешательство на органах брюшной полости и тяжелая патология сердечно-сосудистой и дыхательной систем.

Следует сказать, что наличие ожирения является хорошо известным фактором, увеличивающим риск любого хирургического вмешательства на органах брюшной полости и малого таза. Между тем именно при лапароскопии излишний вес приобретает особое значение. Вес считается излишним у мужчин, если индекс массы тела (ИМТ) составляет от 23,8 до 28,5, если же ИМТ более 29, то состояние расценивается как ожирение той или иной степени. У мужчин, имеющих лишний вес, а тем более у тех, кто страдает ожирением, каждый аспект лапароскопии становится более сложным и потенциально более рискованным, начиная от размещения лапароскопических инструментов (повышенная кровоточивость) и заканчивая манипуляциями ими, вследствие наличия большого количества жировых отложений в области малого таза, а также увеличения экскурсии кишечника в области операционного поля.

Данная публикация описывает случай успешного лечения больного, страдающего диссеминированным раком толстой кишки, с применением минимально инвазивных технологий в условиях ожирения.

Клинический пример

Пациент Р. 59 лет обратился в ФГБУ «РОНЦ им. Н. Н. Блохина» РАМН по поводу выявленного при рентгенографии образования в левом легком. При дальнейшем тщательном обследовании диагностирован рак сигмовидной кишки. Госпитализирован в хирургическое отделение №3 (проктологическое) для дополнительного обследования и решения вопроса о тактике лечения.

При обследовании:

По данным ректороманоскопии, колоноскопии, в дистальной трети сигмовидной кишки определяется блюдцеобразная опухоль диаметром 4,0 см частично стенозирующая просвет кишки. По данным ирригоскопии, на уровне дистального отрезка сигмовидной кишки выявлена блюдцеобразная изъязвленная опухоль протяженностью 4,1 см (рис. 1).

Диагноз злокачественной опухоли сигмовидной кишки подтвержден цитологически — аденокарцинома.

По данным компьютерной томографии (КТ) органов грудной клетки, в S6 нижней доли левого легкого визуализируется очаг диаметром до 1 см, подозрительный на метастаз (рис. 2). В средней доле правого легкого — участок уплотнения до 0,5 см — фиброз. По данным ультразвукового исследования (УЗИ) органов брюшной полости, других вторичных проявлений основного заболевания не выявлено.

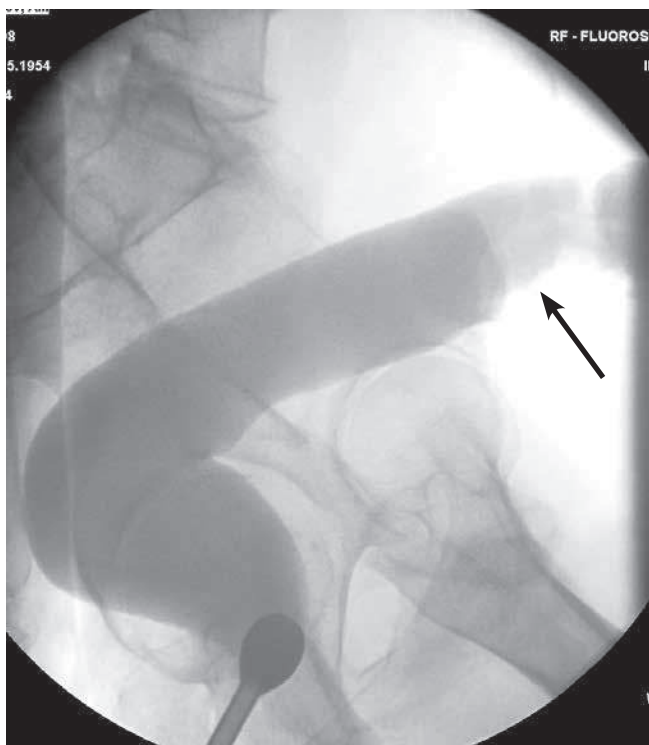


Рис. 1. Ирригоскопия, опухоль сигмовидной кишки

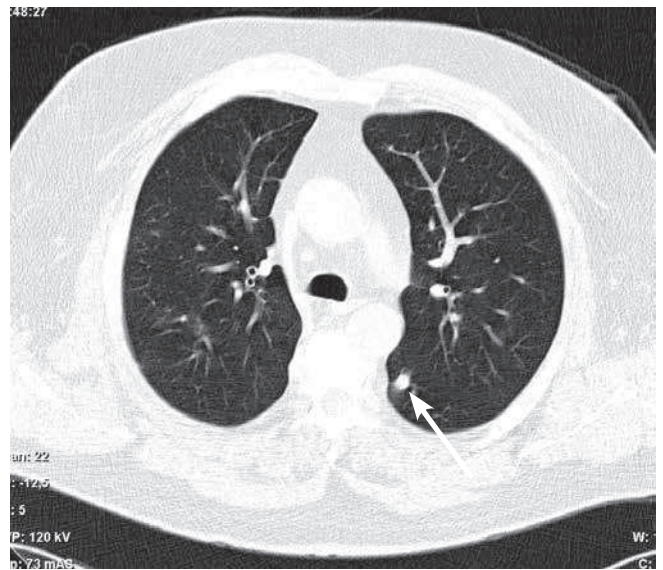


Рис. 2. КТ органов грудной клетки. Метастатический очаг нижней доли левого легкого

С целью исключения наличия дополнительных метастатических очагов и решения вопроса о тактике лечения больному выполнена позитронно-эмиссионная томография (ПЭТ): в S6 левого легкого очаг неправильной формы, с нечеткими контурами 1,0 × 0,7 см. В S4 правого легкого очаг до 0,5 см в диаметре, с нечеткими контурами без накопления радиофармацевтического препарата. Определяются 2 ЛУ в малом тазу на уровне S1, размерами 1,2 см.

Морфологическая верификация очага в легком не проводилась, так как его торакоскопическое удаление было решено расценивать как диагностическую, так и лечебную манипуляцию.

Особенностью данного клинического случая стало наличие у пациента выраженного ожирения (ИМТ — 42), а также возможность одновременного удаления первичного очага и метастаза в легком.

Больной обсужден на мультидисциплинарной комиссии с участием хирурга-колопроктолога, торакального хирурга, химиотерапевта. Учитывая стенозирующий характер роста опухоли, наличие солитарного вторичного проявления в легких, а также отсутствие дополнительных проявлений основного заболевания, подтвержденное ПЭТ, на 1-м этапе пациенту решено выполнить одновременное хирургическое вмешательство на сигмовидной кишке и легком с последующим проведением химиотерапии.

После соответствующей предоперационной подготовки пациенту выполнена операция: лапароскопическая ассистированная резекция сигмовидной кишки, торакоскопическая резекция нижней доли левого легкого. На 1-м этапе, после обеспечения карбоксиперитонеума (давление 12 мм водного столба), в области нижней части пупка введен 11 мм троакар и с помощью лапароскопа с 30-градусной оптикой произведена ревизия брюшной полости: в печени очаговых изменений не выявлено, при-

знаков канцероматоза нет. Опухоль визуализирована в дистальной трети сигмовидной кишки, на 6–7 см над уровнем тазовой брюшины. Стенка кишки в этой зоне ригидная, размерами около 3 × 4 см. По ходу сигмовидных сосудов увеличенных лимфатических узлов (ЛУ) не выявлено. В правой подреберной и левой мезогастральной области в брюшную полость введены 2 троакара (5 мм). В правой подвздошной области — дополнительный троакар (12 мм). Имеющиеся спайки разделялись с помощью монополярного крючка и аппарата *Ultracision Harmonic Scalpel (Ethicon Endo-Surgery)*.

С помощью аппарата *Ultracision* и монополярного крючка произведена медиолатеральная мобилизация сигмовидной кишки и ее брыжейки с клипированием и пересечением нижней брыжеечной артерии и вены. В дистальном отделе кишка пересечена с помощью линейного шнурового аппарата *Ethicon Eshelon Flex 60*, отступив от измененной части кишки около 5 см (использовано две 60 мм кассеты). В предварительно расширенный до 6 см подпупочный троакарный доступ выведена мобилизованная сигмовидная кишка с опухолью, произведена резекция кишки — проксимальнее опухоли на 15 см, наложен кистетный шов, зафиксирована головка шнурового аппарата. Кишка погружена в брюшную полость. Мини-лапаротомная рана ушита через все слои. Сформирован интракорпоральный межкишечный анастомоз циркулярным шнуровым аппаратом *Covidien 28 mm «конец-в-конец»*. Воздушно-водная проба отрицательная. Через троакарный доступ в правой подвздошной области установлен дренаж, подведенный к сформированному анастомозу.

После завершения 1-го этапа операции пациент ретирован и фиксирован в положении на правом боку. В V межреберье по срединной подмышечной линии, в III межреберье по срединной подмышечной линии, в VII межреберье по задней подмышечной линии установлено 3 торакопорта. При ревизии в нижней доле левого легкого (в S6) при инструментальной пальпации определяется субплевральное очаговое образование до 1 см в диаметре. Произведена клиновидная резекция пораженного сегмента легкого аппаратом *Covidien Endo GIA 45 mm* (использовано 2 кассеты). В плевральную полость установлен 1 дренаж через троакарное отверстие.

Продолжительность хирургического вмешательства — 3 ч 30 мин, кровопотеря — 250 мл.

Послеоперационный период протекал гладко. Больной активизирован на 2-е сутки, выписан на 6-е сутки.

Гистологическое заключение послеоперационного материала: в стенке толстой кишки на расстоянии 7,0 см от ближайшего края резекции определяется инфильтративно-язвенная опухоль диаметром 4,0 см, представленная разрастаниями аденокарциномы умеренной степени дифференцировки, прорастающей все слои стенки кишки и врастающей в жировую клетчатку. В краях резекции элементов опухоли не определяется. В 5 из 8 регионарных ЛУ — метастазы аденокарциномы. В ткани легкого — метастазы аденокарциномы.

Пациент консультирован химиотерапевтом. Учитывая степень распространенности опухолевого процесса, рекомендовано проведение 8 курсов адьювантной полихимиотерапии по схеме XELOX.

Диагноз при выписке: Рак сигмовидной кишки T3N2M1a, метастаз в легкое (IVA стадия).

Обсуждение

На сегодняшний день доля диссеминированного рака толстой кишки на момент первичного обращения составляет 35 %. При этом у 20–50 % пациентов диагностируются метастазы в печени, и лишь у 10–20 % — в легких. Долгие годы данная группа больных расценивалась как неоперабельная. Проводилась лишь химиотерапия, однако в последнее время подобный подход претерпел изменения. Число сторонников циторедуктивного лечения возрастает: удаление опухолевых очагов в сочетании с эффективными режимами лекарственной терапии позволяет значительно улучшить отдаленные результаты [3].

Основным критерием, позволяющим отнести операцию к циторедуктивным, является уменьшение опухолевой массы. Имеется немало сообщений о целесообразности выполнения максимально полных резекций, увеличивающих срок и улучшающих качество жизни диссеминированных пациентов, а также повышающих эффективность химиотерапии [4, 5, 10, 20]. Тем не менее подобный подход требует проведения расширенных комбинированных операций. После подобного лечения сроки восстановления пациента, безусловно, удлиняются. Вместе с тем при диссеминированном процессе системное лечение следует начинать как можно раньше. До начала 90-х годов это обстоятельство приводило к отказу от оперативного лечения в пользу химиотерапии. Внедрение лапароскопических технологий в онкологическую практику позволяет решить данную проблему, так как они дают возможность обеспечить минимальную кровопотерю и малую травматичность для пациента за счет точности проведения хирургического вмешательства, уменьшить выраженность болевого синдрома в послеоперационном периоде, сократить восстановительный период, а также интервал до начала химиотерапии.

Современные методы лечения диссеминированных больных предъявляют повышенные требования к правильной оценке распространенности опухолевого процесса. В данном клиническом наблюдении при решении вопроса о тактике лечения больного консилиум опирался на данные обследования (УЗИ, КТ, ПЭТ), показавшего отсутствие других проявлений болезни и подтвердившего возможность проведения максимальной циторедукции диссеминированному больному. Использование лапароскопических технологий не привело к значительному расширению объема хирургического вмешательства, что позволило в короткие сроки активизировать пациента и выписать его в удовлетворительном

состоянии уже на 6-е сутки после проведенной операции. Первый курс рекомендованной химиотерапии начат уже через 2 нед после хирургического вмешательства. Особо хочется подчеркнуть, что подобный подход был реализован в технически непростых условиях: при наличии у больного выраженного ожирения, однако это никак не отразилось ни на ходе хирургического вмешательства, ни на сроках восстановления больного.

Заключение

Индивидуализация подхода к лечению больных диссеминированным раком толстой кишки с использованием мини-инвазивных технологий позволяет выполнить максимальную циторедукцию без увеличения хирургической травмы и, таким образом, обеспечить оптимальные сроки начала системного лечения.

ЛИТЕРАТУРА

1. Аксель Е.М., Давыдов М.И. Статистика злокачественных новообразований в России и странах СНГ в 2012 году. М., 2014. С. 43–44.
2. Zacharakis M., Xynos I.D., Lazaris A. Predictors of survival in stage IV metastatic colorectal cancer. *Anticancer Res* 2010;30(2):653–60.
3. Ненарокомов А.Ю., Мудрый А.Ю., Иванов А.И. Современные подходы к паллиативному лечению рака органов желудочно-кишечного тракта. *Вестник Волгоградского государственного медицинского университета* 2008;3(27):9–15.
4. Патютко Ю.И., Сагайдак И.В., Поляков А.Н. и др. Хирургическое и комбинированное лечение больных колоректальным раком с метастатическим поражением печени. *Онкологическая колопроктология* 2011;1:32–9.
5. Pastorino U., Buyse M., Friedel G. et al. Long-term results of lung metastasectomy: prognostic analyses based on 5206 cases. *The International Registry of Lung Metastases. J Thorac Cardiovasc Surg* 1997;113:37–49.
6. Zisis C., Tsakiridis K., Kougioumtzi I. et al. The management of the advanced colorectal cancer: management of the pulmonary metastases. *J Thorac Dis* 2013;5(S4):S383–8.
7. Alexander J., Haight C. Pulmonary resection for solitary metastatic sarcomas and carcinomas. *Surg Gynecol Obstet* 1947;85(2):129–46.
8. Quiros R.M., Scott W.J. Surgical treatment of metastatic disease to the lung. *Semin Oncol* 2008;35:134–46.
9. McCormack P.M., Burt M.E., Bains M.S. et al. Lung resection for colorectal metastases. 10-year results. *Arch Surg* 1992;127(12):1403–6.
10. Berger A.C. Introduction: role of surgery in the diagnosis and management of metastatic cancer. *Semin Oncol* 2008;35(2):98–9.
11. Mutsaerts E.L., Zoetmulder F.A., Meijer S. Long term survival of thoracoscopic metastasectomy vs metastasectomy by thoracotomy in patients with a solitary pulmonary lesion. *Eur J Surg Oncol* 2002;28(8):864–8.
12. Vanderpool D., Westmoreland M.V., Fetner E. Achalasia: Willis or Heller? *BUMC Proceedings* 1999;12:227–30.
13. Semm K. Advances in pelviscopic surgery: appendectomy. In: *Gynecology*, Vol. V, No. 10. Chicago – London: Year Book Medical Publishers Inc, 1982.
14. Phillips E.H., Franklin M., Carroll B.J. et al. Laparoscopic colectomy. *Ann Surg* 1992;216(6):703–7.
15. Kuhry E., Schwenk W., Gaupset R. et al. Long-term outcome of laparoscopic surgery for colorectal cancer: a cochrane systematic review of randomised controlled trials. *Cancer Treat Rev* 2008 Oct;34(6):498–504.
16. Veldkamp R., Kuhry E., Hop W.C. et al. Colon cancer Laparoscopic or Open Resection Study Group (COLOR). Laparoscopic surgery versus open surgery for colon cancer: short-term outcomes of a randomised trial. *Lancet Oncol* 2005 Jul;6(7):477–84.
17. Senagore A.J., Delaney C.P., Brady K.M., Fazio V.W. Standardized approach to laparoscopic right colectomy: outcomes in 70 consecutive cases. *J Am Coll Surg* 2004 Nov;199(5):675–9.
18. Jacobs M., Verdeja J.C., Goldstein H.S. Minimally invasive colon resection (laparoscopic colectomy). *Surg Laparosc Endosc* 1991;1(3):144–50.
19. Карачун А.М., Петров А.С., Самсонов Д.В. и др. Место лапароскопических операций при раке ободочной и прямой кишки. *Практическая онкология* 2012;13(4):261–8.
20. Пучков К.В., Хубезов Д.А. Малоинвазивная хирургия толстой кишки: Руководство для врачей. М.: Медицина, 2005. 280 с.