

Абдоиносакральная резекция в хирургическом лечении рака прямой кишки

А.М. Карачун, Г.И. Гафтон, Д.В. Самсонов, Е.А. Петрова

ФГБУ «Научно-исследовательский институт онкологии им. Н.Н. Петрова» Минздрава России; Россия, 197758, Санкт-Петербург, пос. Песочный, ул. Ленинградская, 68

Контакты: Алексей Михайлович Карачун dr.a.karachun@gmail.com

Единственным потенциально радикальным методом лечения местно-распространенных и рецидивных опухолей прямой кишки, инвазирующих в крестцовые позвонки, является хирургический. Однако выбор лечебной тактики в отношении данной категории больных остается трудной задачей. Несмотря на то, что химиолучевая терапия приносит хорошие результаты, дифференцировать поствлучевые изменения и резидуальную опухоль чрезвычайно сложно; непосредственные результаты комбинированных хирургических вмешательств, сопровождающихся резекцией крестца, остаются неудовлетворительными, что ограничивает их применение в рутинной практике, а количество нерадикальных операций и частота развития местных рецидивов по-прежнему высоки.

Оптимизация результатов абдоиносакральной резекции (АСР) у больных раком прямой кишки требует соблюдения определенных принципов. Главная задача лечения — выполнение радикальной операции — решается путем резекции крестца, а также (по показаниям) других органов, вплоть до тотальной эвисцерации таза. Согласно современным представлениям, лучевая терапия является обязательным компонентом комбинированного лечения, повышающим радикализм операции. Однако ее влияние на результаты АСР пока недостаточно изучено. Тщательный отбор пациентов, подлежащих хирургическому вмешательству, обуславливает высокие требования к методам предоперационной визуализации опухоли. В связи с технической сложностью выполнять данную операцию рекомендуется только в специализированных онкологических центрах, располагающих возможностями комбинированного лечения колоректального рака.

Ключевые слова: рак прямой кишки, местно-распространенный рак, рецидивные опухоли таза, абдоиносакральная резекция, комбинированные операции, радикальная операция, эвисцерация таза, предоперационная визуализация, оптимизация результатов лечения

DOI: 10.17650/2220-3478-2015-5-2-41-44

Abdominosacral resection in the surgical treatment of rectal cancer

A.M. Karachun, G.I. Gafton, D.V. Samsonov, E.A. Petrova

N.N. Petrov Research Institute of Oncology, Ministry of Health of Russia; 68a Leningradskaya St., Pesochnyi Settlement, Saint Petersburg, 197758

Surgery is the only potentially radical treatment option for locally advanced and recurrent rectal tumors invading the sacral vertebrae. However, the choice of tactics for this patient category remains a difficult task. In spite of the fact that chemoradiation therapy yields good results, it is very difficult to differentiate postradiation changes and residual tumor; the immediate results of combined surgical interventions accompanied by sacral resection remain unsatisfactory, which restricts their use in routine practice and the frequency of unradical operations and local recurrences remains high.

Optimization of the results of abdominosacral resection in patients with rectal cancer requires that the definite principles should be adhered to. The chief task of treatment (radical surgery) is fulfilled via resection of the sacrum and, if indicated, other organs even to the extent of performing total pelvic evisceration. In the present view, radiotherapy is a compulsory component of combined treatment that enhances surgical radicalism. However, its impact on the results of this intervention type has been inadequately studied so far. Careful selection of patients to undergo abdominosacral resection determines high requirements for preoperative tumor imaging techniques. Due to their technical complicity, it is recommended that this operation should be made only by specialized cancer centers having capacities for performing combined treatment for colorectal cancer.

Key words: rectal cancer, locally advanced cancer, recurrent pelvic tumors, abdominosacral resection, combined operations, radical surgery, pelvic evisceration, preoperative imaging, optimization of treatment results

Введение

Исторически лечение больных с истинным или предполагаемым врастанием местно-распространенных и рецидивных опухолей прямой кишки в крестец рассматривалось как паллиативное. Частота послеоперационных осложнений и уровень летальности

у таких пациентов сохранялись высокими. Кроме того, неутешительными оставались отдаленные результаты лечения — с высоким уровнем местного рецидивирования и низкой отдаленной выживаемостью [1].

Однако современные исследования показали, что в отношении указанной категории больных при тща-

тельном отборе оперируемых возможно радикальное лечение. Это значит, что паллиативные вмешательства не должны рассматриваться как единственный вариант терапии данной когорты больных. Радикальность проведенной операции является важнейшим прогностическим фактором как для местно-распространенных, так и для рецидивных опухолей прямой кишки и достоверно коррелирует с частотой развития местного рецидива [2–4]. В настоящее время, по данным разных авторов, в 52–76 % случаев возможно выполнение радикальной (R0) абдоминосакральной резекции (АСР) [1, 5, 6].

Существенные успехи, достигнутые в области предоперационной визуализации опухоли, позволили проводить более тщательный отбор пациентов и точнее планировать вмешательства, что сыграло важную роль при выполнении АСР.

Большинство авторов, описывающих собственный опыт проведения АСР при раке прямой кишки (РПК), указывают, что их пациенты получали те или иные варианты предоперационной и/или интраоперационной лучевой терапии (ЛТ), однако ее режимы часто разнятся [7–9].

В настоящее время отсутствует единое мнение о допустимом уровне резекции крестца. Ряд исследователей считают поражения на уровне 2-го крестцового позвонка и выше нерезектабельными, указывая в качестве причин высокий риск нарушений мочеиспускания, аноректальной дисфункции, половых расстройств, патологии функции нижних конечностей, а также истечение цереброспинальной жидкости [10]. Правда, авторы подобных публикаций не ссылаются на контролируемые рандомизированные исследования и не проводят какой-либо статистической оценки рисков осложнений. Другие исследователи считают такие операции допустимыми, указывая в качестве аргумента собственный опыт их выполнения [11].

АСР является высокотравматичным вмешательством. По данным современных публикаций, средняя продолжительность ее выполнения колеблется от 6,5 до 11 ч, интраоперационная кровопотеря – от 3500 до 5500 мл (порой достигая 10 000–11 000 мл) [1, 6, 9]. Такая массивная хирургическая травма сопряжена с высоким риском развития осложнений.

Анализ опубликованных исследований

Хотим заметить, что исследования результатов АСР демонстрируют значительно разнящиеся, порой даже противоречащие друг другу данные. Так, по разным источникам, размах колебаний частоты послеоперационных осложнений находится в пределах 14–82 % [1, 2, 6, 12]. Наиболее частыми ранними послеоперационными осложнениями являются: нагноение промежностной раны, тазовый абсцесс, пневмония, инфекция мочевыводящих путей, спаечная кишечная непроходимость, сепсис [4]. Послеопераци-

онная летальность относительно невысока и колеблется в пределах 0–8 %, что, по мнению большинства авторов, является приемлемым, учитывая травматичность вмешательства [1, 2, 4, 6, 12, 13].

По данным А. Bhangu и соавт., частота послеоперационных осложнений при резекции крестца на уровне 1/2-го позвонков была значительно выше и достигала 60 %; резекция на уровнях 3-го и 4/5-го позвонков сопровождалась осложнениями в 27 и 29 % случаев соответственно [3]. Стоит отметить, что число пациентов, включенных в указанное исследование, было невелико.

Одним из наиболее распространенных поздних осложнений АСР является промежностная грыжа, которая развивается в 8–14 % случаев [4]. Указанные значения сопоставимы с приводимой в литературе частотой встречаемости промежностных грыж у пациентов, перенесших брюшно-промежностную экстирпацию прямой кишки (5–10 %) [14].

Описанная общая 5-летняя выживаемость больных РПК после перенесенной АСР, по данным разных публикаций, колеблется на уровне 20–60 % [4, 5, 12, 13]. Частота возникновения местного рецидива в течение 5 лет после операции у разных авторов оценивается по-разному и варьирует от 4,7 до 85 % [1, 12].

Имеются сообщения об улучшении качества жизни больных, которым была проведена паллиативная АСР, обусловленное регрессом местной симптоматики, однако число таких пациентов недостаточно для формулирования обоснованных выводов [9].

Представленные в современной литературе исследования характеризуются небольшим количеством наблюдений. Значительным опытом проведения АСР, выполненных по поводу РПК, обладают специалисты клиники Royal Prince Alfred Hospital (Сидней, Австралия). С 1998 по 2012 г. они провели 79 подобных операций. Согласно опубликованным данным, R0-резекция была достигнута в 72 % случаев [15]. Частота послеоперационных осложнений составила 74 %, общая 5-летняя выживаемость – 38 %, безрецидивная – 30 %, послеоперационной летальности не отмечено.

Другим относительно крупным опубликованным исследованием является опыт проведения 86 АСР, выполненных за период с 1994 по 2012 г. в клинике Catharina Hospital (Эйндховен, Нидерланды) [4]. Уровень R0-операций достиг 55,9 %; частота послеоперационных осложнений у больных с местно-распространенным раком не превышала 7,1 %, с рецидивными опухолями – 36,1 %; послеоперационная летальность – 7 и 3 % соответственно; общая 5-летняя выживаемость – 24 и 28 % соответственно. Правда, количество больных с первичными опухолями было невелико.

Клиническое наблюдение

Наш опыт выполнения АСР пока представлен лишь одним случаем.

Пациентка У., 63 года, была госпитализирована в хирургическое отделение абдоминальной онкологии НИИ онкологии им. Н.Н. Петрова 30.09.2014 с диагнозом: РПК рТхNxM0. Состояние после обструктивной резекции прямой кишки 08.02.2011. Прогрессирование заболевания отмечено в октябре 2011 г.: рецидив в области культы прямой кишки. 25.10.2011 была проведена экстирпация культы прямой кишки, курс пролонгированной химиолучевой терапии с суммарной очаговой дозой 40 Гр. В 2013 г. возник рецидив опухоли в малом тазу. Больная перенесла 7 циклов монокимиотерапии в режиме, рекомендованном клиникой Mayo, после чего наступила стабилизация опухолевого процесса.

Описанное лечение пациентка получала по месту жительства, откуда была направлена в НИИ онкологии им. Н.Н. Петрова для оказания высокотехнологичной медицинской помощи. При поступлении больная предъявляла жалобы на наличие гнойных выделений из влагалища.

Данные вагинального исследования: задняя стенка верхней трети влагалища и шейка матки фиксированы к неподвижному объемному образованию, расположенному в малом тазу; скудные гнойные выделения из влагалища; послеоперационный рубец в промежностной области без особенностей; паховые лимфатические узлы (ЛУ) не увеличены.

Данные магнитно-резонансной томографии (МРТ) малого таза: на фоне рубцовых изменений в пресакральной клетчатке определялось мягкотканное образование с признаками инвазии в заднюю стенку шейки матки и верхнюю треть влагалища, размеры опухолевого узла — не менее 34 × 39 × 53 мм (рис. 1, 2), признаков инвазии в магистральные сосуды не выявлено. Увеличения региональных ЛУ не зарегистрировано, структура костей неоднородна за счет дистрофических и, вероятно, постлучевых изменений.

При мультиспиральной компьютерной томографии груди и живота данных об отдаленных метастазах, гиперплазии абдоминальных и забрюшинных ЛУ не получено.

02.10.2014 больная была оперирована. В ходе вмешательства отдаленных метастазов не выявлено. Рецидивная опухоль локализовалась в малом тазу, инфильтрировала шейку матки и шейку мочевого пузыря, была неотделима от крестца на уровне 4-го позвонка. Наружные подвздошные сосуды свободны от опухоли, внутренние подвздошные

сосуды проходили в зоне опухолевой инфильтрации. Решение об объеме хирургического вмешательства было принято на интраоперационном консилиуме. Выполнена абдоиносакральная тотальная эвисцерация таза с гетеротопической пластикой мочевого пузыря по Брикеру и двусторонней глутеопластикой тазового дна (рис. 3–5). Резекция крестца проведена на уровне 3-го позвонка. Длительность оперативного вмешательства составила 545 мин, объем кровопотери 1800 мл.

Данные гистологического исследования операционного материала: метастаз РПК в стенку влагалища, фрагменты стенки мочевого пузыря с очаговой лимфоидной инфильтрацией, фрагменты костных балок крестцовой кости типового строения. Исследованные ЛУ и фрагмент мягких тканей внутренней подвздошной артерии без опухолевых клеток.

Послеоперационный период осложнился пролежнем в области крестца и тотальным нагноением промежностной раны. 13.10.2014 и 17.10.2014 пациентке выполнили некрэктомию и повторные хирургические обработки промежностной раны. 13.11.2014 после очищения раны и формирования грануляционной ткани (рис. 6) была проведена пластика раневого дефекта крестцовой области перемещенными кожно-жировыми лоскутами (рис. 7). В дальнейшем послеоперационном периоде осложнений не наблюдалось. 28.11.2014 г. пациентка была выписана под наблюдение онколога по месту жительства.

При контрольном обследовании в апреле 2015 г. данных о рецидиве заболевания не получено.

Заключение

Выполнение АСР при первичных местно-распространенных и рецидивных опухолях прямой кишки, инфильтрирующих крестец, допустимо и характеризуется относительно благоприятным клиническим результатом с приемлемыми уровнями послеоперационной летальности и отдаленной выживаемости. Адекватная предоперационная диагностика, неоадьювантная терапия и комбинированное радикальное вмешательство в настоящий момент являются слагаемыми успеха в лечении данной когорты больных, которое должно проводиться в специализированных онкологических центрах.

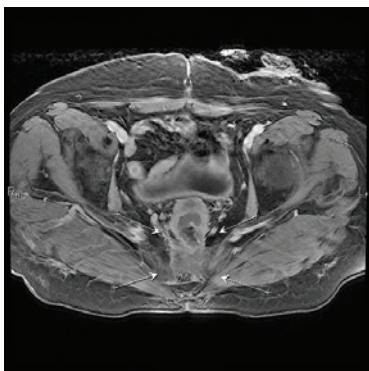


Рис. 1. МРТ-картина опухоли малого таза, поперечный срез

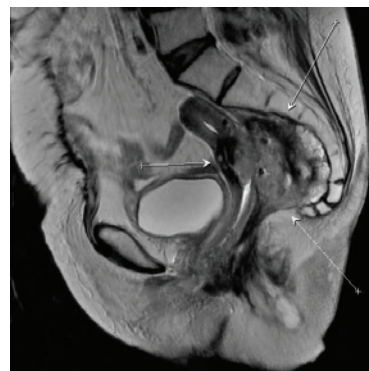


Рис. 2. МРТ-картина опухоли малого таза, сагиттальный срез

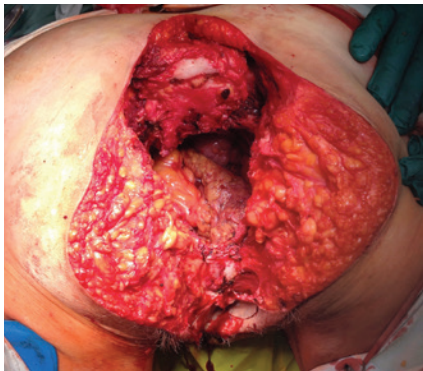


Рис. 3. Внешний вид операционного поля после удаления макрорепатора

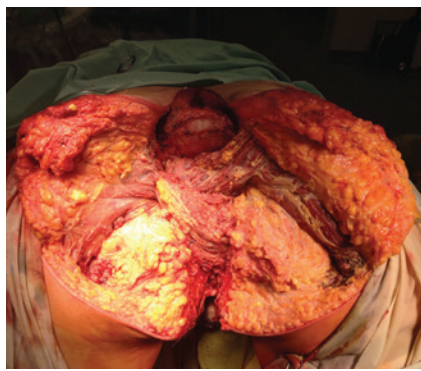


Рис. 4. Двусторонняя глутеопластика тазового дна

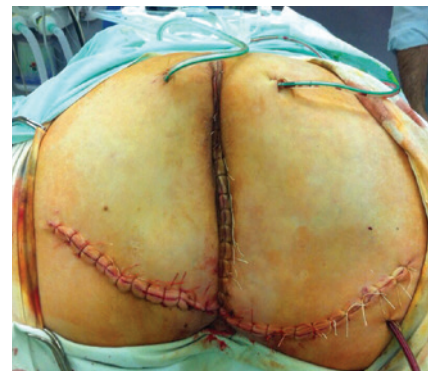

Рис. 5. Внешний вид операционного поля после ушивания промежностной раны

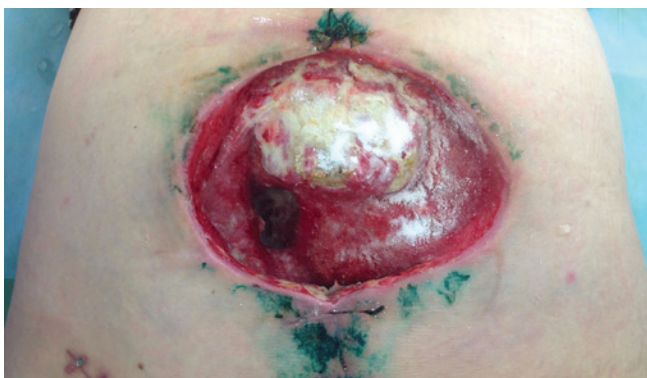


Рис. 6. Очищение промежностной раны, формирование грануляционной ткани

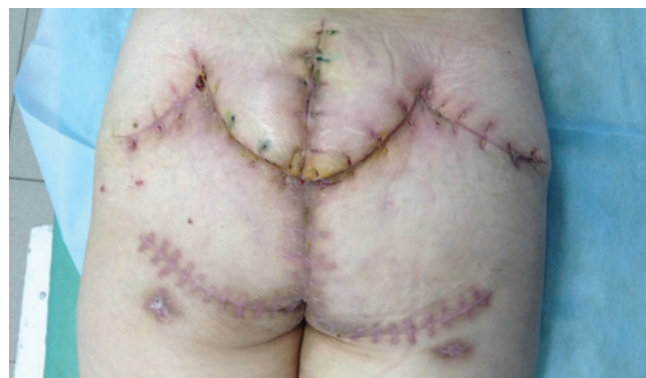

Рис. 7. Послеоперационные рубцы после снятия вторичных швов

ЛИТЕРАТУРА

- Melton G.B., Paty P.B., Boland P.J. et al. Sacral resection for recurrent rectal cancer: analysis of morbidity and treatment results. *Dis Colon Rectum* 2006;49(8):1099–107.
- Akasu T., Yamaguchi T., Fujimoto Y. et al. Abdominal sacral resection for posterior pelvic recurrence of rectal carcinoma: analyses of prognostic factors and recurrence patterns. *Ann Surg Oncol* 2007;14(1):74–83.
- Bhangu A., Brown G., Akmal M., Tekkis P. Outcome of abdominosacral resection for locally advanced primary and recurrent rectal cancer. *Br J Surg* 2012;99(10):1453–61.
- Bosman S.J., Vermeer T.A., Dudink R.L. et al. Abdominosacral resection: Long-term outcome in 86 patients with locally advanced or locally recurrent rectal cancer. *Eur J Surg Oncol* 2014;40(6):699–705.
- Ferenschild F.T., Vermaas M., Verhoef C. et al. Abdominosacral resection for locally advanced and recurrent rectal cancer. *Br J Surg* 2009;96(11):1341–7.
- Mannaerts G.H., Rutten H.J., Martijn H. et al. Abdominosacral resection for primary irresectable and locally recurrent rectal cancer. *Dis Colon Rectum* 2001;44(6):806–14.
- Kusters M., Holman F.A., Martijn H. et al. Patterns of local recurrence in locally advanced rectal cancer after intra-operative radiotherapy containing multimodality treatment. *Radiother Oncol* 2009;92(2):221–5.
- Mirnezami R., Chang G.J., Das P. et al. Intraoperative radiotherapy in colorectal cancer: systematic review and meta-analysis of techniques, long-term outcomes, and complications. *Surg Oncol* 2013;22(1):22–35.
- Wanebo H.J., Marcove R.C. Abdominal sacral resection of locally recurrent rectal cancer. *Ann Surg* 1981;194(4):458–71.
- Kido A., Koyama F., Akahane M. et al. Extent and contraindications for sacral amputation in patients with recurrent rectal cancer: a systematic literature review. *J Orthop Sci* 2011;16(3):286–90.
- Dozois E.J., Privitera A., Holubar S.D. et al. High sacrectomy for locally recurrent rectal cancer: Can long-term survival be achieved? *J Surg Oncol* 2011;103(2):105–9.
- Bebenek M., Pudelfko M., Cisarz K. et al. Therapeutic results in low-rectal cancer patients treated with abdominosacral resection are similar to those obtained by means of anterior resection in mid- and upper-rectal cancer cases. *Eur J Surg Oncol* 2007;33(3):320–3.
- Wanebo H.J., Antoniuk P., Koness R.J. et al. T Pelvic resection of recurrent rectal cancer: technical considerations and outcomes. *Dis Colon Rectum* 1999;42(11):1438–48.
- Martijnse I.S., Holman F., Nieuwenhuijzen G.A. et al. Perineal hernia repair after abdominoperineal rectal excision. *Dis Colon Rectum* 2012;55(1):90–5.
- Milne T., Solomon M.J., Lee P. et al. Sacral resection with pelvic exenteration for advanced primary and recurrent pelvic cancer: a single-institution experience of 100 sacrectomies. *Dis Colon Rectum* 2014;57(10):1153–61.