

Возможности хирургического лечения больных местно-распространенным раком прямой кишки с вовлечением задней стенки мочевого пузыря

Е.В. Калинин, С.В. Антипова, А.Е. Калинин

Кафедра онкологии, радиологии и трансфузиологии Луганского государственного медицинского университета;
Луганский областной клинический онкологический диспансер, Украина

Контакты: Евгений Владимирович Калинин main2001@inbox.ru

Цель исследования: оптимизация хирургического лечения больных местно-распространенным колоректальным раком (КРР) с вовлечением задней стенки мочевого пузыря.

Материалы и методы исследования. В основу исследования положен анализ результатов комбинированного лечения 67 больных с местно-распространенным раком прямой кишки с вовлечением треугольника и шейки мочевого пузыря, которым в отделении общей хирургии ЛОКОД в период с 2000 по 2010 г. выполнены различные по объему радикальные операции. Все больные имели стадию процесса T3–4N0–2M0. Всем больным выполнены операции в объеме:

1. Комбинированная брюшино-анальная резекция или брюшино-промежностная экстирпация прямой кишки с резекцией 2/3 мочевого пузыря (основная группа, 44 пациента).
2. Тотальная эквисцерация органов малого таза (контрольная группа, 23 пациента).

Результаты. Проведение комбинированного хирургического вмешательства с резекцией стенки мочевого пузыря (основная группа) не привело к увеличению частоты послеоперационных осложнений, которые были диагностированы у 1 (2,27%) больного из 44. У пациентов, получавших оперативное лечение в объеме эквисцерации органов малого таза (контрольная группа), осложнения составили 4,34% (1 больной из 23). В обоих случаях имел место абсцесс малого таза с благоприятным исходом.

Трехлетняя безрецидивная выживаемость в основной группе составила 55,3%, в контрольной — 74%.

Заключение. Проведение эквисцерации органов малого таза при вовлечении в опухолевый процесс задней стенки мочевого пузыря не всегда оправданно. Мы считаем более целесообразным сохранять даже небольшую часть мочевого пузыря для лучшей реабилитации больного.

Ключевые слова: рак прямой кишки, местно-распространенный рак прямой кишки

Possibilities of surgical treatment in patients with locally advanced rectal cancer with involvement of the posterior urinary bladder wall

E.V. Kalinin, S.V. Antipova, A.E. Kalinin

Department of Oncology, Radiology, and Transfusiology, Lugansk State Medical University;
Lugansk Regional Clinical Oncology Dispensary, Ukraine

The aim of investigation is the optimization of surgical treatment of patients with locally advanced rectal cancer with the involvement of posterior wall of urinary bladder.

Materials and methods. The basis of investigation is the analysis of results of combined treatment of 67 patients with locally advanced rectal cancer involving triangle and cervix of urinary bladder. Radical operations of different volume were carried out in the department of common surgery during a period from 2000 till 2010. All patients had T3–4N0–2M0 rectal cancer. Following types of surgery have been performed:

1. Ultra-low anterior resection with coloanal anastomosis or abdomino-perineal excision combined with resection of 2/3 of urinary bladder — main group (44 patients);
2. Pelvic exenteration — control group (23 patients).

Results. The application of combined surgical intervention with the resection of posterior wall of urinary bladder didn't lead to the increased post operative complications rate, which were diagnosed in 1 (2.27%) of 44 patients in the main group. The patients, which had the operative treatment in the volume of pelvic exenteration (control group), had a complication rate of 4.34% (1 patient). In both cases, pelvic abscess of with a favorable outcome took place.

Three-year disease-free survival rate in main investigated group was 55.3%, in control group (23 patients) — 74%.

Conclusion. The investigation showed that pelvic exenteration for locally advanced rectal cancer involving posterior wall of the bladder is not always justified. We consider, that it's more reasonable to save even small part of urinary bladder for the better patients rehabilitation.

Key words: rectal cancer, locally advanced rectal cancer

Введение

Заболееваемость колоректальным раком (КРР) неуклонно растет во всех экономически развитых странах. Ежегодный прирост заболеваемости раком толстой кишки в мире за последние 15 лет составляет в среднем около 3%. Заболеваемость населения Укра-

ины за последние 4 года выросла на 13% у мужчин и на 14% у женщин. Доля местно-распространенных форм КРР колеблется от 35 до 43%, при этом постепенно увеличивается [1, 5, 6]. По данным ряда авторов, в 5–6% наблюдений при КРР в процесс вовлекается мочевой пузырь [1, 4, 8]. Однако можно предположить,

что данные показатели далеки от истинного положения дел, так как в подавляющем большинстве случаев первичная опухоль признается нерезектабельной, местно-распространенный характер КРР указывается без детализации вовлеченных в процесс соседних органов. До настоящего времени операцией выбора при раке прямой кишки (РПК) с вовлечением в опухолевый процесс задней стенки мочевого пузыря остается эвисцерация таза. С этим заключением можно не согласиться, так как в некоторых случаях возможно выполнение резекций задней и боковых стенок мочевого пузыря с пластикой. Использование в качестве пластического материала различных отделов тонкой или толстой кишки вполне себя оправдывает.

Если комбинированную операцию удалось выполнить в радикальном объеме, 5-летняя выживаемость больных колеблется от 24 до 74% [6, 14]. Однако возможность появления рецидивов после такого рода оперативных вмешательств составляет около 30% [8]. Это результаты рандомизированных исследований, проведенных в различных клиниках мира. Причиной возникновения рецидивов после эвисцерации органов малого таза чаще всего являются имплантационные метастазы; метастазы, оставшиеся на стенках таза. В случае, когда выполнена резекция мочевого пузыря, можно предположить нерадикальность выполнения оперативного вмешательства (опухоль в крае резекции) или наличие имплантационных метастазов.

Однако эвисцерация относится к числу чрезвычайно травматичных хирургических вмешательств, отличающихся большой кровопотерей, возникновением весьма грозных интра- и послеоперационных осложнений, летальностью, и в конечном итоге имеющих несомненный инвалидизирующий характер. Качество жизни, несмотря на весь арсенал пластических и реконструктивных операций, после эвисцерации органов малого таза оставляет желать лучшего. Возможная перспектива пожизненного наличия 2 стом (урино- и колостомы) при отсутствии возможности проведения реконструктивного этапа операции является одной из основных причин отказа больных от предлагаемой радикальной операции. За последние годы, благодаря разработке и успешному внедрению в клиническую практику целого ряда одномоментных реконструктивно-восстановительных вмешательств, направленных на восстановление функционирования желудочно-кишечного тракта и мочевыделительной системы, достигнуты несомненные успехи в полноценной реабилитации пациентов [2, 3, 7, 9].

До конца не решена проблема выбора показаний к проведению эвисцерации малого таза. К сожалению, только интраоперационно, после ревизии, можно определить возможность выполнения такого рода вмешательства. Но опять же, это может быть субъективным мнением, и оно зависит от опыта, знаний и умения оперирующего хирурга [8]. В последние годы в ряде сообщений [12, 13] авторами высказывается мысль о возмож-

ности выполнения резекции стенок пузыря вместо цистэктомии при лечении местно-распространенного КРР с вовлечением задней стенки мочевого пузыря. По нашим наблюдениям, стенка пузыря обладает хорошей эластичностью и хорошо и быстро заживает. Предпочтение следует отдавать методам, предусматривающим использование других органов или их части для закрытия образовавшегося дефекта собственной стенки мочевого пузыря [11, 10]. Даже в условиях недостаточно герметично воссозданного неоциста — мочевого резервуара происходит эффективное заживление дефекта, хотя для этого требуется продолжительный срок (около 2–3 мес). Часто прорастание рака в мочевой пузырь носит неистинный характер, а интимное вовлечение в опухолевый конгломерат происходит за счет воспалительного компонента. Естественно возникает вопрос: как поступить в этом случае? Конечно удалить опухоль с резекцией стенки мочевого пузыря, и, естественно, не выполнять эвисцерации. До оперативного вмешательства проводится весь комплекс обследования (цистоскопия, трансректальное, ультразвуковое исследование, компьютерная томография, магнитно-резонансная томография и т. д.), но ни одно обследование не дает нам четкой информации о характере прорастания. При цистоскопии видны изменения рельефа слизистой, ее цвета, структуры. Результаты биопсии из стенки мочевого пузыря могут быть отрицательными. Это можно расценить как воспалительный компонент опухоли. Но никто не может гарантировать отсутствие прорастания опухоли прямой кишки до мышечной стенки мочевого пузыря, без вовлечения слизистой, с которой мы брали биопсию. Оперативное лечение, в данном случае без резекции мочевого пузыря, будет нерадикальным, часть опухоли останется на стенке пузыря и будет причиной рецидива опухоли.

Отсутствие единой стратегии выбора метода радикального лечения местно-распространенного рака органов малого таза свидетельствует о необходимости разработки целого ряда актуальных вопросов по этой теме. Во-первых, нет четкой схемы дооперационного обследования; во-вторых, не выработаны показания к выполнению эвисцерации органов малого таза; в-третьих, не разработаны возможные схемы оперативной тактики при резекции мочевого пузыря с восстановлением функции мочевыделительной системы и желудочно-кишечного тракта; в-четвертых, финансовая сторона лечения данной категории больных.

Все вышеуказанное свидетельствует о несомненной актуальности данной проблемы и поиска оптимальных методов хирургического лечения местно-распространенного КРР с вовлечением в процесс задней стенки мочевого пузыря.

В задачи нашего исследования входило:

1. Определить характер и причины вовлечения мочевого пузыря в опухолевый процесс при местно-распространенном КРР.

2. Разработать критерии выбора объема комбинированных операций при местно-распространенном опухолевом процессе с вовлечением стенки мочевого пузыря.
3. Изучить непосредственные результаты операций.
4. Оценить отдаленные результаты лечения данной категории больных.

В своей работе мы не рассматривали вопросы комбинированного хирургического лечения местно-распространенного КРР с прорастанием опухоли в верхушку мочевого пузыря.

Такого рода вмешательство требует от хирурга навыков работы в онкоурологии, онкогинекологии и онкопроктологии. Прежде всего необходимо учитывать, что сохранение даже небольшого участка слизистой мочевого пузыря или части его стенки дает больше шансов на полноценную реабилитацию больного, в некоторых случаях с сохранением половой, мочеиспускательной функций.

Материалы и методы исследования

В основу исследования положен анализ результатов комбинированного лечения 67 больных местно-распространенным РПК с вовлечением треугольника и шейки мочевого пузыря, которым в отделении общей хирургии в период с 2000 по 2010 г. выполнены различные по объему радикальные операции. Все пациенты имели стадию процесса Т3–4N0–2M0. Всем больным выполнены операции в объеме:

1. Комбинированная брюшно-анальная резекция или брюшно-промежностная экстирпация прямой кишки с резекцией большей части мочевого пузыря (основная группа, 44 пациента);
2. Эвисцерация органов малого таза (контрольная группа, 23 больных).

По результатам гистологического заключения: в основной группе 34 (77,27%) пациента имели высокодифференцированную аденокарциному, 10 (22,72%) — низкодифференцированную; в контрольной группе — 9 (39,14%) и 14 (60,86%) пациентов соответственно.

Наиболее неблагоприятная ситуация — поражение регионарных лимфатических узлов (ЛУ) (Т3–4N1–2M0) — встречалась у пациентов в обеих группах. При отсутствии поражения регионарных ЛУ (Т3–4N0M0) достоверно имело место более благоприятное течение заболевания. Распределение больных в зависимости от количества метастазов в регионарные ЛУ представлено в табл. 1.

Наибольшую группу больных составляют пациенты с отсутствием метастазов в регионарные ЛУ. Однако во время оперативного вмешательства были выявлены увеличенные ЛУ, в гистологическом заключении у них была отмечена гиперплазия без признаков метастатического поражения. Возникает вопрос, что же такое гиперплазия ЛУ с точки зрения онколога? Возможно, именно гиперплазия служит одним из ме-

Таблица 1. Распределение больных в зависимости от количества метастазов в регионарных ЛУ

Количество метастазов	Группы больных	
	основная (n = 44)	контрольная (n = 23)
N0	26 (59,09%)	12 (52,17%)
N1	12 (27,27%)	7 (30,43%)
N2	6 (13,64%)	4 (17,4%)

ханизмов защитной реакции организма на наличие опухолевого процесса. Вероятно, и воспалительный компонент в опухоли является вторым защитным механизмом в комплексной защитной реакции. Как правило, оба эти компонента присутствуют при гистологическом заключении удаленного препарата.

Мы исследовали влияние локализации первичного очага опухоли на возможность распространения злокачественного процесса.

Все больные были распределены по локализации опухолевого процесса (табл. 2).

Таблица 2. Распределение больных в зависимости от локализации процесса

Локализация	Группы больных	
	основная (n = 44)	контрольная (n = 23)
Среднеампулярный	9 (20,45%)	—
Верхнеампулярный	21 (47,72%)	19 (82,60%)
Ректосигмоидный	14 (31,83%)	4 (17,40%)

Исследование проведено для оценки влияния локализации процесса, при прочих равных условиях, на прогноз течения заболевания. В нашем случае локализация опухоли не имела столь существенного значения на прогноз. Хотя наши ранее проведенные исследования, посвященные влиянию локализации опухолевого процесса на регионарное метастазирование, показали, что наибольшим индексом метастазирования обладают верхнеампулярный отдел, ректосигмоидный отдел — до 67%.

Распределение больных в зависимости от глубины прорастания опухоли и наличия воспалительного компонента представлено в табл. 3.

В основной группе опухоли с воспалительным компонентом встречались у 25 (56,82%) пациентов, в контрольной — у 19 (82,60%). Присутствие воспалительного компонента в опухоли в сочетании с глубиной инвазии Т3–4 предполагает границы отступа от опухолевого конгломерата 2 см. Мы считаем это

Таблица 3. Распределение больных в зависимости от глубины прорастания опухоли и наличия воспалительного компонента

Глубина прорастания	Группы больных	
	основная (n = 44)	контрольная (n = 23)
Т3 с воспалительным компонентом	11 (25%)	10 (43,47%)
Т3 без воспалительного компонента	8 (18,18%)	—
Т4 с воспалительным компонентом	14 (31,82%)	9 (39,14%)
Т4 без воспалительного компонента	11 (25%)	4 (17,39%)

оправданным, потому что, во-первых, на расстоянии 2 см от края опухоли мы не обнаруживали опухолевых клеток (R0), во-вторых, обнаруживаемые элементы воспаления в крае резекции не препятствовали наложению первичного анастомоза.

Форма роста опухоли имела значение, поэтому мы провели собственное исследование. Мы сравнивали экзо-эндофитную и смешанную форму роста опухоли. В табл. 4 приведены данные о частоте встречаемости различных форм опухоли.

Таблица 4. Частота встречаемости различных форм КРР в зависимости от типа роста

Тип роста опухоли	Группы больных	
	основная (n = 44)	контрольная (n = 23)
Экзофитный	34 (77,27%)	20 (86,96%)
Эндофитный	2 (4,55%)	1 (4,34%)
Смешанный	8 (18,18%)	2 (8,69%)

Можно констатировать, что экзофитная форма роста опухоли встречается наиболее часто. Недостаточное количество наблюдений смешанной и эндофитной формы роста не дает нам право констатировать влияние на прогноз именно этих форм злокачественного роста при местно-распространенном РПК.

Результаты

Проведение комбинированного хирургического вмешательства с резекцией стенки мочевого пузыря сопровождалось послеоперационным осложнением, которое диагностировано у 1 пациента (2,27%) основной группы. У пациентов, получавших оперативное лечение в объеме эквисцерации органов малого таза (контрольная группа), частота осложнений составила 4,34% (1 боль-

ной). В обоих случаях имел место пресакральный абсцесс. На продолжительность послеоперационного периода и длительность лечения эти 2 осложнения не повлияли. Оба пациента выписаны на 14-е сутки после операции. Установлено, что у больных с локализацией опухоли в среднеампулярном отделе (34%) чаще поражаются ЛУ, чем при верхнеампулярной локализации (26%). Отмечено увеличение частоты поражения регионарных ЛУ при размерах опухоли > 5 см — 34%. Частота метастатического поражения регионарных ЛУ при прорастании опухолью всех слоев кишечной стенки с инфильтрацией параректальной клетчатки (Т4) возникает в 2 раза чаще (33%), чем при прорастании всех слоев стенки кишки без инфильтрации клетчатки (16%). Проведенные исследования позволяют определить связь частоты метастатического поражения регионарных ЛУ со степенью дифференцировки опухоли: при низкодифференцированной аденокарциноме у каждого второго больного (52%) выявлялись метастазы в локорегионарных ЛУ, а при умеренно-дифференцированной — у 26% пациентов. Таким образом, полученные данные позволяют выделить группу больных, у которых риск возникновения рецидивов рака представляется повышенным из-за высокой вероятности метастатического поражения регионарных ЛУ: 1) протяженность опухоли > 5 см; 2) низкая локализация; 3) инфильтрация параректальной клетчатки; 4) низкая степень дифференцировки.

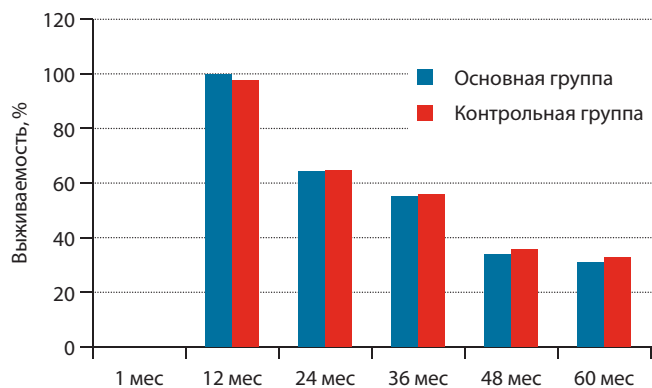
Частота вовлечения задней стенки мочевого пузыря в опухолевый процесс при местно-распространенном КРР достигает 18–19%.

Причинами вовлечения при местно-распространенном КРР задней стенки мочевого пузыря в 11,5% наблюдений является прорастание первичной опухоли в орган, а в 88,5% — перифокальный воспалительный процесс.

Объем вмешательства на мочевом пузыре при комбинированном хирургическом лечении местно-распространенного КРР и достижении адекватных по отношению к первичной опухоли краев (в данном случае речь идет о 2 см) удаленного операционного препарата целесообразно ограничить резекцией мочевого пузыря единым блоком вместо цистэктомии. В случае вовлечения в опухолевый процесс стенки мочевого пузыря без ультразвуковых признаков инфильтрации мышечного и слизистого слоев, при воспалительном компоненте прорастания, объем резекции может быть ограничен удалением опухоли толстой кишки с резекцией пораженных тканей.

Прорастание КРР в заднюю стенку мочевого пузыря на большом протяжении без вовлечения в процесс шейки последнего и уретры является показанием к субтотальной его резекции. В случае проведения гемирезекции или субтотальной резекции мочевого пузыря мы использовали илеоцекальный сегмент для пластики мочевого пузыря. Пересадку мочеточников проводили по общепринятой методике.

При комбинированном хирургическом лечении местно-распространенного КРР с резекцией мочевого пузыря 3-летняя безрецидивная выживаемость составляет 55,3% (см. рисунок)



Трехлетняя безрецидивная выживаемость больных в зависимости от вида лечения

Обсуждение

Хирургический метод лечения РПК с вовлечением задней стенки мочевого пузыря является стандартом в терапии данного заболевания и составляет основной компонент лечения данной категории больных. В хирургическом лечении РПК произошли определенные позитивные изменения, связанные с оптимизацией показаний к органосохраняющим операциям. Применение высоких хирургических технологий с современными достижениями лучевой и лекарственной терапии позволяет добиться значительных успехов в лечении больных с местно-распространенным РПК. Проведенный анализ литературы свидетельствует об остром интересе онкологов к проблеме хирургической реабилитации больных.

Частота послеоперационных осложнений после комбинированных вмешательств по поводу местно-распространенного рака толстой кишки с резекцией мочевого пузыря без вскрытия просвета составила 20,8%,

с полностенной резекцией — 24,3%, а с субтотальной резекцией и формированием микроцист возрастает до 44,8%.

При комбинированном хирургическом лечении местно-распространенного КРР с резекцией мочевого пузыря 3-летняя безрецидивная выживаемость составляет 55,3%.

Выбор объема резекции мочевого пузыря определяется после максимальной мобилизации мочеточников в дистальном направлении до места впадения в мочевой пузырь или зоны инфильтрации, а также выделения задней и боковых полуокружностей кишки в межфасциальном пространстве с мезоректумэктомией.

Латеральные границы полнослойной резекции мочевого пузыря должны составлять не менее 2 см от зоны инфильтрации, при субтотальных резекциях необходима дополнительная мобилизация мочевого пузыря с пересечением и перевязкой верхних пузырных артерий.

Во всех случаях полнослойной резекции мочевого пузыря необходимо выполнять катетеризацию мочеточников до лоханки почки, а также дренировать мочевой пузырь уретральным катетером.

В случае возникновения несостоятельности швов мочевого пузыря в подавляющем большинстве случаев не требуется выполнения повторных хирургических вмешательств. Данное осложнение может быть купировано путем продолженной противовоспалительной терапии и пролонгированным дренированием мочевого пузыря.

Выводы

1. Истинное прорастание опухоли прямой кишки в стенку мочевого пузыря наблюдается в 11,5%.
2. Границами адекватной резекции стенки мочевого пузыря является отступ 2 см от края опухолевого роста при местно-распространенном КРР.
3. По возможности необходимо оставлять часть передней стенки мочевого пузыря для формирования неоциста.

ЛИТЕРАТУРА

1. Аглуллин И.Р., Тазиев Р.М. Эвисцерация и одномоментная пластика тазовых органов при хирургическом лечении местно-распространенного рака. Материалы V съезда онкологов России. Казань, 2000. Т. 3, с. 353–55.
 2. Гоцадзе Д.Т. Экзентерация органов таза и ее модификации. *Вопр онкол* 1997; 43(6):653–6.
 3. Ионова Т.И., Новик А.А., Сухонос Ю.А. Понятие качества жизни больных онкологического профиля. *Онкология* 2000; 1–2:25–8.

4. Одарюк Т.С., Воробьев Г.И., Шелыгин Ю.А. и др. Хирургия рака прямой кишки. М.: ООО «Дедалус», 2005. 256 с.
 5. Одарюк Т.С., Царьков П.В., Нечушкин М.И., Жарков Е.Е., Рыбаков Е.Г. Эвисцерация таза при местно-распространенном раке прямой кишки с прорастанием в мочевой пузырь. *Хирургия* 1999; 7:58–63.
 6. Симонов Н.Н., Гуляев А.В., Правосудов И.В. и др. Эффективность комбинированных резекций и экзентераций органов малого таза как этапа комп-

лексного лечения распространенных злокачественных опухолей прямой кишки и женских гениталий. *Вопр онкол* 2000; 2:224–9.
 7. Стаховский Е.О., Карпенко Е.С., Пирогов В.О. и др. Резервуарная функция илеального мочевого пузыря. *Урология* 2000; 4:21–5.
 8. Царюк В.Ф. Современные тенденции лечения местно-распространенного рака прямой кишки. *ESO. Колоректальный рак: Материалы конф. М., 2000. С. 1–4.*
 9. Широкопад В.И., Минаев И.И., Демин Д.И., Долгих В.Т. Метод хирур-

гической реабилитации больных после комбинированных операций на органах малого таза. Бюллетень СО РАМН 2003; 4(110):82–7.

10. Carne P.W., Frye J.N., Kennedy-Smith A. et al. Local invasion of the bladder with colorectal cancers: surgical management and patterns of local recurrence. *Dis Colon Rectum* 2004;47(1):44–7.

11. Fujisawa M., Nakamura T., Ohno M. et al. Surgical management of the urinary tract in patients with locally advanced colorectal cancer. *Urology* 2002; 60(6):983–7.

12. Harada K., Sakai I., Muramaki M. et al. Reconstruction of urinary tract combined with surgical management of locally advanced non-urolological cancer involving the genitourinary organs. *Urol Int* 2006;76(1):82–6.

13. Houvenaeghel G., Moutardier V., Karsenty G. et al. Major complications of urinary diversion after pelvic exenteration for gynecologic malignancies: a 23-year mono-institutional experience in 124 patients. *Gynecol Oncol* 2004;92(2):680–3.

14. Lehnert T., Methner M., Pollok A. et al. Multivisceral resection for locally advanced primary colon and rectal cancer: an analysis of prognostic factors in 201 patients. *Ann Surg* 2002;235(2):217–25.