

Influenza A H1N1: reporte de un caso

Influenza A H1N1: case report

Influenza A H1N1: reporte de um caso

Andrea Toral Cáceres¹, Yuri Rodríguez Bajaña¹, Cristian Clery Aguirre¹

¹ Universidad Católica de Santiago de Guayaquil, Guayaquil, Ecuador

RESUMEN

La influenza es una enfermedad respiratoria viral aguda altamente transmisible de importancia mundial, que ha causado epidemias y pandemias por siglos; su cuadro clínico se caracteriza por presentar tos, fiebre, que evoluciona hasta llegar a la dificultad respiratoria; además presenta cefalea, mareos, escalofríos, rinorrea, odinofagia, astenia, y lumbalgia. A continuación se reporta un caso clínico de un paciente pediátrico de 9 meses de edad que presentó varios factores de riesgo y una elevada morbimortalidad asociada a Influenza A H1 N1 que llegó a la emergencia del hospital del niño Dr. Francisco de Ycaza Bustamante, en el cual se evidencia la asociación existente entre neumonía severa y coinfección por virus influenza A H1N1, características reafirmadas por otros autores y en diversos países. Según la semana epidemiológica 34, la Organización Panamericana de la Salud reporta que en Ecuador el virus Influenza AH1N1 se presenta en el 6.64 % de los casos de infección respiratoria aguda, en los niños menores de un año. Se concluye que todo menor de 5 años con fiebre, tos y dificultad respiratoria, debe considerarse como caso sospecho para enfermedad tipo influenza (ETI).

Palabras clave: Influenza Aviaria. Influenza. Epidemia. Indicadores de Morbimortalidad.

ABSTRACT

Influenza is an acute viral respiratory disease of global importance, which has caused epidemics and pandemics for centuries; its highly transmissible clinical picture includes cough, fever, which evolves to breathlessness; also headache, dizziness, chills, runny nose, odynophagia, asthenia, and low back pain. A clinical case of a pediatric patient of 9 months of age is reported, who presented several risk factors and a high morbimortality associated with Influenza A H1N1. It arrived at the emergency care unit of Dr. Francisco de Ycaza Bustamante Children Hospital. The association between severe pneumonia and co-infection is evidenced due to the Influenza A H1N1 virus, characteristics reaffirmed by other authors and in different countries. According to the epidemiological week 34, the Panamerican Health Organization reported that in Ecuador the Influenza H1N1 virus occurs in 6.64 % of cases of acute respiratory infection, in children under 1 year old. It is concluded that every child under 5 with fever, cough and breathlessness, must be considered as a suspicious case for disease type influenza (TSI).

Keywords: Avian Influenza. Influenza. Epidemiology. Indicators of Morbidity and Mortality.

RESUMO

A influenza é uma enfermidade respiratória viral aguda altamente transmissível de importância mundial, que tem causado epidemias e pandemias por séculos; seu quadro clínico caracteriza-se por apresentar tosse, febre, que evoluciona até chegar à dificuldade respiratória; além de apresenta cefaleia, tontura, calafrios, rinorreia, odinofagia, astenia e lombalgia. A continuação reporta-se um caso clínico de um paciente pediátrico de nove (9) meses de idade que apresentou vários fatores de risco e uma elevada morbimortalidade associada à Influenza AH1N1 que chegou à emergência do Hospital da criança Dr. Francisco de Ycaza Bustamante, no qual se evidencia a associação existente entre pneumonia severa e co-infecção pelo vírus influenza AH1N1, características reafirmadas por outros autores e em diversos países. Segundo a semana epidemiológica 34, a Organização Pan-americana da Saúde reporta que no Equador o vírus Influenza AH1N1 apresenta-se nos 6.64 % dos casos de infecção respiratória aguda, nas crianças menores de um ano. Conclui-se que todo menor de cinco anos com febre, tosse e dificuldade respiratória, deve se considerar como caso suspeito para enfermidade tipo influenza (ETI).

Palavras-chave: Influenza Aviária. Influenza. Epidemia. Indicadores de Morbimortalidade.

Introducción

La enfermedad por el virus de la influenza A, produce un cuadro caracterizado por cefalea, mareos, escalofríos, rinorrea, odinofagia, astenia, lumbalgia y tos, como fue descrito inicialmente por Samuel Mayers, en la primera epidemia por influenza en 1918.¹

El 15 y 17 de abril de 2009, se detectó un nuevo virus con una gran carga genómica de procedencia porcina capaz de infectar a humanos, el mismo que fue denominado tardíamente nuevo virus de la influenza A/H1N1. El 25 de abril de 2009, la Organización Mundial de la Salud (OMS), informó la epidemia causada por la reciente Influenza A H1N1, notificándose primero en EUA y México; declarándola una emergencia pública de salud de importancia internacional.^{2,3,4}

Una de las primeras epidemias de los últimos tiempos fue la del año 2005 de influenza A (aviar), en la cual se hizo la descripción del cuadro clínico caracterizado típicamente por una neumonía severa, que rápidamente progresa a síndrome de dificultad respiratoria aguda.

El conocimiento de las características clínicas y epidemiológicas de los pacientes con síntomas similares que ingresan al servicio de emergencia en los hospitales, es muy importante que nos permita abordar el problema y tomar decisiones adecuadas y oportunas rápidamente para la mejoría de nuestros pacientes. Las formas de presentación de las neumonías severas asociadas a la infección por el virus influenza A H1N1, han sido descritas de manera variable a través de los años durante el último siglo.

El presente trabajo constituye un reporte de un caso clínico que se presentó con formas severas de infección asociada a infección por virus de influenza A H1N1; razón por la que ingresa al servicio de emergencia del hospital Francisco de Ycaza Bustamante, ubicado en la ciudad de Guayaquil.

Reporte del caso

Paciente de sexo femenino de 9 meses, proveniente de Guayaquil, producto de séptima gesta, madre de 40 años, aparentemente sana, obtenido por parto distócico, con controles prenatales adecuados; al nacer presentó hipoxia neonatal e hiperbilirrubinemia neonatal, ingresado por 4 días en hospital-maternidad Enrique C. Sotomayor.

Antecedentes patológicos personales: síndrome de Down, cardiopatía congénita en estudio. No se evidencian antecedentes patológicos familiares relevantes. Inmunizaciones completas para la edad.

Acude al servicio de emergencia del hospital referido el 23 de febrero de 2013 por presentar tos, fiebre, insuficiencia respiratoria. Madre refiere que cuadro clínico contabiliza aproximadamente 6 días de evolución caracterizado por tos seca de moderada intensidad, acompañada de fiebre, por lo que madre automedica ambroxol y paracetamol, sin presentar mejoría; 48 horas previas al ingreso, presenta accesos de tos de mayor intensidad y frecuencia, agregándose tiraje intercostal, subcostal, aleteo nasal.

Exámenes de laboratorio (tabla 1)

Tabla 1. Exámenes de laboratorio (23.02.2013)					
		Valores referenciales			Valores referenciales
WBC	9.970	4.400 - 9.700 mm ³	AST	83	0 - 37 UI/L
SEGMENTADOS	32	40 - 75 %	ALT	93	0 - 41 UI/L
LINFOCITOS	65	20 - 43 %	GLUCOSA	390	70 - 99 mg/dl
GRC	5.310.000	4.100.000 - 5.800.000 mm ³	CALCIO	7.5	8 - 10.8 mg/dl
HB	15	10.0 - 14.5 g/dl	PCR	2.3	0.5 mg/dl
HTO	45	39 - 50 %	TP	16	13"
PLAQUETAS	130.000	150.000 - 400.000 mm ³	TPT	30.6	30"
Gasometría arterial					
					Valores referenciales
PH		7.06			7.35 - 7.45
PCO ₂		38.5			35 - 45
HCO ₃ ⁻		10.7			22- 26
BE		-19.4			0 +/- 2
PO ₂		57.4			88- 100
Signos vitales					
FC: 56 por minuto		FR: 56 por minuto			T° 35.5

Ingresa a las 07h30 en condiciones clínicas graves, quejumbroso, mal perfundido, piel marmorea, cianosis periférica, taquipnea, cabeza: normocéfalo, mucosas orales semi húmedas; tórax: simétrico, con tiraje intercostal, retracción xifoidea; campos pulmonares se ausculta crepitantes, sibilancias diseminados; ruidos cardíacos soplo sistólico; abdomen: levemente distendido, blando, depresible, presencia de petequias en pared de abdomen; ruidos hidroaéreos presentes; extremidades: frías, cianosis periférica, llenado capilar mayor a 5 segundos; diuresis conservada. Medidas antropométricas: peso: 5 kg, talla 48cm.

Realiza primer paro cardiorespiratorio a las 11h40 por lo que se procede a entubación endotraqueal, se logra saturación de oxígeno 95 %, luce séptica, piel marmorea, hiporeactiva, campos pulmonares crepitantes abundantes; hepatomegalia 3cm por debajo del reborde costal derecho. Radiografía de tórax (figura 1) revela cardiomegalia, imágenes de hiperflujo, infiltrado parahiliar difuso, presenta evolución tórpida, hay sangrado abundante por tubo endotraqueal y sonda nasogástrica, realiza parada cardiorespiratoria por 3 ocasiones más, en la última no hay respuesta posterior a maniobras de reanimación avanzada. Se da pase a necropsia el 24 de febrero de 2013 a las 05h00.

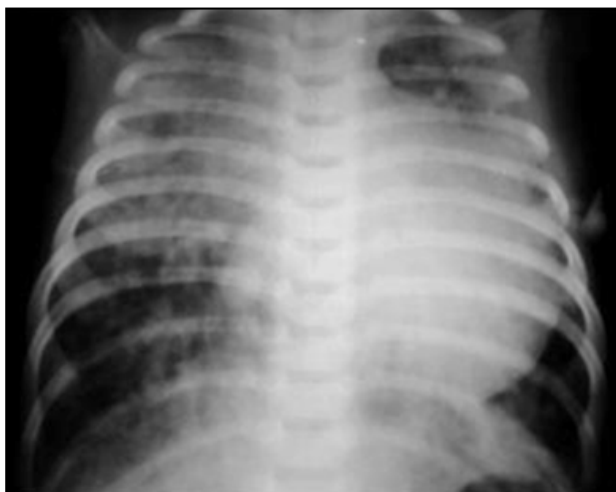

Figura 1. Radiografía de tórax. Se observa cardiomegalia con crecimiento de área cardíaca a expensas de ventrículo izquierdo, presencia de flujo pulmonar aumentado e infiltrado broncopulmonar bilateral.

Se determinó el diagnóstico de neumonía severa viral, cardiopatía congénita en un paciente con síndrome de Down. Posteriormente llegó el informe del hisopado nasal, el cual reportó positivo para Influenza A H1N1.

Discusión

El análisis del presente caso clínico, permite señalar que paciente pediátrico con cuadro de infección respiratoria aguda acompañada de factores de riesgo; debemos descartar la presencia de la Influenza A H1N1.

Geskey reporta que los niños con cardiopatías congénitas tienen mayor riesgo de morbilidad por infecciones virales del tracto respiratorio inferior, debido a las lesiones cardíacas anatómicas que pueden empeorar un estado respiratorio ya comprometido.⁵

Nasser Abdel describe un cuadro clínico de 4 días de evolución desde la instalación de la infección, hasta la aparición de los síntomas; y de una mortalidad a los 9 días, lo cual no ha variado desde el año 2003.

Los cuadros febriles de infección respiratoria alta con o sin neumonía, se reportaron más frecuentemente en niños; las manifestaciones gastrointestinales son menos frecuentes.

Algunos hallazgos de laboratorio como linfopenia, trombopenia leve, incremento de transaminasas, también son reportados en estos pacientes. La elevación de lactato deshidrogenasa y la linfopenia, han sido identificados como factores de mal pronóstico.⁶

En el informe once del European Centre for Disease Prevention and Control (ECDC), del 7 de agosto de 2009, se registraron 8.974 casos confirmados en 27 países, de los cuales el 60 % de los pacientes, eran menores de 19 años.⁷

La Comisión de Contingencia de Influenza A H1N1 del Hospital Nacional Profesor Alejandro Posadas, de Argentina, presenta un estudio prospectivo, con el objetivo de describir la atención médica durante la epidemia de influenza en junio de 2009; donde se obtuvieron los siguientes resultados: en el grupo pediátrico (< 15 años) requirieron hospitalización 49 casos confirmados; el 46,9 %, fueron varones, el 85,7 % tuvieron menos de 5 años; la mediana de edad fue 11 meses, con rango entre 1 y 180 meses.

69 % presentó comorbilidades como: prematuridad, asma, displasia broncopulmonar, y cardiopatía congénita. El tiempo de evolución previo a la internación tuvo una mediana de 3,5 días, con rango entre 1 y 7 días, siendo la fiebre el síntoma más frecuente, en el

75,5 %, seguido por dificultad respiratoria en 71,4 %. De estos pacientes 6 requirieron su derivación a UCI. La mortalidad fue de 8,6 %; el promedio de tiempo transcurrido el inicio de síntomas y el ingreso a UCI fue de 5 días, de los cuales el 85 % recibieron tratamiento con Oseltamivir.^{8,9,10,11}

La principal complicación de la influenza es la neumonía viral que tiene una alta mortalidad y se presenta dentro de las primeras 24 horas del cuadro febril; se caracteriza por tos seca que luego se hace productiva, taquipnea, crépitos difusos, cianosis e insuficiencia respiratoria.

El boletín Regional de la Organización Panamericana de Salud (OPS) del 27 de agosto de 2013, acerca de la actividad de las infecciones respiratorias agudas, reporta que en los países de Perú y Ecuador existe una alta circulación de virus de Influenza A/H1N1, a diferencia que en Venezuela y Colombia continúan mostrando una tendencia descendente de la circulación del virus.

La situación epidemiológica en el Ecuador en las últimas semanas indica que la circulación del virus respiratorio sincicial (VSR) ha disminuido; existe circulación esporádica de adenovirus y parainfluenza, y se mantiene la circulación de influenza A/H1N1; el porcentaje de positividad de todos los virus respiratorios en las últimas semanas epidemiológicas (SE) es alrededor del 20-40 %, similar al que se observó entre las SE 13 a 19 del año 2013 (figura 2).

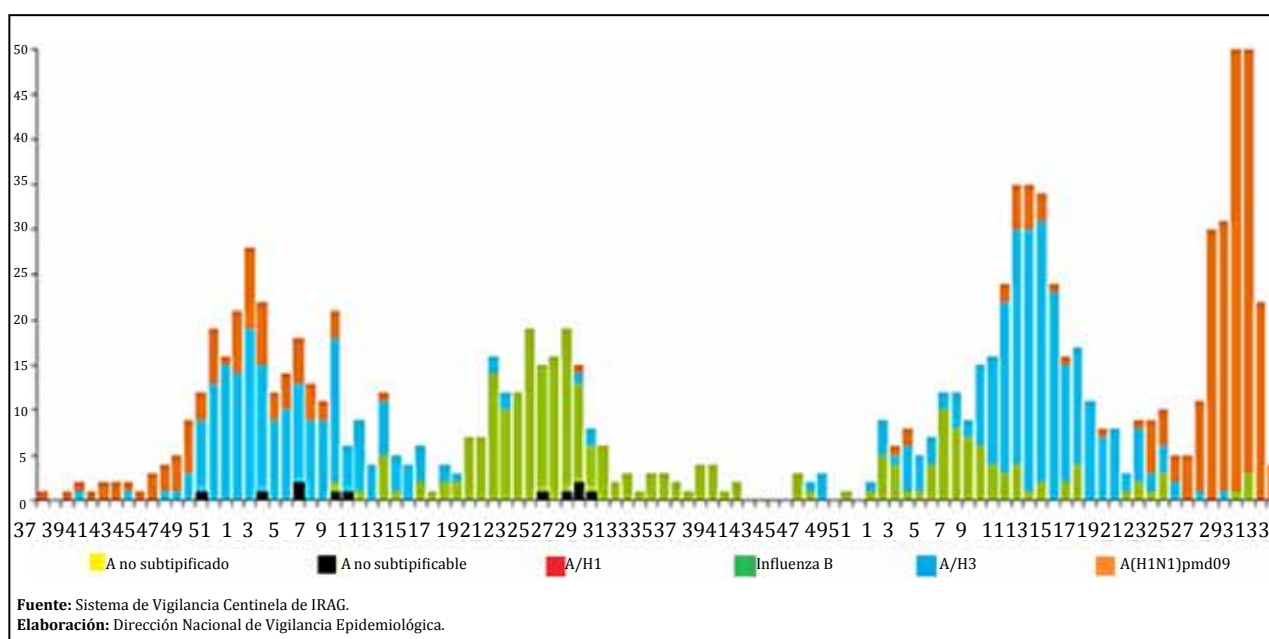
La distribución de virus respiratorios en menores de un año en el Ecuador, según la SE 34 reporta que el VSR se presenta en el 68.5 %, H3N2 en el 11 %, virus parainfluenza en el 7.7 %, y el virus influenza A H1N1 en el 6.64 % de los casos.¹³

El presente caso clínico se presenta acorde con los informes ya descritos en la literatura universal publicada, es una paciente de sexo femenino, que presentó una infección respiratoria aguda, que al llegar a la emergencia a los 6 días de iniciado su cuadro clínico con una insuficiencia respiratoria aguda, su índice de morbimortalidad era alto ya que presentaba factores de riesgo como la edad, menor de un año, cardiopatía congénita y desnutrición severa. Se realizó los procedimientos de protocolo.

Protocolo nacional del Ministerio de Salud Pública (MSP) para manejo de influenza A H1N1:

Caso sospechoso

- Control de la fiebre. No administrar ácido acetil salicílico (ejemplo: subsalicilato de bismuto) en ningún caso confirmado o sospechoso de influenza A(H1N1) debido al riesgo de desarrollar Síndrome de Reye.
- Tratamiento sintomático y específico.
- No se administra oseltamivir (tamiflu).



Caso probable o confirmado

- Administrar oseltamivir (Tamiflu) conforme a edad y condiciones clínicas del paciente. Se recomienda iniciar el tratamiento en las primeras 48 horas a partir del inicio de los síntomas.
- Control de fiebre.
- Tratamiento sintomático y específico.

Conclusiones

La presentación del presente caso clínico demostró que los resultados sobre las características clínicas y epidemiológicas de los pacientes con neumonía severa, asociados a infección por virus influenza A H1N1, fueron similares a los estudios iniciales presentados en América, Europa y Asia. Existe la asociación de neumonía severa y coinfección por virus influenza A H1N1, que cursaban con dificultad respiratoria aguda, fracaso ventilatorio y una elevada tasa de mortalidad, características reafirmadas por otros autores y en diversos países.

Recomendación

Todo paciente menor de 5 años con fiebre, tos y dificultad respiratoria, debe ser ingresado y considerarse como caso sospecho para enfermedad tipo influenza (ETI).

Referencias bibliográficas

1. Mayers S. Clinical observations in recent epidemic of influenza. *Boston medical and surgical journal* 1919; 153: 98-101.
2. Osoreo PF, Gómez BJ, Suárez OL, Cabezas SC, Maguiñ VC. Un nuevo virus A/H1N1, una nueva pandemia: Influenza un riesgo permanente para una humanidad globalizada. *Acta Med Per* 2009; 26(2): 97-130.
3. Center of Disease Control (CDC). Swine Influenza A (H1N1) Infection in Two Children Southern California, March-April 2009. *Morb Mortal Wkly Rep* 2009; 58(15):400- 402.
4. Center of Disease Control (CDC). Outbreak of swine-origin influenza A (H1N1) virus infection—Mexico, March-April 2009. *Morb Mortal Wkly Rep* 2009; 58(17); 467- 470.
5. Geskey M, Joseph and Cryan E. Stephen. Manejo de morbilidad asociada a infecciones respiratorias viral con enfermedad cardíaca congénita. *N Engl J Med* 2012; 51: 120-125
6. AbdelGhaffar AN, Chotpitayasunondh T, Gao Z, Hayden FG, Hien ND, De Jong MD, et al. Update on Avian Influenza A (H5N1) Virus Infection in Humans. *N Engl J Med* 2008; 358: 261-73.
7. Díaz C, Moreno D, Alemán del Castillo A, Mesones S, Nicety B. Perfil clínico y epidemiológico de la influenza A H1N1 en el Hospital Nacional Almanzor Aguinaga Asenjo. *Acta Med Per* 2010;27(2): 81 – 90.
8. Comisión de Contingencia de Influenza A H1N1, Hospital Nacional Profesor Alejandro Posadas. Epidemia de Influenza A H1N1 en Argentina: Experiencia del Hospital Nacional Profesor Alejandro Posadas. *Medicina (Bs. Aires)* 2009; 69(4):393-423.
9. Munster VJ, de Wit E, van den Brand JM, Herfst S, Schrauwen EJ, Bestebroer TM, et al. Pathogenesis and transmission of swine-origin 2009 A (H1N1) influenza virus in ferrets. *Science* 2009; 325(5939): 481-483.
10. Paredes G, Cevallos C. Síndrome de Distrés Respiratorio Agudo, durante la Pandemia de Influenza A H1N1 2009 en Ecuador. *Med Intensiva* 2010; 34 (5): 310-317.
11. Libster R, Bugna J, Coviello S, Hijano DR, Dunaiewsky M, Reynoso N, et al. Pediatric Hospitalizations Associated with 2009 Pandemic Influenza A (H1N1) in Argentina. *N Engl J Med* 2010; 362(1): 45-55.
12. Jaim S, Kamimoto L, Bramley AM, Schmitz AM, Benoit SR, Louie J, et al. Hospitalized Patients with 2009 H1N1 Influenza in the United States, April-June 2009. *N Engl J Med* 2009; 361:1935-44.
13. Organización Panamericana de la Salud. Boletín Regional Semana Epidemiológica 34 de Ecuador. Agosto 2013. Pag: 1-3.