

Hemangioma coroideo circunscrito. Evidencia de caso.

Circumscribed choroidal hemangioma. Case evidence.

Alberto Gil Gutiérrez *
Armando Gutiérrez Espinoza **

RESUMEN

Todo paciente que presenta dificultades en la agudeza visual central de largo tiempo de evolución, pero que solamente es referida y percibida por el paciente, debe ser evaluada para la búsqueda de alguna maculopatía. Dentro de las enfermedades maculares están las patologías primarias de las coroides y/o retina pero también pueden ser manifestaciones de patologías secundarias a tumores primarios o secundarios del globo ocular. Por ello, se presenta caso de mujer joven que acude por presentar maculopatía progresiva sin antecedentes personales de patología ocular para documentar su diagnóstico clínico.

Palabras clave: Coroides. Retina. Melanoma. Hemangioma coroideo.

SUMMARY

Any patient who presents difficulties in central visual acuity of long-time evolution, but that is only referred and perceived by the patient, should be evaluated for maculopathy. Among the macular diseases, we find the primary diseases of the choroid and/or retina, but they may also be the manifestations of secondary diseases of primary or secondary tumors of the eyeball. Thus, we present the case of a young woman who has progressive maculopathy without a history of eye disease in order to document her clinical diagnosis.

Keywords: Choroid. Retina. Melanoma. Choroidal hemangioma.

Introducción

En todo servicio de oftalmología es importante contar con una sección encargada de evaluar tumores malignos y benignos que afectan tanto a las coroides como la retina; ya que de acuerdo a sus características anatomopatológicas y sus manifestaciones clínicas, se pueden diferenciar según las etapas de la vida.

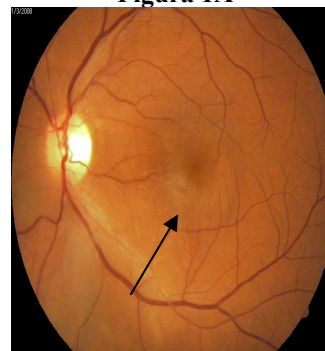
Para el diagnóstico diferencial se debe tomar en cuenta la edad del paciente, las características de la masa en el fondo de ojo, la sintomatología y la localización de la lesión. Detallaremos las características relevantes de cada una de estas patologías y como se relacionan con el paciente que se describe.

Caso clínico

Paciente de 56 años de edad es evaluado en el hospital "Teodoro Maldonado", por presentar como motivo de consulta disminución de la agudeza visual central (DAVCU) en el ojo izquierdo, de aproximadamente cuatro a seis meses de evolución.

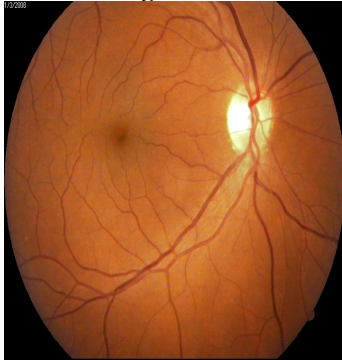Sin antecedentes personales de importancia, producto de parto normal. Al realizar todos los estudios oftalmológicos respectivos se confirma: AV OD 20/20 OI 20/40 Dificil, tonometría ocular por aplanación normal; en la biomicroscopía sin novedad pero en la oftalmoscopia indirecta una zona elevada de la retina en el área para-macular temporal inferior del ojo izquierdo. Figura 1A, 1B.

Figura 1A



Fondoscopia directa del ojo izquierdo podemos observar una zona elevada anaranjada-rojiza de la retina del área macular. (Flecha negra). **Fuente:** Servicio de Oftalmología, hospital "Teodoro Maldonado Carbo".

Figura 1B

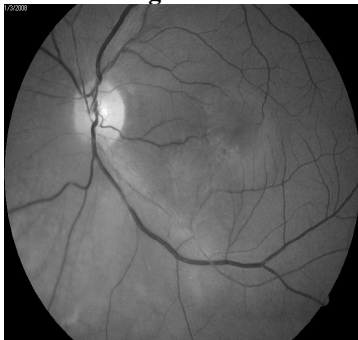

Fondoscopia directa del ojo derecho, ésta presenta un aspecto conservada.

Fuente: Servicio de Oftalmología, hospital “Teodoro Maldonado Carbo”.

Para el diagnóstico diferencial tenemos que tomar como referencia cada uno de los síntomas que el paciente refiere al ser examinado y darle un grado semejante de importancia a cada uno de ellos. Un síntoma significativo en el paciente fue disminución de la agudeza visual central, que solo se presenta cuando existe patologías de verdadera importancia, las cuales deben ser detectadas a tiempo para evitar su progresión y de esta forma producir una pérdida de la visión total o parcial. Existe una gran variedad de patologías que pueden manifestar como primer síntoma DAVCU, por esta razón no podemos tomar solo esto como única evidencia para realizar un diagnóstico diferencial. Así entonces se tomó como método diagnóstico de base la oftalmoscopia directa o monocular y la tinción con fluoresceína sódica en la que se pudo observar una zona elevada anaranjada rojiza del área para-macular temporal inferior, figura 2A, 2B; precedimos a hacer un diagnóstico diferencial a partir de las características del paciente y su motivo de consulta.

Figura 2A



Tinción con fluoresceína sódica de ojo izquierdo en la que se observa decoloración a nivel para macular denotando así presencia de anomalía. **Fuente:** Servicio de Oftalmología, hospital “Teodoro Maldonado Carbo”.

Retinoblastoma^{1,24}

El retinoblastoma es un tumor maligno intraocular que crece a partir de los retinoblastos inmaduros en la retina en desarrollo. Por lo tanto, es el tumor intraocular maligno más frecuente en la infancia con una incidencia de 1 cada 15.000 nacidos vivos^{4,5,8}. Afecta a niños menores de 12 meses en los casos bilaterales y de 24 meses en los unilaterales.

La forma más frecuente de presentación es la leucocoria, seguido del estrabismo. En el fondo de ojo observamos una imagen blanca, redondeada, sobreelevada, asociada o no a un desprendimiento de retina regmatógeno^{12,14}.

Se diagnostica principalmente mediante ecografía ocular y TAC, siendo la RMN útil para evaluar las posibles metástasis intracraneales por contigüidad.

Osteoma coroideo²³

Tumor raro, unilateral y benigno que produce la osificación de las coroides. Afecta a mujeres jóvenes sanas. Se manifiesta por alteraciones en la visión. En el fondo de ojo observamos una lesión naranja-amarillenta, ovalada, de bordes festoneados, localizada en polo posterior o junto al nervio óptico^{5,15}.

Astrocitoma retiniano

Neoplasia benigna adquirida que crece a partir de los astrocitos de la retina neurosensorial. El 15% es bilateral. En la mayoría de los casos es asintomático, de localización peripapilar y se observa como una masa intrarretiniana blanquecina, asociada o no a calcificaciones. Múltiples, bilaterales y peripapilares. Lesiones blanquecinas, en forma de placa nodular con aspecto de “mora” y tendencia a crecer⁸.

Hemangioma retiniano¹²

Se trata de un tumor primario de los vasos retinianos que puede ser de tres tipos:

- *hemangioma capilar*: también conocido como angiomasitosis de la retina o enfermedad de Von Hippel. El 25% se asocia a manifestaciones sistémicas formando el síndrome de Von-Hippel-Lindau. En el 50% son bilaterales.

Se trata de lesiones nodulares rojizas asociadas a tortuosidad y dilatación de la arteria nutricia y de la vena de drenaje del tumor.

- *hemangioma cavernoso*: lesión vascular congénita unilateral que consiste en agrupaciones de aneurismas saculares de pared delgada, semejando un racimo de uvas.

- *hemangioma racemoso*: malformación arteriovenosa congénita, unilateral, en la que existe una comunicación directa entre arterias y venas, apareciendo unos vasos agrandados y tortuosos.

Nevus coroideos^{2,6,14}

Entre las patologías que si se relacionan con las características particulares de este caso, tenemos entre las principales a los nevus coroideos; debemos recalcar que esta patología se presenta en el 10% de personas de todas las edades, tiene íntima relación con el paciente descrito; además estas lesiones unilaterales pueden comprometer la visión central, aunque algunas veces pueden cursar asintómicamente.

El nevus coroideo es probablemente el tumor intraocular más frecuentemente observado en la práctica oftalmológica; se calcula que incide entre el 5 y 7% de la población general. Son lesiones benignas de forma redondeada, plana o ligeramente elevadas con un tamaño que varía entre 1 y 4 diámetros papilares.

Los nevus coroideos crecen más rápidamente durante la adolescencia y se hacen más visibles y pigmentados en la edad adulta.

Muchos nevus coroideos presentan en su superficie manchas blanquecinas múltiples o coalescentes que se corresponden con drusas.

Hemangioma coroideo

Otro diagnóstico probable sería el hemangioma coroideo debido a que este se presenta en la edad adulta, es unilateral y cursa con DAVCU, síntomas característicos del paciente. Esta es una tumoración vascular de la coroides que se puede presentar como forma circunscrita y sin conexión sistémica o bien de forma difusa generalmente asociada a enfermedades sistémicas⁶.

La edad media de aparición en las formas circunscritas es de 39 años, pero se puede presentar a cualquier edad indiferentemente del sexo y raza; si bien se ha considerado que las formas difusas son más frecuentes en raza blanca.

Los tipos circunscritos no tienen preferencia del lado, mientras que los difusos se localizan con mayor frecuencia en el lado izquierdo asociados con angioma ipsilateral. La forma circunscrita es más frecuente que la difusa en proporción 3/1.

Con frecuencia constituyen un hallazgo casual en una exploración rutinaria. En otras ocasiones, el paciente consulta refiriendo una alteración visual en forma de visión borrosa que suele aparecer entre los 30 y 50 años en el caso de los hemangiomas circunscritos, y entre los 6 y 10 años en las formas difusas.

Los hemangiomas circunscritos aparecen como una masa redondeada de color anaranjado que en ocasiones es difícil de distinguir del fondo de ojo de vecindad. El 45% se localiza en polo posterior con frecuente afectación macular; el 35% en el lado nasal y un 20% en el lado temporal. Su tamaño medio se sitúa entre 3-12 mm. de base y 1-6 mm. de altura.

Se lo puede tratar mediante radioterapia o con el uso de inyección intravitrea utilizando factores anti crecimiento vasculares como el benzizumab¹⁷.

Melanoma coroideo^{1,7,9,11,16}

Casi el 85% de los melanomas oculares se localizan en la úvea y el 4,8% en conjuntiva¹. Con una incidencia anual media ajustada en función de la edad de 4,3 casos nuevos/millón de habitantes para el uveal² y de 0,2-0,5 casos/millón de habitantes para el conjuntiva¹³.

El promedio de edad al diagnóstico es entorno a los 50-60 años, siendo rara su aparición antes de los 20 años. Se encuentra con frecuencia en personas de raza hispana y/o caucásicos.

El melanoma coroideo constituye la neoplasia maligna intraocular primaria más frecuente en los adultos. La mayoría son asintomáticos presentándose como una tumoración pigmentada, aunque también pueden ser amelanóticos. Por lo general la afectación suele ser unilateral y unifocal.

Cuando son sintomáticos, presentan pérdida progresiva de la visión con presencia de defecto en algún campo visual dependiendo del tamaño de la tumoración.

La propagación tumoral tiene lugar principalmente por extensión local y por diseminación vía hematógena dada la ausencia de vasos linfáticos en la úvea. Estos tumores, dependiendo de su estadio, son tratados con radioterapia focalizada, quimioterapia hasta llegar a la enucleación. Su tratamiento se lleva conjuntamente con el departamento de Oncología para localizar posibles metástasis.

Diagnóstico presuntivo

Por las características clínicas y fundoscópicas que presenta la paciente, se puede concluir que el diagnóstico de la lesión es un Hemangioma Coroideo Circunscrito.

Discusión

Dentro de los tumores que elevan la mácula produciendo cambios en la coloración y morfología de la retina, como el caso descrito, son el hemangioma coroideo y el melanoma. No todos los hemangiomas son circunscritos en la mácula ya que estos producen tenue distorsión de la agudeza visual central; pues generalmente estas lesiones son paramaculares dando clínicamente alteraciones en el campo visual.

El examen clínico más importante, para su hallazgo, es el correcto diagnóstico visual en el fondo de ojo. Cualquier elevación sospechosa con cambio de pigmentación en el epitelio pigmentario, a nivel macular, debe ser investigado, como en la paciente, con una angiofluoresceinografía y una tomografía coherente óptica (OCT) para la búsqueda de un tumor^{6,22}.

El caso descrito es un hallazgo dentro de una consulta clínica de control que la paciente asignó para la confección de lentes para corregir su agudeza visual, encontrándose una patología poco frecuente en nuestro medio.

Conclusión

Para toda presencia de un déficit visual, sea unilateral o bilateral, de manera progresiva de forma central, sin ningún síntoma acompañante,

hay que tener presente afectación cercana a la mácula y es necesario realizar una fundoscopia directa más un estudio angiográfico para delimitar la lesión.

Si esa lesión se encuentra en la coroides, se debe determinar su etiología sea vascular o tumoral para conocer el tratamiento adecuado que garantice las expectativas visuales al paciente.

A la paciente del caso, solamente se la observó para ver el comportamiento del hemangioma coroideo, ya que se le propuso si éste crece con el tiempo, se debería someter a radioterapia directa o incluso a la inyección intravítrea con avastin, hasta llegar a la enucleación si la masa crece considerablemente afectando la visión.

Referencias bibliográficas

1. Argento, Carlos. Oftalmología General Introducción para especialidad. Pag. 485. Editorial Corpus. Año 2002.
2. Augsburger JJ, Schneider S. Placa Radioactiva para Melanomas Coroideos y Ciliocoroideos con Extensión Extraocular Limitada, año 2004 http://www2.scielo.org.ve/scielo.php?script=sci_arttext&pid=S0484-80392004000300007&lng=es&nrm=iso.
3. Binda, María. Melanoma de coroides. http://www.rard.org.ar/numeros/2005_1/03binda/binda.pdf, año 2005. Revisado Julio 2009.
4. Cabrera, Marrero. Hemangioma coroideo circunscrito: tratamiento combinado terapia fotodinámica - Bevacizumab intravítreo; <http://www.oftalmo.com/sco/revista-19/19sco18.htm>, año 2008.
5. Cardesa Salzmán. Melanoma uveal <http://www.ub.es/oftalmo/clases/lec15/melano.htm>, año 1997. Revisado Agosto 2009.
6. Dihmar and Holz. Fluorescence Angiography in Ophthalmology: Intraocular Tumors. Pág. 211. Editorial Springer. Año 2007.
7. Duanes. Ophthalmology. Malignant Tumors. Edición 2007.
8. Ehlers, Justin. The Wills Eye Manual: Office and Emergency room Diagnosis and treatment of Eye disease: Retina. 5^{ta} Edición, Editorial Lippincott. Año 2008.

9. Encinas, Martín José. Hemangioma coroideo; <http://www.tumoresintraoculares.org/hemangioma-de-coroides/>
10. Encinas, Martín José. Tumores Intraoculares, <http://www.tumoresintraoculares.org/pagina39.htm>. Revisado Agosto 2009.
11. Ferry AP. Lesions mistaken for malignant melanoma of the posterior uvea: a clinicopathologic analysis of 100 cases with ophthalmoscopically visible lesions. Arch Ophthalmology 1964; 72: 463-9.
12. Gonzales, García MD. Melanoma Coroideo y su tratamiento, http://www.nexusediciones.com/pdf/ao2007_3/oft-3-2007-004.pdf. año 2007
13. Hospital Italiano. Oncología Ocular, http://www2.hospitalitaliano.org.ar/oftalmo/index.php?option=com_content&task=blogcategory&id=71&Itemid=118, año 2009.
14. Instituto Nacional de Cancer. Clasificación e información de estadios. <http://www.cancer.gov/espanol/pdq/tratamiento/melanomaintraocular/HealthProfessional/page4/print>, año 2009.
15. Kanski, Jack. Oftalmología de Kanski: Tumores Intraoculares. Pág. 330. 5ta Edición, Editorial Elsevier. Año 2005.
16. Kertes, Peter; Johnson, Mark. Evidence-Based Eye Care: Choroidal Melanoma. Primera Edición, año 2007.
17. Lara Huerta, Silvia Fanny; Prado Serrano, Ariel; Benitez Nava, Antonieta. Melanoma maligno de coroides. Estudio clínico patológico, perspectivas diagnósticas y controversias en su tratamiento, <http://bases.bireme.br/cgi-bin/wxislind.exe/iah/online/?IsisScript=iah/iah.xis&src=google&base=LILACS&lang=p&nextAction=lnk&exprSearch=188194&indexSearch=ID> año 1995, revisado Agosto 2009.
18. Mafee MF, Peyman GA, Peace JH, Cohen SB, Mitchell, MN. MRI in the evaluation and differentiation of uveal melanoma. Ophthalmology 1987; 94: 341-8.
19. Parahan – Langston Deborah. Manual of Ocular Diagnosis and Therapy, Octava Edición.
20. Pelayes DE. Coroidectomía en melanocitoma coroideo – Características clínicas e histopatológicas. <http://www.oftalmo.com/seo/archivos/maquetas/8/5A5B5728-62DE-DCA9-5B92-00001EED1A18/articulo.pdf>, año 2006.
21. Ramos Pascual, Francisco. Pérdida de visión por tumoración coroidea bilateral, <http://www.patologia.es/volumen36/vol36-num4/pdf%20patologia%2036-4/36-04-13.pdf>, Año 2003, revisado Junio 2009.
22. Shields J, Augsburger J, Brown G, Stephens R. The differential diagnosis of posterior uveal melanoma. Ophthalmology 1980; 87: 518-22.
23. Tasman, William. The Wills Eye Hospital Atlas of Clinical Ophthalmology: Tumors of Uvea Tract. 2da Edición, Editorial Lipiccot. Año 2001.
24. Vaughans, Asbury. General Ophthalmology. 17 Edición, Editorial Mc Graw Hill. 2007.
25. Zambrano Santander. Melanoma gigante de coroides. Presentación de un caso clínico. <http://www.medigraphic.com/pdfs/revmexoft/rmo-2007/rmo075j.pdf>, año 2007. Revisado Abril 2009

Dr. Alberto Gil Gutiérrez
Teléfono: 593-04-690138; 097282453
Correo electrónico: tentuko@hotmail.com
Fecha de presentación: 05 de agosto de 2010
Fecha de publicación: 25 de noviembre de 2010
Traducido por: Estudiantes de la Carrera de Lengua Inglesa, Mención Traducción, Facultad de Artes y Humanidades. Responsable: Srta. María Agustina Cedeño.



UNIVERSIDAD CATÓLICA
DE SANTIAGO DE GUAYAQUIL