

Reporte de caso clínico: enfermedad por arañazo de gato en paciente pediátrico

Clinic Case Report: cat-scratch disease in a paediatric patient

Relato de Caso: A doença de arranhadura do gato em pacientes pediátricos

Hugo Cedeño Cevallos¹, María Sánchez Dávila¹, Isabel Salcedo Velarde¹, Cristian Mena Cedeño¹, Carolina Duarte Martínez²

¹ Hospital Roberto Gilbert Elizalde, Guayaquil, Ecuador

² Universidad Católica de Santiago de Guayaquil, Guayaquil, Ecuador

RESUMEN

El diagnóstico diferencial de adenitis localizada más fiebre persistente en niños incluye a la enfermedad por arañazo de gato, zoonosis producida por bacterias del género bartonella y que, como indica su nombre, se transmite mediante el contacto principalmente con felinos. El objetivo de este artículo es tener una actualización acerca de las características clínicas de esta enfermedad y mejorar su detección por parte de la comunidad médica. Se presenta el caso de un niño de siete años que debutó con síntomas gripales inespecíficos y posteriormente presentó adenopatías inguinales dolorosas con fiebre refractaria a antipiréticos haciendo necesaria su hospitalización para iniciar estudios. Se llegó al diagnóstico definitivo mediante estudio inmunológico e histopatológico. Ofrecemos una revisión de la literatura y criterios diagnósticos para esta enfermedad, resaltando la importancia de realizar un correcto examen físico en búsqueda de lesiones cutáneas sugestivas de contacto con animales ante la sospecha clínica, con el fin de diagnosticar de manera más efectiva esta enfermedad que, aunque poco frecuente, puede cursar con complicaciones importantes.

Palabras clave: Zoonosis. Enfermedad por Arañazo de Gato. Bartonella. Linfadenitis. Pediatría.

ABSTRACT

The differential diagnose of localized adenitis asides from persisting fever in children includes the cat-scratch disease, a zoonotic disease produced by the bacteria of the Bartonella type that as pointed out by its name it is transmitted through direct contact with felines. The objective of this article is to have and update on the clinic characteristic of this disease and to improve its diagnosis by the medical community. We present the case of a 7-year-old boy that started with unspecific flu-like symptoms and subsequently presented painful inguinal lymphadenopathy with a fever impervious to antipyretics that required hospitalization to conduct studies. A definite diagnosis was reached through an immunological and histopathological study. We provide a revision of the literature a diagnostic criteria for this disease, emphasizing on the importance of a correct physical examination to look for skin lesions that suggest contact with animals, in views of the clinic suspicion, in order to diagnose more effectively this disease that, though rare, could result in important complications.

Keywords: Zoonosis. Cat-scratch disease. Bartonella. Lymphadenitis. Paediatrics.

RESUMO

O diagnóstico diferencial da adenite localizada mais febre persistente em crianças, inclui a doença da arranhadura do gato, zoonose causada por bactérias do gênero Bartonella e como o próprio nome sugere, é transmitida principalmente através do contato com gatos. O objetivo deste artigo é ter uma atualização sobre as características clínicas da doença e melhorar a sua detecção pela comunidade médica. O caso de um menino de sete anos que apresentou sintomas gripais inespecíficos e posteriormente apresentou linfadenopatia inguinal dolorosa com febre refratária aos antipiréticos necessitando de hospitalização para iniciar estudos. Chegou-se a um diagnóstico final pelo estudo imunológico e histopatológico. Oferecemos uma revisão da literatura e dos critérios diagnósticos para a doença, destacando a importância do exame físico adequado em busca de lesões cutâneas sugestivas de contato com animais frente a suspeita clínica, a fim de diagnosticar de forma mais eficaz esta doença, embora rara, pode apresentar-se com sérias complicações.

Palavras-chave: Zoonoses. Doença da Arranhadura do gato. Bartonella. Linfadenite. Pediatría.

Introducción

La enfermedad por arañazo de gato (EAG) es una infección bacteriana generalmente benigna y autolimitada, producida por la *Bartonella henselae*.^{1,2} La transmisión ocurre con mayor frecuencia por arañazo o mordedura de gatos.³ La bacteria se aloja además, en la pulga asegurando así la transmisión horizontal de la enfermedad entre los vectores.⁴

Se manifiesta comúnmente como linfadenopatía regional crónica próxima al sitio de inoculación en el 80 % de los casos e inicia como una lesión vesicular, progresiva, eritematosa y no pruriginosa.^{3,5} Se acompaña de varios signos y síntomas, entre ellos: fiebre de origen desconocido, cefalea, mialgias, alteraciones neurológicas, esplenomegalia, trombocitopenia, retinitis y lesiones dermatológicas.

La forma atípica más frecuente de presentación es el síndrome oculoglandular de Parinaud (POS). El 75 % a 80 % de pacientes que la padecen son niños o adolescentes y la enfermedad se presenta de manera equitativa tanto en hombres como mujeres.^{6,7} La EAG debe ser considerada como diagnóstico diferencial de linfadenopatía crónica y/o fiebre de origen desconocido en cualquier grupo etario.⁸ El diagnóstico de la EAG se basa en la clínica del paciente, el contacto previo con un animal doméstico, la detección Ig anti *Bartonella henselae* y el estudio histológico del ganglio afecto.^{9,10,11}

A continuación se presenta un caso clínico de EAG que debutó con síntomas gripales, fiebre persistente y linfadenopatía inguinal dolorosa, cuyo diagnóstico se realizó durante la internación hospitalaria mediante el estudio histopatológico del ganglio afecto y detección de anticuerpos para *Bartonella henselae*.

Caso clínico

Paciente masculino de siete años de edad, de nacionalidad ecuatoriana y raza mestiza, originario de la zona urbana de la ciudad de Guayaquil, que fue llevado al servicio de emergencias del hospital Roberto Gilbert Elizalde por presentar sintomatología caracterizada por faringitis, mialgias y picos febriles persistentes de hasta 39°C.

Se inició manejo ambulatorio con paracetamol hasta que la fiebre y los síntomas cedieron; motivo por el cual fue dado de alta. Luego de su egreso el alza térmica reapareció llegando a los 40°C, refractaria al tratamiento antipirético administrado en su domicilio.

La madre refirió que 7 días después aparece una masa en el muslo derecho, dolorosa a la palpación, por lo que regresó a la misma emergencia, y se hospitalizó al paciente para su estudio. Ambos padres eran sanos y no reportaron comorbilidades o antecedentes personales relevantes en el niño. Al examen físico, presentó signos vitales normales, peso de 22.5 kg y talla de 123.5 cm, ambas correspondientes al percentil 50 para su edad.

En el examen general no se encontraron anomalías salvo la presencia de múltiples masas palpables en la parte anterointerna superior del muslo derecho, cuyo tamaño variaba entre 1 y 5 cm. de diámetro aproximadamente, de consistencia cauchosa superficie lisa, móviles y que provocaban dolor de leve intensidad alterando la funcionalidad.

El tórax era simétrico, y la auscultación de ruidos respiratorios y cardíacos fue normal. El abdomen no presentó alteraciones visibles, a la palpación se encontró blando, depresible, no doloroso, sin masas ni megalias y con ruidos hidroaéreos audibles. En extremidades se observaron múltiples cicatrices de pequeño tamaño atribuidas a arañazos y mordidas de gatos domésticos.

Los exámenes de ingreso reportaron leucitosis de 20000 células/ml, neutrófilos de 55,5 %, linfocitos 33,9 %, PCR 2,7 mg/dl; sugerentes de proceso infeccioso por lo que se inició tratamiento con paracetamol vía oral (VO) cada 6 horas y oxacilina de 200mg vía intravenosa (VI) cada 6 horas.

Se realizó ultrasonido a nivel del muslo derecho en el que se informó una masa ubicada en el tercio superior correspondiente a ganglio linfático aumentado de tamaño (3.2 x 1.4), de bordes regulares, con anatomía hilar conservada e hiperflujo vascular, acompañada de ganglios satélites de menor tamaño, y sin imagen de colecciones o abscesos, concluyendo la presencia de una adenitis (figura 1).

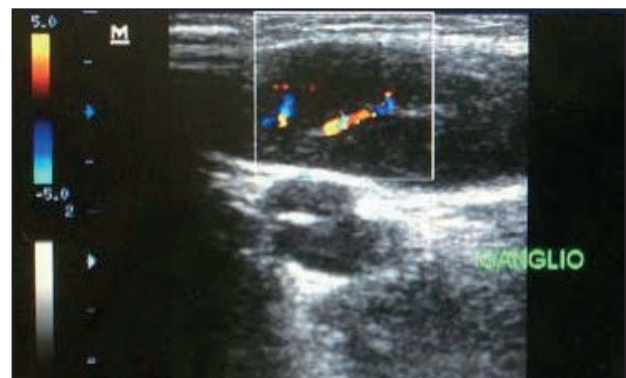


Figura 1. Ultrasonido a nivel del muslo derecho en la que se reportó una masa ubicada en el tercio superior compatible con adenitis.

Debido a los antecedentes de contacto con gatos y la presentación clínica se sospechó enfermedad por arañazo de gato, por lo que se ordenó prueba de anticuerpos en sangre para *Bartonella henselae* y para *Bartonella quintana*. Se añadió además perfil TORCH que resultó negativo en su totalidad. Los anticuerpos para *B. henselae* resultaron positivos. Adicionalmente se ordenó ecocardiograma sin hallazgos relevantes.

Se inició tratamiento con claritromicina de 15mg/Kg VI dividido en dos dosis diarias, al cuarto día presentó picos febriles asociados a flebitis por lo que se suspende VI y se inicia tratamiento por vía oral con la misma dosificación. Simultáneamente se ordenó biopsia del ganglio afecto para estudio histopatológico que reportó linfadenitis granulomatosa necrotizante altamente sugestiva de enfermedad por arañazo de gato, y de manera complementaria se aplicó tinción de Ziehl-Neelsen, que resultó negativa (figura 2).

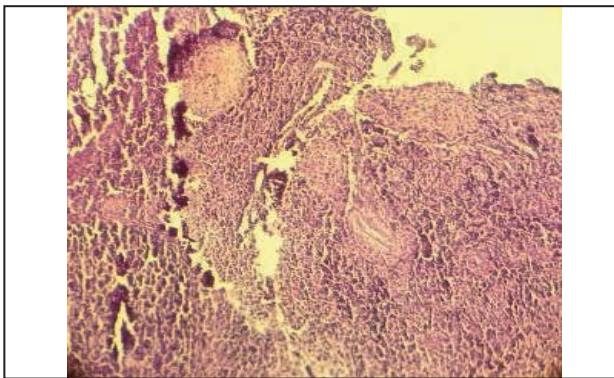


Figura 2. Estudio histopatológico de ganglio. Presenta distorsión de la arquitectura, granulomas de tipo epitelioides con necrosis central, folículos linfoides dispersos e importante inflamación crónica plasmocitaria y leucocitos polimórficos, además de capilares proliferados.

Se realizó biometría de control a los 17 días de hospitalización en la que se observó leucocitos de 14.280 cél/ml, neutrófilos de 8.23 % y linfocitos de 28.60 % además se pide frotis de sangre periférica que reporta linfocitos de 15000; dos días después el paciente concluyó su tratamiento antibiótico, se encontraba afebril, con remisión total del proceso inflamatorio ganglionar, por lo que se decidió su egreso hospitalario.

Discusión

La enfermedad por arañazo de gato es una entidad clínica no contagiosa que muy frecuentemente pasa inadvertida ante los médicos. Se reconoce que el agente causal es *Bartonella henselae* (antes *Rochalimaea henselae*), bacilo gramnegativo pleomorfo, aeróbico, oxidasa negativo que

se puede visualizar con la tinción argéntica de Warthin-Starry; causante también de angiomatosis bacilar, endocarditis y peliosis hepática.^{2,3} La transmisión ocurre con mayor frecuencia por arañazo o mordedura de gatos, por ser el principal reservorio natural de este organismo, en su mayoría cachorros (78 %);² como en el presente caso, es de suma importancia la inspección física minuciosa para detectar lesiones que nos pueden sugerir contacto con felinos cuya sospecha se ha pasado por alto en el desarrollo de la anamnesis.

Además existen otras subespecies de *Bartonella* que pueden provocar EAG tales como *B. quintana*, *B. clarridgeiae*, *B. koehlerae* y *B. bovis*; siendo la *B. quintana* la segunda en frecuencia por lo que en el examen de laboratorio se realizó para ambas especies.^{2,4} Se diagnostica comúnmente en los niños al ser este grupo etario más asiduo a manipular animales y olvidar normas higiénicas; aunque en los adultos también pueden presentarla.¹

La EAG debe incluirse como diagnóstico diferencial de linfadenopatía crónica generalmente unilateral y/o fiebre de origen desconocido en cualquier paciente de cualquier edad.⁹ Esta enfermedad causa adenitis local en 85 a 90 por ciento de pacientes, generalmente autolimitada.⁴ En el caso de la mascota la mejor medida es la prevención, incluyendo el control de pulgas, aseo y evitar que pasen tiempo fuera de la casa; también se ha propuesto el uso de doxiciclina cada 12 horas por 21 días VO a los felinos contagiados.⁹

La EAG tiene muchas formas de presentación clínica, lo más típico es de curso subagudo, linfadenopatía regional crónica que se desarrolla dos semanas después de ser arañado o mordido por un gato portador.⁸ En el 80 % de los casos la adenitis se desarrolla próxima al sitio de la inoculación, como en este paciente. Inicia como una lesión vesicular, progresiva, eritematosa y no pruriginosa.³ Después de 7 a 12 días se desarrolla una pápula que evoluciona a pústula en el sitio de inoculación.¹⁰ Las manifestaciones atípicas se presentan del 5 % al 15 % de humanos con enfermedad por arañazo de gato estas incluyen: síndrome oculoglandular de Parinaud, encefalitis, endocarditis, anemia hemolítica, hepatoesplenomegalia, glomerulonefritis, neumonía y osteomielitis.^{7,14}

Se ha descrito un amplio espectro de lesiones en todos los órganos: neurológicas, gastrointestinales, y manifestaciones hematológicas, mononucleosis pseudoinfecciosa, enfermedades pseudomalignas (histiocitosis, rhabdomyosarcoma, linfoma esplénico), endocrinas y fiebre de origen desconocido.^{2,4}

Las lesiones vasculares proliferativas de tipo angiomas bacilar o peliosis bacilar en pacientes inmunocomprometidos se encuentran en nódulos linfáticos, hígado y piel.⁷

El diagnóstico de la EAG se basa en la clínica del paciente, el contacto previo con un animal doméstico y el resultado del examen histopatológico; en este examen el ganglio afecto muestra formaciones granulomatosas de centro necrótico con progresión a supuración, característico de la *Bartonella henselae*; que puede confundirse con granulomas de origen tuberculoso; por lo que en este caso se realizó tinción de Ziehl-Neelsen para descartar diagnósticos diferenciales.^{10,11}

Se confirma mediante pruebas serológicas, principalmente inmunofluorescencia, donde un título de anticuerpos IgG anti- *Bartonella henselae* de más de 1:64 es considerado positivo para infección cuando los pacientes son examinados al menos 2 o 3 semanas después de la inoculación.^{10,12,13} La reacción en cadena de polimerasa (PCR) es útil para la detección del ADN bacteriano.^{14,15} En la Tabla 1 se sugieren los principales criterios a tener en cuenta para el diagnóstico oportuno de la enfermedad por arañazo de gato.

Tabla 1. Criterios a tener en cuenta en el diagnóstico de la enfermedad por arañazo de gato^{2,5}

1. Contacto frecuente con gatos, aun cuando el sitio de inoculación no sea visible.
2. Linfadenopatías supurativas en que se haya descartado otras etiologías: tuberculosis y otras micobacterias, hongos, enfermedad linfoproliferativa maligna (linfoma), etc.
3. Aspirado ganglionar con tinción argéntica de Warthin-Starry positiva, con presencia de bacilos pleomórficos e histopatología compatible con *Bartonella henselae*. Serología positiva para *B. henselae* ($\geq 1/64$).

La EAG puede resolverse espontáneamente durante dos a tres meses, pero también puede persistir hasta un año.¹¹ Las causas más comunes para la extensión de la estancia hospitalaria en EAG son el retraso en el diagnóstico o que el huésped sea inmunodeficiente.⁹ El tratamiento en pacientes inmunocompetentes es de soporte, mientras que en el caso de pacientes inmunocomprometidos el tratamiento de elección son los macrólidos (azitromicina, eritromicina, claritromicina) como monoterapia o en combinación con doxiciclina o ciprofloxacina, la terapia tiene una duración desde dos semanas a seis meses y hasta un año en los pacientes severamente afectados.⁷

Conclusión

Se resalta la importancia del conocimiento de enfermedades infecciosas y sus vectores para tener una lista de diagnósticos presuntivos al realizar

preguntas durante la anamnesis y ordenar exámenes pertinentes. Sospechar de EAG en linfadenopatía crónica generalmente unilateral y/o fiebre de origen desconocido en cualquier paciente de cualquier edad, pero principalmente en niños; ya que es una enfermedad que si existe en la zona urbana del Ecuador.

Aunque la EAG es autolimitada en la mayoría de los casos, se debe recordar que puede complicarse y que es altamente prevenible con el manejo adecuado de las mascotas domésticas con especial énfasis en los gatos y es allí donde se encuentra la importancia de diagnosticarla e informar para que se tomen las medidas adecuadas. El tratamiento con macrólidos ha demostrado ser eficiente ya que la bacteria que reside en el Ecuador parece ser todavía sensible a este medicamento.

Referencias bibliográficas

1. Jacomo V, Kelly PJ, Raoult D. Natural History of Bartonella Infections (an Exception to Koch's Postulate). *Clin Diagn Lab Immunol.* 2002 Jan 1; 9(1):8-18.
2. Santarcángelo S, Sosa R, Dondoglio P, Valle LE, Navacchia D. Enfermedad por arañazo de gato como causa de fiebre de origen desconocido. *Revista chilena de Infectología.* 2013 Aug; 30(4):441-5.
3. Rodríguez CM, Giachetto LG, Cuneo EA, B G, CM del, Shimchack R M, et al. Enfermedad por arañazo de gato con compromiso óseo: Una forma atípica de presentación clínica. *Revista chilena de Infectología.* 2009 Aug; 26(4):363-9.
4. Klotz SA, Ianas V, Elliott SP. Cat-scratch Disease. *Am Fam Physician.* 2011 Jan 15; 83(2):152-5.
5. Guardado Morado, MA. Enfermedad por arañazo de gato: Presentación de un caso. *Rev Esc Med Dr J Sierra.* 2009; 23(1):9-11.
6. Zangwill KM. Cat scratch disease and other Bartonella infections. *Adv Exp Med Biol.* 2013;764:159-66.
7. Rostad CA, McElroy AK, Hilinski JA, Thompson MP, Drew CP, Denison AM, et al. Bartonella henselae-mediated disease in solid organ transplant recipients: two pediatric cases and a literature review. *Transpl Infect Dis.* 2012 Oct; 14(5):E71-81.
8. Mancino P, Ucciferri C, Falasca K, Racciatti D, Di Girolamo A, Vecchiet J, et al. Inguinal lymphadenopathy due to Bartonella henselae. *Infez Med.* 2008 Jun; 16(2):91-3.
9. Reynolds MG, Holman RC, Curns AT, O'Reilly M, McQuiston JH, Steiner CA. Epidemiology of cat-scratch disease hospitalizations among children in the United States. *Pediatr Infect Dis J.* 2005 Aug; 24(8):700-4.
10. Chomel BB, Boulouis HJ, Breitschwerdt EB. Cat scratch disease and other zoonotic Bartonella infections. *J Am Vet Med Assoc.* 2004 Apr 15; 224(8):1270-9.
11. De Ruiter CJ, Ganley TJ, Dormans JP, Meyer JS, Finn LS. Inguinal swelling in a 5-year-old girl. *Clin Orthop Relat Res.* 1998 May; (350):268-70, 273-5.
12. Vega López CA, Ariza Andraca R. Bartonellosis: espectro clínico actual de un viejo patógeno. *Medicina Interna de México.* 2008; 24(3):217-23.
13. Kaiser PO, Riess T, O'Rourke F, Linke D, Kempf VAJ. Bartonella spp.: throwing light on uncommon human infections. *Int J Med Microbiol.* 2011 Jan; 301(1):7-15.
14. Álvarez Lam I, Ponce Bittar J, Silva R. Enfermedad por arañazo de gato: Presentación de un caso. *Revista Cubana de Pediatría.* 2003 Dec; 75(4).
15. Miyatake C, Asano T, Mishina-Ikegami K, Takeuchi H, Koizumi S, Hatori T, et al. Cat scratch disease confirmed by immunological and polymerase-chain-reaction-based diagnosis using serum. *Pediatr Int.* 2010 Apr; 52(2):e98-e100.