

Postępowanie diagnostyczno-terapeutyczne u chorych na raka odbytnicy w ramach Rectal Cancer Unit Ustalenia z VI Konferencji Naukowo-Szkoleniowej „Rak odbytnicy” w Bydgoszczy (4–5 listopada 2016 r.)

Michał Jankowski¹, Krzysztof Bujko², Lucjan Wyrwicz³, Wojciech M. Wysocki⁴,
Manuela Las-Jankowska¹, Wojciech Zegarski¹

W dniach 4–5 listopada po raz szósty odbyła się w Bydgoszczy Konferencja Naukowa „Rak odbytnicy”. Organizatorem była ponownie Katedra Chirurgii Onkologicznej Collegium Medicum Uniwersytetu Mikołaja Kopernika z siedzibą w Centrum Onkologii w Bydgoszczy. Spotkanie odbywało się pod patronatem Polskiego Towarzystwa Chirurgii Onkologicznej.

Tak jak w przeszłości, spotkanie było poświęcone w całości diagnostyce oraz leczeniu chorych na raka odbytnicy i zgromadziło liczne grono słuchaczy z całej Polski.

Leczenie małoinwazyjne

Zabiegi laparoskopowe odgrywają coraz większą rolę w leczeniu chorych na raka odbytnicy. Problematykę związaną z takim leczeniem przedstawiono obszernie na wykładach.

Zabiegi laparoskopowe są wykonywane w Polsce od 1991 roku. Rozwój tej metody początkowo był skoncentrowany wokół aktywności członków Sekcji Chirurgii Endoskopowej, a następnie Sekcji Videochirurgii Towarzystwa Chirurgów Polskich. Obecnie metody laparoskopowe na trwałe weszły do praktyki leczenia chirurgicznego w Polsce. Poprawa dostępu do nowoczesnego sprzętu laparoskopowego oraz kształcenie personelu doprowadziły do poszerzenia zakresu wykonywanych zabiegów. W ostatnich latach coraz częściej wykonywane są radykalne zabiegi onkologiczne, do czego przyczynia się rozwój szkolenia chirurgicznego w Polsce, prowadzony także w Katedrze Chirurgii Onkologicznej w Bydgoszczy.

W kontekście leczenia pacjentów chorych na raka odbytnicy zabiegi laparoskopowe mają uznaną rolę już od kilkunastu lat, tj. od czasu opublikowania wyników badań klinicznych COLOR, COSTSG oraz CLASICC. Dostęp laparoskopowy sprzyja zmniejszeniu utraty krwi w trakcie zabiegu, szybszemu powrotowi motoryki jelit oraz zmniejszeniu bólu w okresie okołoperacyjnym, co całościowo przekłada się na skrócenie pobytu pacjenta w szpitalu.

Wyniki badania COLOR II, publikowane w 2013 i 2015 roku, idą jeszcze dalej [1, 2]. Na podstawie wyników 3-letniej obserwacji 1044 chorych randomizowanych w proporcji 2:1 do zabiegów laparoskopowych i klasycznych w przypadku raka odbytnicy zlokalizowanego do 15 cm od brzoju odbytu stwierdzono podobne przeżycia całkowite i wolne od objawów choroby w obu grupach (zabiegi laparoskopowe: 74,8%, klasyczne: 70,8%). Autorzy opisują jednak lepsze 3-letnie przeżycia wolne od choroby u chorych w III stopniu zaawansowania w grupie operowanej laparoskopowo (64,9% wobec 52,0%), co wiąże z wpływem mniejszego urazu okołoperacyjnego. Zwracają również uwagę na fakt wykluczania z badania chorych z guzami cT4 lub cT3 i naciekiem nowotworowym sięgającym do 2 mm od powięzi mezorektalnej. W podsumowaniu stwierdzają, że zabiegi laparoskopowe są bezpieczną i skuteczną metodą leczenia u chorych na raka odbytnicy bez nacieku na okoliczne tkanki. Podobne wyniki zostały opisane w badaniu COREAN [3, 4]. Należy jednak podkreślić, iż w badaniach tych ośrodki prowadzące leczenie z założenia uznawały metody

¹Katedra Chirurgii Onkologicznej CM UMK w Bydgoszczy

²Zakład Radioterapii I, Centrum Onkologii — Instytut im. Marii Skłodowskiej-Curie w Warszawie

³Samodzielna Pracownia Bioinformatyki i Biostatystyki, Klinika Gastroenterologii Onkologicznej, Centrum Onkologii — Instytut im. Marii Skłodowskiej-Curie w Warszawie

⁴Klinika Chirurgii Onkologicznej, Centrum Onkologii — Instytut im. Marii Skłodowskiej-Curie, Oddział w Krakowie

laparoskopowe za bardziej preferowane, a w przypadku badania COLOR II zapewniono kontrolę jakości operacji wyłącznie w ramieniu z leczeniem laparoskopowym. Całościowo można jednak uznać, iż metody laparoskopowe wykonywane przez doświadczony zespół mogą być uznane za równorzędne z metodami klasycznymi u chorych na raka odbytnicy ograniczonym do mezorektum, bez istotnego zagrożenia marginesu resekcji.

Rectal Cancer Unit

Podczas Konferencji tradycyjnie odbyła się sesja Rectal Cancer Unit, poświęcona zaleceniom diagnostyczno-terapeutycznym u chorych na raka odbytnicy oraz praktycznym aspektem procesu decyzyjnego u tzw. pacjentów trudnych.

Indywidualizacja leczenia i nowe wytyczne dotyczące leczenia systemowego

Podstawą współczesnego postępowania leczenia jest jego indywidualizacja, przede wszystkim na podstawie zaawansowania choroby w chwili diagnozy. Uwzględniając inne cechy kliniczne, np. lokalizacja guza względem odbytu, naciekanie naczyń zlokalizowanych poza ścianą odbytnicy (EMVI — *extramural venous invasion*), stosunek nacieku do powięzi mezorektalnej (MRF — *mesorectal fascia*), zalecenia ESMO podzieliły chorych na 4 grupy prognostyczne (tab. I) [5].

Ten podział był podstawą do omówienia współczesnych aspektów i kierunków zmian w postępowaniu z chorymi na raka odbytnicy.

W przypadku raków odbytnicy o bardzo dobrym i dobrym rokowaniu możliwe jest zastosowanie klasycznego zabiegu resekcyjnego lub miejscowego wycięcia (najlepiej za pomocą metody TEM — *transanal endoscopic microsurgery*)

bez radiochemioterapii lub z radiochemioterapią przedoperacyjną. Miejscowe wycięcie powinno być stosowane tylko w przypadku możliwości skutecznego nadzoru pooperacyjnego, a w razie nawrotu powinien być przeprowadzony „ratujący” klasyczny zabieg resekcyjny. Radiochemioterapia radykalna powinna być zastosowana jedynie wtedy, gdy ryzyko operacyjne jest zbyt duże lub w przypadku braku zgody chorego na leczenie operacyjne [5].

W przypadku braku całkowitej odpowiedzi po radiochemioterapii powinien być wykonany zabieg resekcyjny. Na uwagę zwraca fakt, że po takim zabiegu część zmian o wyglądzie zmiany nowotworowej może w ocenie patologicznej okazać się gruczolakami [6].

Odpowiedź patologiczna na leczenie przedoperacyjne była oceniana w polskim badaniu wieloośrodkowym, polegającym na zastosowaniu radioterapii przedoperacyjnej, a następnie miejscowym wycięciu raka odbytnicy. Stwierdzono różną częstość odpowiedzi w zależności od zaawansowania pierwotnego guza. Kompletną odpowiedź stwierdzono u 52% chorych z zaawansowaniem cT1 oraz u 41% cT2. Zwraca uwagę fakt, że w przypadku stwierdzenia klinicznej całkowitej odpowiedzi, u ok. 1/3 chorych znaleziono komórki raka w preparacie pooperacyjnym [7].

W grupie chorych o średnim ryzyku powinno być zastosowane napromienianie przedoperacyjne. W myśl zaleceń ESMO stosowane powinny być 2 opcje leczenia przedoperacyjnego: radiochemioterapia lub radioterapia 5 × 5 Gy z zabiegiem po 5–7 dniach od ukończenia napromieniania. W badaniach potwierdzono podobną skuteczność obu metod, uzyskując zbliżone wyniki onkologiczne leczenia. Mniejsze ostre odczyny popromienne, niższe koszty i wygoda przemawiają za stosowaniem krótkiego programu radioterapii [8, 9].

Tabela I. Opcje terapeutyczne chorych na raka odbytnicy wg podziału na grupy rokownicze

Grupa rokownicza	Cechy	Opcje terapeutyczne
Bardzo dobra	cT1 sm1 (2?), N0	TEM, konwersja do resekcji TME jeśli: sm ≥ 2, high grade, V1 ew. CRT postop. przy obciążeniach internistycznych
Dobra	cT1–2 cT3a*N0, środkowa lub wysoka odbytnica, MRF/–/, EMVI/–/ cT3aN1 wysoka odbytnica, MRF/–/, EMVI/–/	Resekcja (TME); w przypadku CRM/+/–, N2: postop. CRT lub CT; CRT z obserwacją po leczeniu bez chirurgii, jeżeli cCR (jest to postępowanie uważane przez większość badaczy za eksperymentalne) u chorych z guzem cT2N0 wielkości do 3–4 cm i z dużym ryzykiem operacyjnym, możliwe jest zastosowanie radioterapii przedoperacyjnej i TEM
Średnia	Duży cT2 i bardzo nisko umiejscowiony guz cT3b–d, MRF/–/ cN1–2, EMVI/+/–/ niektóre łatwe do resekcji cT4aN0	Preop. RT (5 × 5 Gy) lub CRT, a następnie resekcja (TME) CRT z obserwacją po leczeniu bez chirurgii, jeżeli cCR (jest to postępowanie uważane za większość badaczy za eksperymentalne)
Zaawansowane	cT3, MRF/+/–/ cT4a–b zajęte węzły chłonne boczne miednicy	Preop. CRT, a następnie resekcja (TME, resekcje rozszerzone) 5 × 5 Gy i resekcja odroczone w czasie u chorych starszych lub nietolerujących CRT

*Klasyfikacja TNM wersja 5 przydatna do kwalifikacji chorych do radioterapii przedoperacyjnej: T3a — nacieki mezorektum do 1 mm głębokości; T3b — do 5 mm; T3c — > 5–10 mm; T3d — > 10 mm; TEM (*transanal endoscopic microsurgery*) — rektoskopia operacyjna; TME (*total mesorectal excision*) — całkowite wycięcie mezorektum; V1 — nacieki w naczyniach; MRF (*mesorectal fascia*) — zajęcie powięzi mezorektalnej; EMVI (*extramural venous invasion*) — naciekanie naczyń zlokalizowanych poza ścianą odbytnicy; RT — radioterapia; CRT — radiochemioterapia; cCR (*clinical complete response*) — całkowita odpowiedź kliniczna

Grupa chorych o dużym ryzyku powinna mieć stosowane agresywne skojarzone leczenie przedoperacyjne z odroczeniem zabiegu operacyjnego w celu uzyskania efektu *downstaging*. Klasyczna radiochemioterapia (28 frakcji, 50,4 Gy, 5-Fu lub kapecytabina) może być zastępowana przez radioterapię 5 × 5 Gy z konsolidującą chemioterapią polegającą na podaniu 3 kursów wg programu DeGramonta w oparciu o wyniki wieloośrodkowego badania prowadzonego w Polsce [10]. Co istotne, ten sposób postępowania zyskał uznanie międzynarodowe i najpewniej w roku 2017 zostanie uznany przez ESMO za opcję postępowania w przypadku pacjentów chorych na raka odbytnicy z zagrożeniem powięzi mezorektalnej.

Dyskutowanym elementem terapii chorych na raka odbytnicy jest chemioterapia pooperacyjna, zwłaszcza w przypadku wcześniejszego leczenia przedoperacyjnego napromienianiem. Zalecenia dotyczące jej zastosowania [11] były formułowane na podstawie wyników leczenia chorych na raka okrężnicy [12]. Opisano w nich brak wpływu na zmniejszenie odsetka nawrotów miejscowych, zmniejszenie odsetka nawrotów uogólnionych, poprawę przeżyć całkowitych oraz największą korzyść u chorych z wysokim ryzykiem nawrotu, tj. w III stopniu zaawansowania [11]. Metaanaliza Petersena, oparta na wynikach 21 randomizowanych badań z lat 1981–2011, w większości bez przedoperacyjnej radioterapii i sprzed 2000 roku, opisuje względną poprawę OS i DFS po zastosowaniu uzupełniającej chemioterapii odpowiednio o 17 i 25% [13].

Późniejsze opracowania, opisujące chorych na raka odbytnicy po leczeniu przedoperacyjnym napromienianiem, nie potwierdziły tych wniosków [14]. W badaniu PROCTOR — SCRIPT oraz w metaanalizach, po zastosowaniu chemioterapii pooperacyjnej opartej na podawaniu 5 FU u chorych w stopniu zaawansowania II lub III (ypTNM), poddanych wcześniej radio- i radiochemioterapii, nie odnotowano jakiegokolwiek poprawy całkowitych przeżyć, przeżyć wolnych od choroby oraz ilości nawrotów [15]. Natomiast wg metaanalizy Bujko istnieje pozytywny wpływ chemioterapii pooperacyjnej na przeżycia u chorych z guzem zlokalizowanym między 10 cm a 15 cm od brzegu odbytu [16], co jest spójne z obserwacjami poczynionymi uprzednio dla raka okrężnicy.

Przedoperacyjna radioterapia 5 × 5 Gy z konsolidującą chemioterapią

Współczesne leczenie przedoperacyjne chorych na raka odbytnicy jest uwarunkowane stopniem zaawansowania w chwili rozpoznania.

Szczególną grupę chorych stanowią pacjenci z cT3 MRF+/ lub cT4, czyli z tzw. „nieresekcyjnym” rakiem odbytnicy, definiowanym jako stan, w przypadku którego nie ma pewności co do wykonania resekcji R0. Rozpoznawany może być na podstawie stwierdzonego nacieku poniżej 1 mm od

powięzi mezorektalnej w badaniu MR, a także w określonych sytuacjach w przypadku dużych guzów o zaawansowaniu cT4 N0/+/. Chorzy z tak zdefiniowanym zaawansowaniem choroby wymagają skojarzonego leczenia przedoperacyjnego w celu uzyskania efektu zmniejszenia guza, co umożliwia resekcję R0.

Postępowanie u tych chorych było tematem wystąpienia opartego na wynikach polskiego badania wieloośrodkowego, zakończonego w 2014 roku, którego wczesne wyniki zostały opublikowane w 2016 roku [10].

W badaniu tym 515 chorych zostało dobranych losowo do 2 grup: grupy badanej otrzymującej 5 × 5 Gy z następowym podawaniem chemioterapii wg schematu FOLFOX4 (3 serie) i zabiegiem operacyjnym po 6–8 tygodniach oraz grupy kontrolnej (klasycznej) opartej na zastosowaniu napromieniania 50,4 Gy przez 5,5 tygodnia (28 × 1,8 Gy), połączonej z podawaniem oksaliplatin z 5-Fu/LV i z zabiegiem operacyjnym po 6–8 tygodniach. Chorzy rekrutowani po 2012 roku nie byli leczeni z udziałem oksaliplatin, co wynikało z faktu, iż w innych badaniach nie wykazano jakiegokolwiek wpływu oksaliplatin podawanej w trakcie radioterapii na wyniki odległe.

Porównanie wyników wykazało w grupie badanej mniejszy odsetek chorych z ostrą toksycznością, a także statystycznie nieistotny trend w kierunku wyższego odsetka wykonanych resekcji R0 (77% dla nowego sposobu leczenia względem 71% dla klasycznej radiochemioterapii; $p = 0,07$). Obecnie średni czas obserwacji wynosi 36 miesięcy. Porównując obie grupy, stwierdzono istotnie statystycznie dłuższe przeżycia całkowite w grupie badanej niż w grupie kontrolnej w przypadku wystąpienia nawrotu choroby miejscowego lub uogólnionego. Nie stwierdzono natomiast różnic w częstości wystąpienia nawrotu miejscowego i uogólnionego w obu grupach. Wśród zalet metody badanej należy wymienić mniejsze koszty, dogodność organizacyjną oraz preferencje chorych. Dodanie oksaliplatin do 5-Fu z folianem wapniowym nie przyniosło poprawy skuteczności leczenia (brak wpływu na odsetek pCR, podobny odsetek CRM+/ w preparacie pooperacyjnym) [17].

Na podstawie wyników badań postawiono wniosek, że przedoperacyjne radioterapia 5 × 5 Gy z konsolidującą chemioterapią (3 kursy wg schematu DeGramonta) powinna być dopuszczona do stosowania obok tradycyjnej jednoczasowej radiochemioterapii u chorych na „nieresekcyjnego” raka odbytnicy. Radioterapia 5 × 5 Gy z konsolidującą chemioterapią jest stosowana rutynowo od kilku miesięcy w Centrum Onkologii w Warszawie (bez stosowania dodatku oksaliplatin). Dotychczas w Centrum Onkologii — Instytucie im. M. Skłodowskiej-Curie leczono w ramach badań klinicznych ok 130 pacjentów. Osobiste doświadczenia zespołu prowadzącego są takie, iż postępowanie to jest bezpieczne oraz wygodniejsze z punktu widzenia zespołu leczącego. Wiąże się to z ponad 5-krotnie krótszym czasem

napromieniania chorych oraz możliwością stosowania wygodnej ambulatoryjnej chemioterapii. Jednocześnie skutki uboczne radioterapii i chemioterapii są rozłożone w czasie i z tego powodu wydają się być mniej uciążliwe dla pacjenta. Dla poparcia tej tezy przytoczyć można fakt, że w ramieniu z terapią eksperymentalną (tj. w grupie ponad 250 pacjentów leczonych w badaniu klinicznym Polish-2) wszyscy pacjenci otrzymali pełną założoną dawkę napromieniania [10].

Schemat postępowania

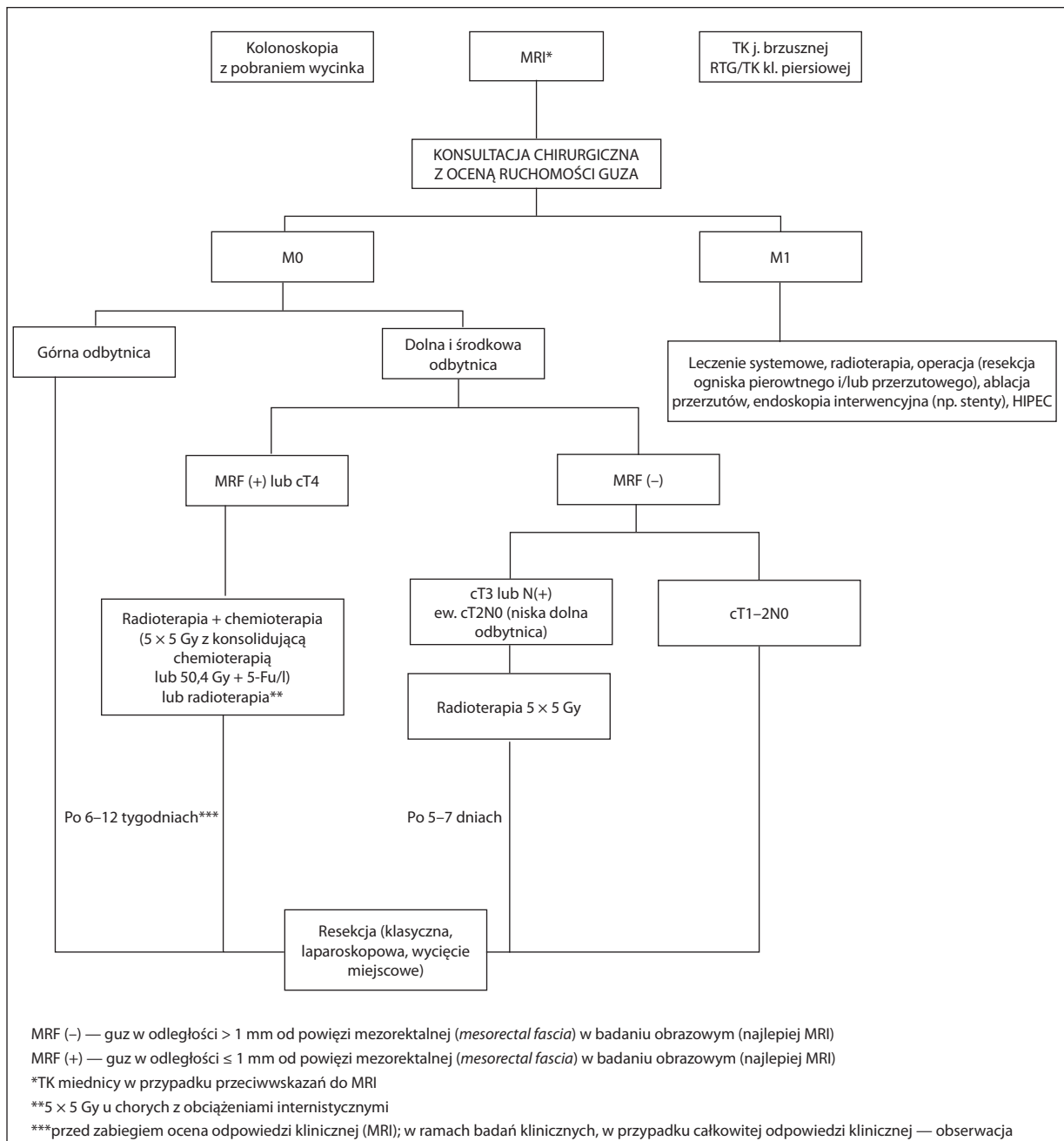
Opisane wnioski stały się podstawą do dyskusji nt. zaleceń diagnostyczno-terapeutycznych. Zaprezentowane sche-

maty postępowania u chorych na raka odbytnicy, uwzględniają wnioski z najnowszych doniesień (ryc. 1, ryc. 2).

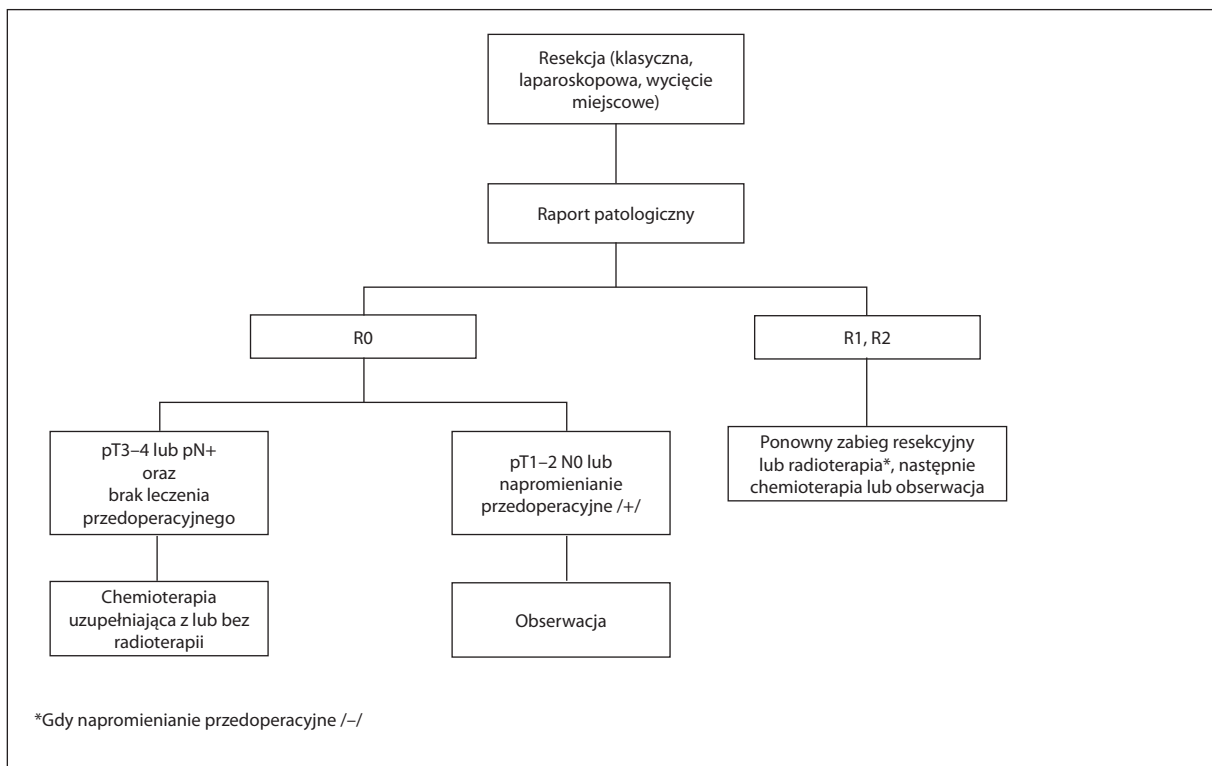
Podsumowanie

Podstawowymi elementami współczesnego postępowania diagnostyczno-terapeutycznego u chorych na raka odbytnicy są: precyzyjna diagnostyka przedoperacyjna, prawidłowa kwalifikacja oraz stosowanie różnych metod terapeutycznych w ramach leczenia skojarzonego.

Rozwój metod laparoskopowych sprawił, że resekcja laparoskopowa powinna być, przynajmniej wśród chorych na raka odbytnicy o zaawansowaniu mniejszym niż cT3/4, preferowaną metodą radykalnego zabiegu operacyjnego. Z drugiej



Rycina 1. Schemat postępowania przedoperacyjnego u chorych na raka odbytnicy



Rycina 2. Schemat postępowania pooperacyjnego u chorych na raka odbytnicy

strony należy przyjąć, że w określonych sytuacjach rozszerzają się wskazania do leczenia skojarzonego z oszczędzeniem narządu, choć nadal metoda ta powinna zostać prowadzona w wyspecjalizowanych ośrodkach lub w ramach badań klinicznych. W sytuacji „nieresekcyjnego” raka odbytnicy radioterapia z konsolidującą chemioterapią jest coraz atrakcyjniejszą alternatywą dla klasycznej radiochemioterapii.

W przypadku zastosowania leczenia przedoperacyjnego (radioterapii lub radiochemioterapii) brak jest obecnie przekonujących dowodów na standardowe stosowanie chemioterapii uzupełniającej.

Konflikt interesów: nie zgłoszono

Dr n. med. Michał Jankowski

Katedra Chirurgii Onkologicznej CM UMK
Centrum Onkologii im. prof. F. Łukaszczyka
ul. Romanowskiej 2
85-796 Bydgoszcz
e-mail: michaljankowski@post.pl

Otrzymano: 1 marca 2017 r.

Przyjęto do druku: 10 marca 2017 r.

Piśmiennictwo

- van der Pas MH, Haglund E, Cuesta MA i wsp. Colorectal Cancer Laparoscopic or Open Resection II (COLOR II) Study Group. Laparoscopic versus open surgery for rectal cancer (COLOR II): short-term outcomes of a randomised, phase 3 trial. *Lancet Oncol* 2013; 14: 210–218.
- Bonjer HJ, Deijen CL, Haglund E; COLOR II Study Group. A randomized trial of laparoscopic versus open surgery for rectal cancer. *N Engl J Med* 2015; 373: 194.

- Kang SB, Park JW, Jeong SY i wsp. Open versus laparoscopic surgery for mid or low rectal cancer after neoadjuvant chemoradiotherapy (COREAN trial): short-term outcomes of an open-label randomised controlled trial. *Lancet Oncol* 2010; 11: 637–645.
- Jeong SY, Park JW, Nam BH i wsp. Open versus laparoscopic surgery for mid-rectal or low-rectal cancer after neoadjuvant chemoradiotherapy (COREAN trial): survival outcomes of an open-label, non-inferiority, randomised controlled trial. *Lancet Oncol* 2014; 15: 767–674.
- Glimelius B, Turet E, Cervantes A i wsp. ESMO Guidelines Working Group. Rectal Cancer: ESMO Clinical Practice Guidelines for diagnosis, treatment and follow-up. *Ann Oncol* 2013; 24 Suppl 6: vi81–vi88.
- Rupiński M, Szczepkowski M, Malinowska M i wsp. Watch and wait policy after preoperative radiotherapy for rectal cancer; management of residual lesions that appear clinically benign. *Eur J Surg Oncol* 2016; 42: 288–296.
- Bujko K, Richter P, Smith FM i wsp. Preoperative radiotherapy and local excision of rectal cancer with immediate radical re-operation for poor responders: a prospective multicentre study. *Radiother Oncol* 2013; 106: 198–205.
- Ngan SY, Burmeister B, Fisher RJ i wsp. Randomized trial of short-course radiotherapy versus long-course chemoradiation comparing rates of local recurrence in patients with T3 rectal cancer: Trans-Tasman Radiation Oncology Group trial 01.04. *J Clin Oncol* 2012; 30: 3827–3833.
- Bujko K, Nowacki MP, Nasierowska-Guttmejer A i wsp. Long-term results of a randomized trial comparing preoperative short-course radiotherapy with preoperative conventionally fractionated chemoradiation for rectal cancer. *Br J Surg* 2006; 93: 1215–1223.
- Bujko K, Wyrwicz L, Rutkowski A i wsp.; Polish Colorectal Study Group. Long-course oxaliplatin-based preoperative chemoradiation versus 5 × 5 Gy and consolidation chemotherapy for cT4 or fixed cT3 rectal cancer: results of a randomized phase III study. *Ann Oncol* 2016; 27: 834–842.
- Schmoll HJ, Van Cutsem E, Stein A i wsp. ESMO Consensus Guidelines for management of patients with colon and rectal cancer. A personalized approach to clinical decision making. *Ann Oncol* 2012; 23: 2479–2516.
- Moertel CG, Fleming TR, Macdonald JS i wsp. Levamisole and fluorouracil for adjuvant therapy of resected colon carcinoma. *N Engl J Med* 1990; 322: 352–358.
- Petersen SH, Harling H, Kirkeby LT i wsp. Postoperative adjuvant chemotherapy in rectal cancer operated for cure. *Cochrane Database Syst Rev* 2012; 14 (3): CD004078.

14. Breugom AJ, van Gijn W, Muller EW i wsp.; Cooperative Investigators of Dutch Colorectal Cancer Group and Nordic Gastrointestinal Tumour Adjuvant Therapy Group. Adjuvant chemotherapy for rectal cancer patients treated with preoperative (chemo)radiotherapy and total mesorectal excision: a Dutch Colorectal Cancer Group (DCCG) randomized phase III trial. *Ann Oncol* 2015; 26: 696–701.
15. Breugom AJ, Swets M, Bosset JF i wsp. Adjuvant chemotherapy after preoperative (chemo)radiotherapy and surgery for patients with rectal cancer: a systematic review and meta-analysis of individual patient data. *Lancet Oncol* 2015; 16: 200–207.
16. Bujko K, Glimelius B, Valentini V i wsp. Postoperative chemotherapy in patients with rectal cancer receiving preoperative radio(chemo)therapy: A meta-analysis of randomized trials comparing surgery ± a fluoropyrimidine and surgery + a fluoropyrimidine ± oxaliplatin. *Eur J Surg Oncol* 2015; 41: 713–723.
17. Wiśniowska K, Nasierowska-Guttmejer A, Polkowski W i wsp.; Polish Colorectal Study Group. Does the addition of oxaliplatin to preoperative chemoradiation benefit cT4 or fixed cT3 rectal cancer treatment? A subgroup analysis from a prospective study. *Eur J Surg Oncol* 2016; 1859–1865.