

Zalecenia dotyczące postępowania diagnostyczno-terapeutycznego u chorych na pierwotne nowotwory złośliwe kości

Piotr Rutkowski¹, Tomasz Mazurkiewicz², Daniel Kotrych³, Maciej Krzakowski¹, Anna Szumera-Ciećkiewicz¹, Teresa Klepacka⁴, Iwona Ługowska¹, Urszula Grzesiakowska¹, Sławomir Falkowski¹, Tomasz Świtaj¹, Milena Szacht¹, Michał Wągrodzki¹, Andrzej Bohatyrewicz³, Jerzy Spindel⁵, Ewa Chmielik⁶, Szymon Dragan⁷, Jerzy Nazar⁸, Donata Makuła¹, Andrzej Szafrąński⁴, Andrzej Pieńkowski¹, Tomasz Goryń¹, Magdalena Rychłowska-Pruszyńska⁴, Konrad Ptaszyński⁹, Grzegorz Guzik¹⁰, Maria Rzeszutko⁷, Roman Mazuryk³, Jacek Kopacz², Jacek Kaczmarczyk⁸, Andrzej Nowakowski⁸, Paweł Małyk^{11*}

*W imieniu Polskiego Rejestru Nowotworów Kości, którego spotkanie odbyło się w dniu 23 września 2016 roku w Lublinie

Mięsaki kości u dorosłych stanowią heterogenną grupę bardzo rzadkich nowotworów pochodzenia mezenchymalnego (poniżej 0,5% nowotworów złośliwych u dorosłych). Prawidłowe rozpoznanie i skuteczne leczenie skojarzone pierwotnych nowotworów kości są sumą współpracy radiologów, chirurgów onkologów i chirurgów ortopedów, onkologów klinicznych, radioterapeutów, rehabilitantów, patologów, specjalistów medycyny nuklearnej i biologów molekularnych. Bezwzględny warunkiem w diagnostyce i leczeniu pierwotnych nowotworów złośliwych kości jest wielodyscyplinarna współpraca wielospecjalistyczna w doświadczonych ośrodkach. Polepszenie diagnostyki mięsaków kości, wprowadzenie zasad terapii skojarzonej i postęp technologiczny spowodowały rozszerzenie wskazań do stosowania operacji oszczędzających kończynę oraz poprawiły odległe wyniki leczenia.

Biuletyn PTO NOWOTWORY 2016; 1, 3: 284–297

Słowa kluczowe: mięsaki kości, wytyczne, diagnostyka, leczenie

¹Centrum Onkologii — Instytut im. Marii Skłodowskiej-Curie w Warszawie

²Uniwersytet Medyczny w Lublinie

³Pomorski Uniwersytet Medyczny w Szczecinie

⁴Instytut Matki i Dziecka w Warszawie

⁵Szpital Urazowy w Piekarach Śląskich

⁶Centrum Onkologii — Instytut im. Marii Skłodowskiej-Curie, Oddział w Gliwicach

⁷Uniwersytet Medyczny we Wrocławiu

⁸Uniwersytet Medyczny w Poznaniu

⁹Uniwersytet Warmińsko-Mazurski w Olsztynie

¹⁰Podkarpacki Ośrodek Onkologiczny im. Ks. B. Markiewicza w Brzozowie

¹¹Instytut Reumatologii im. Prof. dr hab. med. Eleonory Reicher w Warszawie

Wstęp

Prawidłowe rozpoznanie i skuteczne leczenie skojarzone pierwotnych nowotworów złośliwych kości (mięsaków) są sumą współpracy radiologów, chirurgów onkologów i chirurgów ortopedów, onkologów klinicznych, radioterapeutów, rehabilitantów, patologów i specjalistów medycyny nuklearnej. Bezwzględny warunkiem w diagnostyce i leczeniu pierwotnych nowotworów złośliwych kości (mięsaków kości) jest wielodyscyplinarna współpraca wielospecjalistyczna w doświadczonych ośrodkach. Zaleca się współpracę wieloosrodkową w ramach Polskiego Rejestru Nowotworów Kości (prnk@coi.waw.pl). Wprowadzenie skojarzonego leczenia pozwala uzyskać 5-letnie przeżycia u około 60–70% chorych oraz zwiększyć odsetek chorych, u których można zachować kończynę.

1. Epidemiologia i etiologia

Mięsaki kości u dorosłych stanowią heterogenną grupę bardzo rzadkich nowotworów pochodzenia mezenchymalnego (poniżej 0,5% nowych przypadków nowotworów złośliwych rocznie). W części przypadków ich szczegółowa histogeneza nie jest znana. Z punktu widzenia klinicznego mięsaki kości można podzielić na mięsaki wrzecionowatokomórkowe (obejmujące mięsaki kościopochodne, większość chrzęstniakomięsaków i inne rzadsze podtypy) oraz drobnokomórkowe (głównie rodzina mięsaków Ewinga). Wśród wrzecionowatokomórkowych nowotworów kości najczęściej występuje mięsak kościopochodny (*osteosarcoma* — OSA). Jest on jednocześnie najczęstszym typem pierwotnego nowotworu złośliwego kości u dorosłych. W Polsce pojawia się około 60–100 zachorowań rocznie na OSA (2–3 na 1 milion), częściej u mężczyzn (1,4: 1). U dorosłych obserwuje się 2 szczyty zachorowań: w trzeciej dekadzie życia (około 60%) i na przełomie szóstej i siódmej dekady (około 20%). Drugim pod względem częstości występowania wśród wrzecionowatokomórkowych mięsaków kości u osób dorosłych jest chrzęstniakomięsak (*chondrosarcoma*), a inne (np. włókniakomięsak lub mięsak włóknisto-histiocytny) są znacznie rzadsze. Mięsaki drobnokomórkowe (m.in. mięsak Ewinga czy chrzęstniakomięsak mezenchymalny) zajmują trzecie miejsce pod względem częstości występowania wśród pierwotnych nowotworów złośliwych kości u dorosłych. Liczba nowych zachorowań rocznie w Polsce nie jest znana — można szacować ją na kilkadziesiąt przypadków rocznie (około 40–60). U dorosłych najczęściej występują na przełomie drugiej i trzeciej dekady życia. W przypadku mięsaków wrzecionowatokomórkowych tylko niewielka ich część rozwija się na podłożu chorób predysponujących, jak choroba Pageta (*osteosarcoma*), mnogie wyrośla chrzęstnokostne (*chondrosarcoma*), zespół Li-Fraumeni. Mogą też one wystąpić jako mięsaki indukowane uprzednim napromienianiem. Natomiast nie jest znane, aby mięsaki drobnokomórkowe kości występowały jako nowotwory wtórne i nie

jest znane ich występowanie w zespołach nowotworów uwarunkowanych rodzinnie lub dziedzicznie [1, 2].

2. Objawy kliniczne i diagnostyka

2.1. Objawy kliniczne

Głównym objawem mięsaków kości, pojawiającym się już na bardzo wczesnym etapie rozwoju nowotworu, są objawy bólowe, z reguły silniejsze w godzinach nocnych i stopniowo narastające w kolejnych miesiącach choroby (z wyjątkiem większości chrzęstniakomięsaków). W późniejszych etapach choroby może temu towarzyszyć guz lub obrzmienie okolicy stawu lub kości, zniekształcające zarys kończyny. Niekiedy chorzy wiążą istniejącą patologię z przypadkowym urazem. W mięsakach drobnokomórkowych kości u około 60% chorych w chwili rozpoznania stwierdza się nacieki tkanek miękkich. Mięsakom kości często towarzyszą zaburzenia funkcji kończyny (ograniczenie ruchomości najbliższej położonego stawu i jego odruchowe oszczędzanie przez chorego). Mogą pojawiać się utrwalone przykurcze stawowe i złamania patologiczne kości w zaawansowanych miejscowo mięsakach. Destrukcja kości w wyniku niszczenia przez mięsaka może prowadzić do złamania patologicznego. Rozpoznanie wczesnych postaci mięsaków kości (< 100 cm³, bez przekraczania warstwy korowej kości) jest bardzo trudne i z reguły przypadkowe. W bardziej zaawansowanym miejscowo stadium mięsaków drobnokomórkowych kości mogą występować objawy ogólne: gorączka, niedokrwistość, osłabienie. Objawy te oraz podwyższony poziom dehydrogenazy kwasu mlekowego (LDH) są uznawane za złe czynniki rokownicze. Mięsak kościopochodny (*osteosarcoma*) najczęściej umiejscowiony jest w okolicach przynasad kości długich (głównie dystalnej części kości udowej, proksymalnej części kości piszczelowej lub kości ramiennej, w głowie kości strzałkowej), zaś drugi pod względem częstości występowania mięsak Ewinga dotyczy najczęściej trzonu kości długich lub kości płaskich, kręgosłupa i miednicy [2, 3]. Oba te typy mięsaków kości najczęściej występują w drugiej i trzeciej dekadzie życia. Chrzęstniakomięsaki (*chondrosarcoma*) występują częściej w późniejszym okresie życia i często dotyczą kości różnokształtnych (miednica, obręcz barkowa) lub proksymalnej części kości udowej, mogą rozwijać się z istniejących wcześniej zmian (jak *enchondroma* lub *osteochondroma*).

2.2. Diagnostyka obrazowa

U chorych na mięsaki kości pierwszym i podstawowym badaniem jest zdjęcie przeglądowe całej kości w dwóch projekcjach. W przypadkach klasycznych postaci mięsaków kości objawy radiologiczne są typowe na przeglądowych rentgenogramach, charakterystyczne dla każdego typu mięsaka. Nowotwór zawsze niszczy zdrową kość, powodując ubytki osteolityczne lub rosnąc w sposób naciekający. Oprócz tych zmian bywają widoczne objawy nowotworze-

nia patologicznej tkanki uwapnionej (kostnej lub chrzęstnej) oraz złośliwe odczyny okostnowe (trójkąt Codmana, „spikule”). W zależności od typu mięsaka oraz szybkości wzrostu guza może wystąpić przechodzenie nacieku na płytkę wzrostową oraz niszczenie chrząstki stawowej.

W dalszej diagnostyce (ocena miejscowego zaawansowania nowotworu poprzez określenie rozległości zmian w tkankach miękkich i zajęcia warstwy zbitej oraz gąbczastej kości) pomocne jest badanie magnetycznego rezonansu (MR), pozwalające na wizualizację zajęcia szpiku kostnego, stawów i stosunku do struktur otaczających, oraz komputerowej tomografii (TK). Scyntygrafia kości umożliwia wykluczenie zmian w innych częściach układu kostnego. W ocenie zaawansowania drobnokomórkowych mięsaków pomocne może być wykonanie badania pozytonowej emisyjnej tomografii (PET) łącznie z badaniem TK (PET-TK). Konieczne jest zawsze wykonanie badania RTG/TK klatki piersiowej w celu wykluczenia przerzutów (przerzuty w płucach — do około 20% chorych w chwili rozpoznania mięsaków kości).

2.3. Różnicowanie

Na podstawie badań radiologicznych można z dużym prawdopodobieństwem różnicować pierwotne nowotwory złośliwe kości i zmiany łagodne. W pierwszym etapie różnicowania wykluczamy nowotwory łagodne, dysplazję włóknistą, zmiany w przebiegu chorób metabolicznych (np. nadczynności przytarczyc) i torbiel aneurysmatyczną (co może być bardzo trudne, zwłaszcza, że może ona być wtórną zmianą, maskującą szybko progresujący nowotwór złośliwy kości). W różnicowaniu mięsaków kości znaczenie ma umiejscowienie — mięsaki wrzecionowatokomórkowe lokalizują się w przynasadach, a złośliwe nowotwory drobnokomórkowe częściej w trzonach kości. Należy jednak podkreślić, że fundamentalne znaczenie w różnicowaniu złośliwych nowotworów kości ma wykonanie biopsji otwartej i badania histopatologicznego. Podkreślić również należy, że przerzuty innych nowotworów złośliwych do kości występują znacznie częściej niż pierwotne nowotwory złośliwe kości (mięsaki). Kryterium pomocniczym może być tu wiek, gdyż mięsaki kości znacznie częściej występują u młodszych osób. W kolejnym etapie różnicujemy typ histopatologiczny mięsaka kości. Najtrudniejsze jest zróżnicowanie *osteosarcoma* z torbielą aneurysmatyczną kości (zwłaszcza że może ona być wtórną zmianą, maskującą szybko progresujący nowotwór złośliwy kości). We wszystkich przypadkach mięsaków drobnokomórkowych kości różnicowanie jest bardzo trudne. W codziennej praktyce opiera się ono na podstawie ostatecznego rozpoznania histopatologicznego pobranego wycinka. W pierwszym etapie różnicowania wykluczamy nowotwory łagodne i torbiel aneurysmatyczną. W kolejnym etapie różnicujemy mięsaki drobnokomórkowe z mięsakami wrzecionowatokomórkowymi, które są niewrażliwe na na-

promienianie. Następnie wykluczamy chłoniaki kości, które nie wymagają leczenia operacyjnego.

2.4. Rozpoznanie histopatologiczne, biopsja

Rozpoznanie histologiczne ustala się na podstawie badania tkankowego materiału z biopsji operacyjnej lub oligobiopsji. Istotny jest wybór miejsca pobrania materiału (oparty na ocenie chirurga i patologa dokonanej na podstawie pełnego postępowania diagnostycznego), które powinno zawierać komórki nowotworu niezmienione martwiczo. Miejsce pobrania materiału powinno być usunięte w trakcie ostatecznego wycięcia przez jedną grupę lekarzy. W mięsach Ewinga należy rozważyć pobranie szpiku kostnego do badania histologicznego, który u około 15% chorych zawiera komórki nowotworowe.

Podstawową metodą biopsji w przypadku mięsaków kości jest biopsja otwarta, jedynie część ośrodków (mających duże doświadczenie w diagnostyce i leczeniu pierwotnych nowotworów kości) opiera się na materiale uzyskanym w wyniku trepanobiopsji lub biopsji gruboigłowej. Cięcie do biopsji nie powinno kolidować z późniejszą operacją i być przyczyną niekorzystnego rozszerzenia pól napromieniania oraz nie powinno zwiększać ryzyka patologicznego złamania. W wyborze najlepszego miejsca do pobrania wycinka można wykorzystać resztkową aktywność izotopu (^{99}Tc) podanego przy wykonywaniu scyntygrafii i wyznaczyć je śródoperacyjnie przy zastosowaniu ręcznej (jałowej) gamma-kamery. Należy tak zaplanować cięcie do biopsji otwartej, żeby pokrywała się z cięciem operacyjnym wykonywanym podczas operacji radykalnej, tzn. blizna po biopsji otwartej stanowi później nierozdzielny fragment preparatu patologicznego. Biopsję należy wykonać z dala od pęczków naczyniowo-nerwowych. Przy wyborze miejsca biopsji należy wykorzystać wyniki badań radiologicznych, badania scyntygraficznego kośćca i stosować zasadę najkrótszej drogi między skórą a guzem. Cięcie, wystarczająco długie dla dotarcia do głęboko położonej zmiany, należy prowadzić równoległe do długiej osi kończyny. Podczas preparowania wskazane jest nieprzekraczanie granic przedziału mięśniowego. Wycinek z nacieku nowotworowego należy pobierać „na ostro” z obwodu (największa proliferacja i najmniejsza martwica). W nowotworach bez przekraczania warstwy korowej kości długich wycinamy „okno kostne” w najcieńszym miejscu, aby dodatkowo nie osłabiać kości i nie sprzyjać patologicznemu złamaniu. Podczas pobierania wycinka może wystąpić znaczne krwawienie z nowotworu. Należy wykonać staranną hemostazę w obrębie tkanek miękkich oraz kości (np. wosk). Ranę po pobraniu wycinka należy zamknąć dokładnie warstwowo (bez drenażu), aby nie pozostawiać martwych przestrzeni (zszywanie np. kolejnych warstw mięśni, powięzi, tkanki podskórnej i skóry). Dobrą praktyką jest również śródoperacyjne wykonanie rozmazu na szkiełku podstawowym z pobranego wycinka w celu wykonania

Tabela I. Klasyfikacja WHO pierwotnych złośliwych nowotworów kości [5]

Mięsaki kościopochodne
Kostniakomięsak (<i>osteosarcoma</i>)
Postać konwencjonalna
Postać chondroblastyczna
Postać fibroblastyczna
Postać osteoblastyczna
Postać teleangiektatyczna
Postać drobnokomórkowa
Postać centralna o niskim stopniu złośliwości
Wtórny
Przykostny (parostealny)
Okolokostny (periostealny, okostnowy)
Powierzchnowy o wysokim stopniu złośliwości
Nowotwory wywodzące się z chrząstki
Chrzęstniakomięsak (<i>chondrosarcoma</i>)
Centralny, pierwotny i wtórny
Obwodowy
Odróżnicowany
Mezenchymalny
Jasnokomórkowy
Nowotwory z tkanki łącznej włóknistej
Włókniakomięsak (<i>fibrosarcoma</i>)
Nowotwory układu krwiotwórczego
Szpiczak plazmocytowy*
Chłoniak złośliwy, NOS*
Guz olbrzymiokomórkowy kości
Złośliwy guz olbrzymiokomórkowy
Nowotwory ze struny grzbietowej
Struniak (<i>chordoma</i>)
Nowotwory naczyniopochodne
Naczyniakomięsak (<i>angiosarcoma</i>)
Śródbłoniak nabłonkowy (<i>epithelioid haemangioendothelioma</i>)
Nowotwory z mięśniówki gładkiej
Mięśniakomięsak gładkokomórkowy (<i>leiomyosarcoma</i>)
Nowotwory z tkanki tłuszczowej
Tłuszczakomięsak (<i>liposarcoma</i>)
Inne nowotwory
Mięsak Ewinga
Niezróżnicowany mięsak wielopostaciowy kości
Szkliwiak (<i>adamantinoma</i>)

*Szpiczak i pierwotny chłoniak kości nie są przedmiotem tych rekomendacji

badania cytologicznego i ocena przez patologa materiału przesłanego do badania (tzn. śródoperacyjna ocena, czy materiał jest „diagnostyczny” i czy jest go dostatecznie dużo do wykonania prawidłowego badania; przy krwawiących zmianach nowotworowych główną masę materiału pobranego przez chirurga mogą stanowić masy martwicze nowotworu).

Niebarwiony rozmaz może zostać wykorzystany do wykonania badania molekularnego metodą FISH. Do tego celu może również służyć odcisk waleczka tkankowego uzyskanego drogą biopsji gruboigłowej. Materiał tkankowy nowotworu kości powinien być przekazany do opracowania patomorfologicznego bez utrwalenia. Jeśli planowane jest pobranie fragmentu tkankowego nowotworu i tkanki nienowotworowej do badania metodami molekularnymi z izolacją kwasów nukleinowych, materiał powinien być przekazany i zamrożony w temperaturze min. 70°C w ciągu 30 minut od usunięcia. Materiał biopsyjny często zawiera mieszaninę wielu fragmentów kostnych i tkanek miękkich. Oddzielić należy części kostne biopsji i części miękkie, a następnie skierować części kostne do odwapnienia. Części miękkie mogą być utrwalone i opracowane bez odwapniania. Biopsję najlepiej wykonywać w ośrodku, w którym chory będzie leczony.

Raport badania histopatologicznego powinien opierać się na klasyfikacji WHO (tab. I) [4, 5], a przy diagnostyce różnicowej nowotworów drobnokomórkowych niezbędna jest dostępność badań immunohistochemicznych i cytogenetycznych [FISH]/molekularnych [dla oceny charakterystycznych translokacji, np. t(11; 22) (q24; q12) — najczęstszej w mięsaku Ewinga, prowadzącej do powstania genu fuzyjnego]. Dane, które powinien zawierać raport patologiczny, przedstawiono w tabeli II.

Badanie materiału pochodzącego z resekcji nowotworu lub amputacji kończyny po chemioterapii przedoperacyjnej chorych na mięsaka kościopochodnego lub mięsaka z rodziny Ewinga

W przypadkach mięsaków kościopochodnych i mięsaków z rodziny mięsaków Ewinga materiał po resekcji guza lub amputacji wymaga oceny odsetka powierzchni przekroju tkanki guza objętej martwicą. Przekrój guza w postaci plastra dzieli się w całości na wycinki, tworząc również mapę odzwierciedlającą umiejscowienie każdego wycinka na kserokopii materiału lub jego zdjęciu radiologicznym. Dodatkowo należy pobrać wycinki w płaszczyźnie prostopadłej do wycięcia plastra kostnego w ilości 1 wycinek na każdy centymetr największego wymiaru guza oraz wycinki dokumentujące naciekanie tkanek miękkich. Ocenia się odsetek, jaki stanowi pole martwicy nowotworu w każdym uzyskanym wycinku, a następnie oblicza się średnią dla całego opracowywanego materiału [10]. Według różnych danych martwica większa niż 90–97% oznacza lepsze rokowanie.

3. Czynniki rokownicze i klasyfikacja stopni zaawansowania

Podstawą podziału na stopnie zaawansowania klinicznego jest ocena zespołu najważniejszych czynników prognostycznych, do których należą: stopień złośliwości histologicznej, przejście nacieku nowotworowego mięsaka

Tabela II. Raport patomorfologiczny nowotworu kości (zmodyfikowany wg College of American Pathologists i Royal College of Pathologists) [6, 7]

- Nazwa anatomiczna kości, z której pochodzi materiał do badania i wymiary materiału
- Rodzaj otrzymanego materiału do badania (biopsja: gruboigłowa, otwarta, wycinająca; wycięcie: częściowe, szerokie, radykalne, oszczędzające, amputacja kończyny)
- Lokalizacja zmiany w obrębie kości: nasada, przynasada, trzon kości, część korowa, część rdzenna, okostna, powierzchnia kości
- Naciekanie okolicznych struktur: guz naciekający okoliczne tkanki miękkie i struktury stawu
- Zmiana jednoogniskowa lub wielogniskowa
- Wymiary guza: 3 wymiary
- **Typ nowotworu wg klasyfikacji histogenetycznej WHO** (nazwa w języku polskim i angielskim) [5]
- **Stopień zaawansowania patomorfologicznego pTNM** (AJCC/UICC) [8]
- Martwica i aktywność mitotyczna
- **Stopień histologicznej złośliwości (grade) G1, G2, G3** (WHO i FNCLCC) [9]
- Obecność zatorów z komórek nowotworowych w naczyniach chłonnych, żylnych
- Marginesy chirurgiczne oceniane w materiale po chirurgicznym usunięciu nowotworu z oceną wymiaru największego marginesu: ujemne (R0), mikroskopowo dodatnie (R1), makroskopowo dodatnie (R2)
- Wynik badania immunohistochemicznego
- Wynik diagnostycznego badania cytogenetycznego i molekularnego
- Wynik badania radiologicznego lub/i obrazowego i korelacja z wynikiem badania histopatologicznego
- Rodzaj leczenia poprzedzającego resekcję i zmiany morfologiczne guza, określane jako skutek tego leczenia w postaci odsetka powierzchni przekroju guza zajętego przez martwicę

przez warstwę korową kości, wielkość guza pierwotnego oraz przerzuty do regionalnych węzłów chłonnych i przerzuty do odległych narządów.

Dla opisu stopni zaawansowania mięsaków kości stosuje się klasyfikację TNM według American Joint Committee on Cancer z 2010 roku (tab. III) [8], opartą na ocenie cztero-

stopniowej klasyfikacji złośliwości histologicznej (G1–G4), wielkości guza (T1–T3) oraz obecności przerzutów (M). W 2017 roku została wprowadzona 8. edycja klasyfikacji stopni zaawansowania wg UICC-AJCC, w której odrębnie sklasyfikowano mięsaki kości zlokalizowane w kościach miednicy i w kręgosłupie.

Tabela III. Stopnie zaawansowania klinicznego w mięsakach kości wg AJCC 2010 [8]

Guz pierwotny [T]	
TX	Nie można ocenić guza pierwotnego
T0	Nie stwierdza się obecności guza pierwotnego
T1	Guz o wielkości 8 cm lub poniżej w największym wymiarze
T2	Guz o wielkości ponad 8 cm w największym wymiarze
T3	Oddzielne ogniska nowotworowe w obrębie pierwotnej kości (przerzuty „skaczące”)
Regionalne węzły chłonne [N]	
NX*	Nie można ocenić regionalnych węzłów chłonnych
N0	Brak przerzutów do regionalnych węzłów chłonnych
N1	Obecność przerzutów do regionalnych węzłów chłonnych
Przerzuty odległe [M]	
MX	Nie można ocenić obecności przerzutów do narządów odległych
M0	Brak przerzutów odległych
M1	Obecność przerzutów odległych
M1a	Przerzuty do płuc
M1b	Przerzuty do innych narządów odległych
<u>Dodatkowe oznaczenia TNM</u>	
<u>Dodatkowe oznaczenie pT(m)NM</u>	
Dodatkowe oznaczenie „m” określa obecność kilku ognisk nowotworu w jednej lokalizacji	

Tabela III (cd). Stopnie zaawansowania klinicznego w mięsakach kości wg AJCC 2010 [8]

<u>Dodatkowe oznaczenie rTNM</u>				
Dodatkowe oznaczenie „r” określa materiał, który oceniany został jako wznowa wcześniej diagnozowanego nowotworu, po okresie remisji				
<u>Dodatkowe oznaczenie ypTNM</u>				
Dodatkowe oznaczenie „y” określa materiał, który oceniany został po leczeniu lub w trakcie leczenia chemioterapeutycznego, radioterapeutycznego lub leczenia oboma metodami				
Stopień złośliwości histologicznej [G]				
GX	Nie można ocenić stopnia złośliwości histologicznej			
G1	Dobrze zróżnicowany nowotwór — niski stopień złośliwości histologicznej			
G2	Pośrednio zróżnicowany nowotwór — niski stopień złośliwości histologicznej			
G3	Źle zróżnicowany nowotwór — wysoki stopień złośliwości histologicznej			
G4†	Odróżnicowany nowotwór — wysoki stopień złośliwości histologicznej			
†Mięśak Ewinga jest klasyfikowany jako G4				
<u>Stopień złośliwości histologicznej (grading)</u>				
1. Nowotwory o miejscowej złośliwości:				
Guz olbrzymiokomórkowy (<i>giant cell tumor</i>)				
2. Nowotwory o niskim stopniu złośliwości (<i>grade 1</i>):				
Mięśak kościopochodny, przykostny (<i>osteosarcoma, parosteal</i>)				
Mięśak kościopochodny, centralny o niskim stopniu złośliwości (<i>osteosarcoma, low grade central</i>)				
Chrzęstniakomięśak G1/atypowy guz chrzęstny				
Chrzęstniakomięśak jasnokomórkowy				
3. Nowotwory o średnim stopniu złośliwości (<i>grade 2</i>):				
Mięśak kościopochodny, okołokostny (<i>osteosarcoma, periosteal</i>)				
Chrzęstniakomięśak G2				
Struniak				
Szkliviak				
4. Nowotwory o wysokim stopniu złośliwości (<i>grade 3, 4</i>):				
Mięśak kościopochodny (<i>osteosarcoma</i>), postać konwencjonalna, telenangiektatyczna, drobnokomórkowa, powierzchowny o wysokim stopniu złośliwości, wtórny				
Nowotwory rodziny mięsaka Ewinga (<i>Ewing family of tumors</i>)				
Postaci tzw. odróżnicowane pierwotnych nowotworów kości (<i>dedifferentiated chondrosarcoma, parosteal osteosarcoma, chordoma, adamantinoma</i>)				
Złośliwy guz olbrzymiokomórkowy (<i>malignant giant cell tumor</i>)				
Chrzęstniakomięśak G3				
Chrzęstniakomięśak mezenchymalny				
Mięśaki typu mięsaków tkanek miękkich (np. <i>leiomyosarcoma</i> — mięśniakomięśak gładkokomórkowy kości)				
Stopniowanie mięsaków wg FNCLCC				
I. Różnicowanie guza (<i>score 1, 2, 3</i>)				
II. Indeks mitotyczny,				
<i>score 1/0–9/, 2/10–19/, 3/20+.</i>				
III. Martwica nowotworowa,				
<i>score 0/0%, 1/–50%, 2/+50%/</i>				
<i>grade</i> , po dodaniu wszystkich parametrów				
1(2–3), 2(4–5), 3(6–8).				
	T	N	M	G
IA	T1	N0	M0	G1, G2 (niskozłośliwe)
IB	T2, T3			
IIA	T1	N0	M0	G3, G4 (wysokozłośliwe)
IIB	T2			
III	T3	N0	M0	G3, G4
IVA	Każdy T	N0	M1a	Każdy G
IVB	Każdy T	N1	Każdy M	
		Każdy N	M1b	

Tabela IV. Zasady standardowego leczenia w poszczególnych podtypach mięsaków kości

	Indukcyjna chemioterapia	Chirurgia	Radioterapia	Uzupełniająca chemioterapia
Mięsak kościopochodny i rzadsze mięsaki wrzecionowato-komórkowe	Tak	Tak	Nie	Tak
Chrzęstniakomięsak	Nie	Tak	Nie	Nie
Mięsak Ewinga/PNET (mięsaki drobnokomórkowe)	Tak	Tak?	Tak	Tak
Guz olbrzymiokomórkowy	Nie	Tak	Tak	Nie

4. Zasady leczenia

Wszystkie pierwotne złośliwe nowotwory kości powinny być leczone w wyspecjalizowanych zespołach wielodyscyplinarnych, gdyż ponad 70% występujących mięsaków kości wymaga leczenia skojarzonego (zwłaszcza mięsaki kościopochodne i mięsaki drobnokomórkowe), głównie za pomocą chirurgii i chemioterapii (tab. IV) [1, 2, 4, 11–13]. Oczywiście podstawowym elementem terapii pozostaje zapewnienie miejscowej kontroli mięsaka poprzez właściwe radykalne postępowanie chirurgiczne. Decyzję o zakresie leczenia operacyjnego należy podejmować przed rozpoczęciem leczenia skojarzonego. Na planowaną operację chorzy powinni wyrazić zgodę przed rozpoczęciem chemioterapii przedoperacyjnej. W przypadku złamania patologicznego kości przed leczeniem przeciwwskazane jest wykonywanie zespołów wewnętrznych, gdyż prowadzi to do miejscowego rozszewienia komórek mięsaka i dyskwalifikuje chorego do operacji oszczędzającej kończynę.

Z punktu widzenia terapii mięsaki kości można podzielić na 4 podstawowe grupy: mięsaki kościopochodne (i inne rzadsze mięsaki wrzecionowatokomórkowe), chrzęstniakomięsaki, mięsaki drobnokomórkowe oraz guzy olbrzymiokomórkowe kości.

Podczas podejmowania decyzji odnośnie leczenia u chorych na mięsaki wrzecionowatokomórkowe (głównie *osteosarcoma*) i drobnokomórkowe obowiązują następujące ogólne zasady:

1. Warunkiem rozpoczęcia leczenia jest uzyskanie wiarygodnego rozpoznania histopatologicznego.
2. Wszystkie mięsaki z tej grupy wymagają leczenia skojarzonego w ramach ustalonych protokołów terapeutycznych, ponieważ są nowotworami o wysokiej złośliwości histologicznej (wyniki leczenia wyłącznie chirurgicznego są złe — poniżej 20% 5-letnich przeżyć). Wyjątkiem jest przykostny mięsak kościopochodny (*parosteal osteosarcoma*). Przedmiotem dyskusji może być stosowanie chemioterapii (CTH) okołoperacyjnej u chorych na mięsaki wrzecionowatokomórkowe w wieku powyżej 50 lat. Jeżeli jest to możliwe, należy włączać wszystkich tych chorych do prospektywnych badań klinicznych.
3. Decyzję o zakresie leczenia operacyjnego należy podejmować przed rozpoczęciem leczenia skojarzonego. Na planowaną operację chorzy powinni wyrazić zgodę

przed rozpoczęciem chemioterapii przedoperacyjnej. Jej skuteczność może powodować nieuzasadnione nadzieje chorych na możliwość uniknięcia amputacji lub w ogóle leczenia operacyjnego. Brak wiedzy, zrozumienia i akceptacji przez chorego, podjętych *a priori* decyzji operacyjnych prowadzi do konfliktu i w jego wyniku do rezygnacji chorego z proponowanej operacji, będącej podstawą leczenia i wyleczenia chorego.

4. W leczeniu radykalnym mięsaka kościopochodnego nie ma zastosowania radioterapia (RTH).
5. Chorzy z resekcyjnymi przerzutami są leczeni wg podobnych zasad jak chorzy ze zlokalizowanym nowotworem, choć rokowanie jest istotnie gorsze. W planie leczenia w miarę możliwości należy uwzględnić metastazektomię.

4.1. Leczenie chirurgiczne

Poprawa diagnostyki mięsaków kości, wprowadzenie zasad leczenia skojarzonego i postęp technologiczny spowodowały rozszerzenie wskazań do stosowania operacji oszczędzających kończynę. Operacje te jednak muszą zapewniać radykalne miejscowo wycięcie nowotworu (R0 — mikroskopowo bez nacieku w linii cięcia chirurgicznego), nie mogą skracać czasu wolnego od nawrotu choroby oraz muszą powodować uzyskanie takich efektów czynnościowych, które w oczywisty sposób przewyższają efekty amputacji i protezowania zewnętrznego, a nie pogarszają jakości życia chorego. Możliwość zachowania dobrej sprawności kończyny to brak bólu, zachowanie czucia głębokiego i powierzchownego oraz funkcjonalność kończyny. Dla kończyny górnej oznacza to zachowanie przynajmniej funkcji chwytnej ręki, dla kończyny dolnej — zachowanie jej funkcji podporowej i możliwości chodzenia. Metody stosowane w leczeniu oszczędzającym to „*custom made*” lub coraz bardziej popularne modułowe, onkologiczne protezy wewnętrzne, auto- lub alloprzeszczepy kostne, artrodezy dużych stawów, a w niektórych lokalizacjach jedynie radykalne resekcje kości (bark, miednica). Należy podkreślić, że implantacja protezy onkologicznej wiąże się z możliwością powikłań w ciągu całego życia chorego, prowadzących nawet do konieczności amputacji kończyny. Podstawowym problemem jest utrzymanie sprawności mechanicznej protez i zapobieganie zanikowi kości w sąsiedztwie protezy. Dlatego, paradoksalnie, najchętniej powinny być stosowane

Tabela V. Przeciwwskazania do operacji oszczędzających w mięsach kości [1, 12]

1. Niezastosowanie chemioterapii indukcyjnej (przedoperacyjnej) w przypadkach mięsaka kościopochodnego/mięsaków drobnokomórkowych
2. Rozległy naciek tkanek miękkich i struktur naczyniowo-nerwowych
3. Złamanie patologiczne kości (przeciwwskazanie względne)
4. Złe umiejscowienie biopsji otwartej
5. Brak możliwości obserwacji po leczeniu
6. Niekiedy w przypadkach powikłań po implantacji protezy wewnętrznej

u chorych w IV stopniu zaawansowania klinicznego lub z grupy wysokiego ryzyka rozsiewu (IIB). W niektórych przypadkach nie ma konieczności zastępowania wyciętego fragmentu kości (np. w operacjach miednicy czy obręczy barkowej — operacja Tikhoff-Linberga). Niekiedy oprócz rekonstrukcji fragmentów kości niezbędne są rekonstrukcje w zakresie struktur mięśniowo-więzadłowych, a czasem również naczyniowych. W przypadku gdy zastosowanie metod oszczędzających kończynę nie daje możliwości radykalnego wycięcia mięsaka kości, konieczne jest wykonanie amputacji (tab. V) na prawidłowym poziomie (powyżej stawu i dogłównowo od zajętej nowotworem kości). Leczenie chirurgiczne pozostaje nadal jedyną metodą terapii chorych na chrząstniakomięsaki (z wyjątkiem postaci mezenchymalnych i odróżnicowanych).

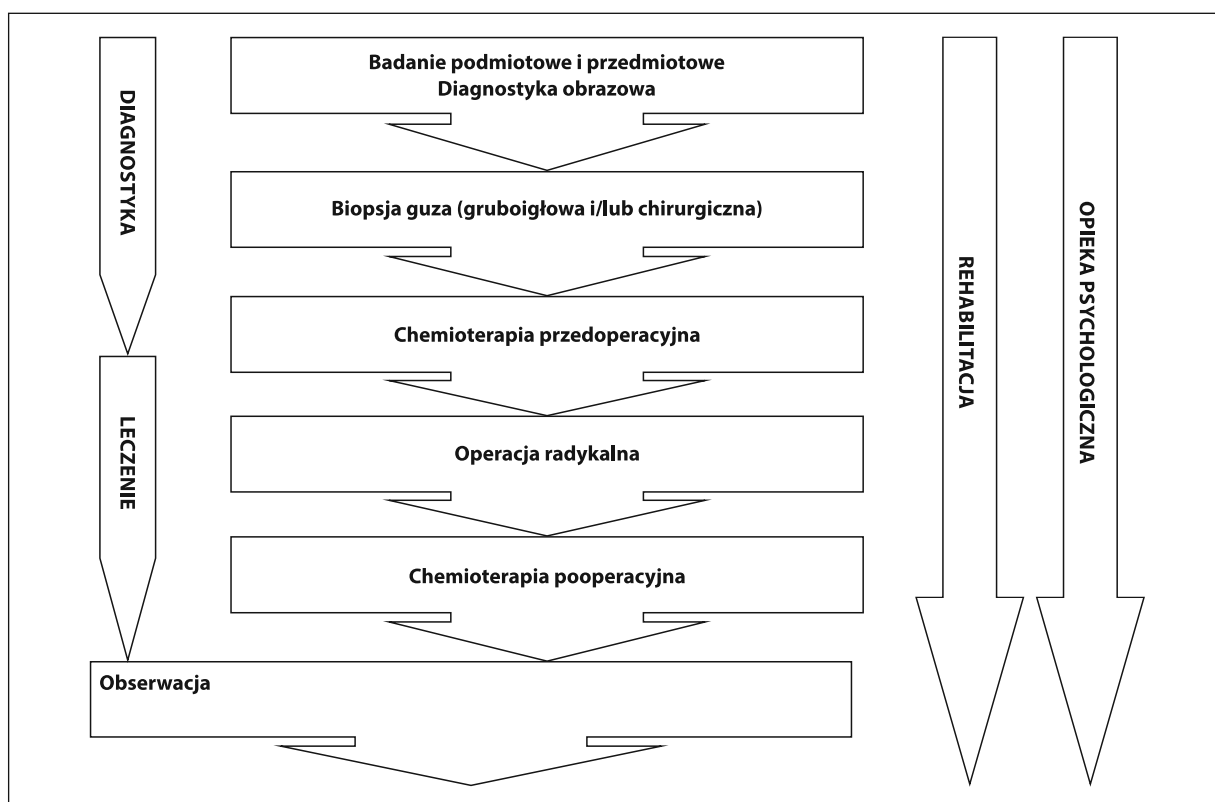
Niektórzy chorzy na mięsaki kości w stadium rozsiewu (głównie do płuc; M1) mają szansę na wyleczenie pod warunkiem właściwego skojarzenia chemioterapii z radykalnym leczeniem chirurgicznym przerzutów i przy właściwej kontroli miejscowej nowotworu.

4.2. Leczenie skojarzone

4.2.1. Mięsaki wrzecionowatokomórkowe (głównie *osteosarcoma* i *chondrosarcoma*) wymagają przede wszystkim leczenia chirurgicznego w celu miejscowego opanowania choroby. W przypadkach mięsaka kościopochodnego (*osteosarcoma*), niezależnie od lokalizacji, konieczne jest dołączenie uzupełniającego leczenia cytostatycznego przed- i pooperacyjnego (CTH neo- i adiuwantowej [2, 4, 11, 13–17]: główne aktywne cytostatyki to dokсорubicyna, cisplatyna, ifosfamid i metotreksat) w celu poprawy przeżycia wolnego od przerzutów do płuc i przeżyć całkowitych (ryc. 1), w leczeniu kolejnych rzutów stosowany jest ifosfamid z etopozydem lub gemcytabina z docetakselem [18, 19]. Mięsaki wrzecionowatokomórkowe zwykle są odporne na napromienianie. Wysoki stopień złośliwości histologicznej mięsaka kościopochodnego u dzieci i młodych dorosłych powoduje konieczność stosowania skojarzonego postępowania z zastosowaniem CTH przed- i pooperacyjnej oraz chirurgicznego leczenia (RTH nie znajduje zastosowa-

nia w leczeniu radykalnym i jest wykorzystywana jedynie w grupie młodych chorych w ramach postępowania paliatywnego). Warunkiem rozpoczęcia leczenia jest weryfikacja histologiczna. Obecnie nie dąży się do pierwotnego wycięcia nowotworu, które najczęściej wiąże się z koniecznością przeprowadzenia zabiegu okaleczającego (amputacje lub wyłuszczenie kończyny w stawie) i nie poprawia odległych wyników. Do najważniejszych czynników prognostycznych w chwili rozpoznania należą: wielkość i lokalizacja guza, stopień złośliwości histologicznej oraz obecność lub brak przerzutów. Wielkość guza koreluje z aktywnością dehydrogenazy mleczanowej (LDH) oraz fosfatazy zasadowej, a stwierdzenie wartości stężeń tych enzymów stanowiących wielokrotność normy stanowi czynnik złego rokowania (podobnie jak znaczna wielkość) [1, 13]. Najlepiej rokują chorzy z lokalizacją kończynową i umiejscowieniem dystalnym guza. Najgorsze rokowanie cechuje chorych z mięsakami zlokalizowanymi w kręgach oraz w kościach miednicy (praktycznie brak możliwości przeprowadzenia radykalnej resekcji). Obecność przerzutów w chwili rozpoznania mięsaka kościopochodnego stanowi kolejny czynnik złego rokowania, a szansa na uzyskanie całkowitego wyleczenia zależy od umiejscowienia i liczby oraz możliwości radykalnej resekcji przerzutów (pojedynczy przerzut — rokowanie lepsze, mnogie i obustronne przerzuty — rokowanie gorsze). Najgorzej rokują chorzy z rozsiewem w kościach (rzadko w chwili rozpoznania) i mózgu (wyjątkowo w początkowym okresie choroby, częściej przy kolejnych nawrotach). Obecnie największe znaczenie rokownicze mają czynniki ustalone po wycięciu guza — nieradykalność resekcji i niski stopień martwicy guza po wstępnej CTH (ponad 90% komórek zmienionych martwiczo — lepsze rokowanie wobec 10% lub więcej „żywych” komórek — złe rokowanie). Szansa 5-letniego przeżycia dla grupy o korzystnym rokowaniu wynosi 75–80% w odróżnieniu od grupy złego rokowania, w której 45–55% chorych przeżywa 5 lat.

Postępowanie u dorosłych chorych na mięsaka kościopochodnego rozpoczynają 3–4 cykle CTH przedoperacyjnej (najczęściej dokсорubicyna i cisplatyna oraz ewentualnie trzeci lek) stosowane w rytmie 3-tygodniowym. Metotreksat nie znajduje powszechnego zastosowania u dorosłych chorych na mięsaka kościopochodnego ze względu na toksyczność i brak poprawy przeżyć [20], ale jest standardowo wykorzystywany w protokołach leczniczych u dzieci i młodzieży [16]. Wskazane jest zachowanie ifosfamidu do wykorzystania w drugiej linii leczenia. Obecnie niezastosowanie CTH przedoperacyjnej u chorych na mięsaka kościopochodnego należy uznać za błąd. W terminie 4.–5. cyklu (3 tygodnie po trzecim cyklu CTH) należy przeprowadzić operację, której celem jest radykalne usunięcie ogniska pierwotnego mięsaka. Wybór schematu pooperacyjnej CTH może być związany z histologiczną oceną odpowiedzi w preparacie operacyjnym (w przypadku dobrej odpowiedzi



Rycina 1. Schemat postępowania w kostniakomięsakach

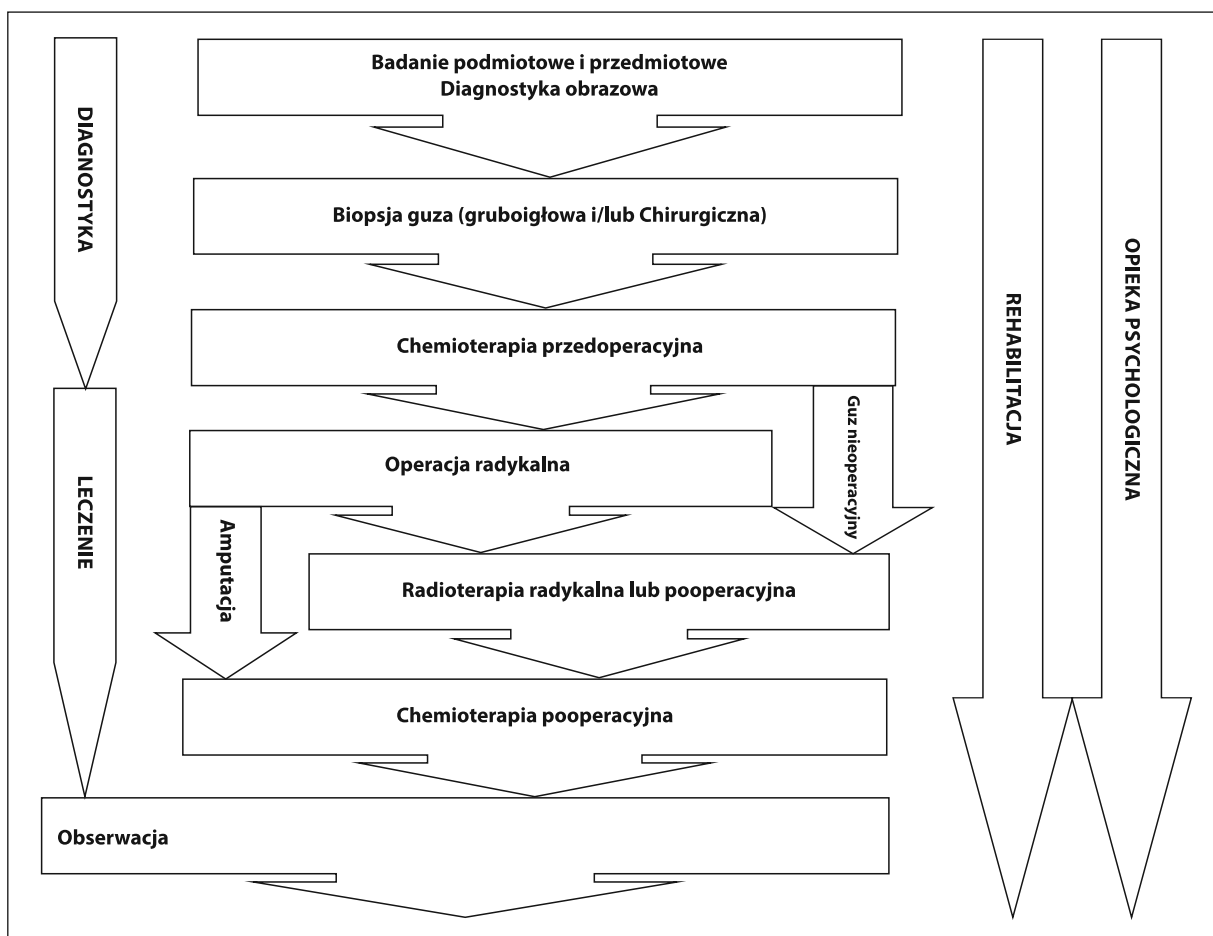
należy kontynuować leczenie według początkowo stosowanego programu przez okres 2–12 cykli, natomiast w razie stwierdzenia niezadowolającej odpowiedzi patologicznej można rozważyć zastosowanie innych leków, np. ifosfamidu, etopozydu i karboplatyny po wcześniejszym stosowaniu doksorubicyny i cisplatyny).

Muramylotripeptyd jest lekiem immunostymulującym zarejestrowanym do leczenia uzupełniającego w skojarzeniu z wielolekową CTH u chorych w wieku poniżej 30 lat po radykalnej resekcji mięsaka kościopochodnego, bez przerzutów w narządach odległych na podstawie jednego badania klinicznego, w którym wykazano poprawę przeżyć całkowitych (względne zmniejszenie ryzyka zgonu o 28%, wydłużenie 6-letnich przeżyć ogółem z 70% do 78%) [21], jednak właściwe umiejscowienie leku w schemacie postępowania wymaga dalszych badań.

4.2.2. Mięsaki drobnokomórkowe (głównie mięsaki Ewinga, w tym PNET, i prymitywne nowotwory neuroektodermalne, jak również postać mezenchymalna chrząstniakomięsaka) są nowotworami nisko zróżnicowanymi i wrażliwymi na napromienianie (wykorzystywane w leczeniu ogniska pierwotnego) oraz cechują się wysokim odsetkiem odpowiedzi na wielolekową CTH [1, 2]. Wymagają one długotrwałego leczenia skojarzonego (rozpoczynanego od CTH), ale rokowanie jest gorsze niż w mięsakach wrzecionowatokomórkowych,

a przeżycia 5-letnie u dorosłych wynoszą 30–40%. Akceptacja przez chorych proponowanego rodzaju i przebiegu leczenia wraz ze wszystkimi skutkami jest istotnym warunkiem powodzenia. Chorych należy informować o czasie trwania leczenia (blisko 12 miesięcy), działaniach niepożądanych CTH i RTH (bezpośrednich i odległych) oraz kalectwie czynnościowym w wyniku leczenia operacyjnego (zarówno oszczędzającego kończynę, jak i amputacji). Biorąc pod uwagę względnie niewielką liczbę chorych na mięsaki drobnokomórkowe oraz znaczne trudności w uzyskaniu długoletnich przeżyć, wskazane jest prowadzenie leczenia w ośrodkach onkologicznych z dużym doświadczeniem. Dodatkowymi argumentami są promieniowrażliwość mięsaków drobnokomórkowych kości (w odróżnieniu od postaci wrzecionowatokomórkowych) i istotna rola RTH w leczeniu skojarzonym.

Ze względu na chemiowrażliwość mięsaków drobnokomórkowych leczenie rozpoczyna się od CTH (ryc. 2) niezależnie od stopnia klinicznego zaawansowania (M0 lub M1). Do aktywnych leków zalicza się: cyklofosfamid, ifosfamid, doksorubicynę, daktynomycynę, etopozyd i winkrystynę [1, 2, 4, 11, 13, 22–26]. Dawki i schemat poszczególnych programów wielolekowych zależą od przyjętych lokalnie protokołów postępowania i pojawiającej się w trakcie leczenia toksyczności. Dołączenie ifosfamidu i etopozydu do standardowego leczenia (VCD) u chorych bez przerzu-



Rycina 2. Schemat postępowania w mięsakach drobnokomórkowych

tów wydłuża okres wolny od nawrotu i przeżycie całkowite [24]. Randomizowane badanie III fazy Euro-Ewing 2012, które obecnie prowadzi rekrutację chorych, porównuje dwa najpopularniejsze programy leczenia — schemat leczenia indukcyjnego VIDE + leczenie pooperacyjne VAC/VAI ze schematem VCD/IE. Po CTH indukcyjnej (3–5 cykli) powinno być stosowane miejscowe leczenie chirurgiczne i RTH okołoperacyjna [13,27,28,29]. W przypadku gdy przy kwalifikacji wielkość guza przekracza 8 cm, a uzyskanie negatywnych marginesów chirurgicznych jest wątpliwe, zawsze należy rozważyć przedoperacyjną radioterapię (radiochemioterapię), gdyż takie postępowanie daje szansę na przeprowadzenie radykalnej resekcji, a obszar i dawka napromieniania będą znacznie mniejsze niż w przypadku leczenia pooperacyjnego. W badaniach klinicznych nie udowodniono, aby napromienianie całej kości wiązało się z poprawą kontroli miejscowej, podobnie nie wykazano istotnej przewagi stosowania dawek powyżej 60 Gy na długość przeżycia chorych w porównaniu z dawkami standardowymi; można stosować RTH na wyjściową objętość mięsaka z marginesem 2–3 cm, co niejednokrotnie umożliwia zmniejszenie pola napromieniania i powikłań przy zachowanej skuteczności leczenia

miejscowego. Konieczne jest podanie dawki całkowitej 40–60 Gy (zależnie od lokalizacji) we frakcjach 1,8–2,0 Gy dziennie. W przypadku braku możliwości radykalnej resekcji miejscowej mięsaka należy zastosować radykalną RTH, która, zamiast okaleczających operacji, jest polecana zwłaszcza u chorych z obecnością cechy M1. W badaniu Euro-Ewing99 u pacjentów z pierwotnie uogólnioną postacią choroby, którzy otrzymali leczenie miejscowe, 3-letni czas wolny od nawrotu był istotnie dłuższy niż u tych, którzy nie otrzymali takiego leczenia [30]. Pewność wyleczenia miejscowego wpływa z kolei na zwiększenie odsetka chorych zakwalifikowanych, w razie potrzeby, do radykalnego leczenia przerzutów. W przypadku guzów kości o wielkości poniżej 8 cm i przy dobrej odpowiedzi na neoadiuwantową chemioterapię można po radykalnej resekcji odstąpić od uzupełniającej radioterapii. Nie przeprowadzono badania III fazy z losowym doбором chorych, które porównywałoby leczenie radykalne radioterapią z radykalnym zabiegiem operacyjnym. Wyniki niektórych badań (CESS) wskazują na lepszą kontrolą miejscową, ale bez wpływu na przeżycia odległe po leczeniu operacyjnym ± radioterapią niż po samej radioterapii [28, 31]. Po leczeniu miejscowym kontynuuje się

CTH konsolidującą do osiągnięcia maksymalnej dawki leków (w praktyce przynajmniej 6 miesięcy, łącznie 48–52 tygodnie) lub wystąpienia objawów toksyczności 3. i 4. stopnia.

Wdrożenie koncepcji leczenia skojarzonego z wstępną CTH i odroczonym leczeniem miejscowym (ryc. 2) znacznie poprawiło odległe wyniki leczenia mięsaków drobnokomórkowych kości u dorosłych. Przeżycia 5-letnie wzrosły z 5–10% do około 40%. Pierwotna obecność przerzutów w odległych narządach obniża odsetek wyleczonych do 30%. Rokowanie dorosłych chorych na mięsaki drobnokomórkowe jest gorsze niż u dzieci z powodu częstego występowania niekorzystnych czynników rokowniczych, którymi są: obecność przerzutów do odległych narządów, najdłuższy wymiar guza powyżej 8 cm lub objętość guza powyżej 100 cm³, wiek powyżej 17 lat i podwyższona aktywność LDH. Gorsze rokowanie dotyczy umiejscowienia w obrębie miednicy i kręgosłupa oraz postaci pozakostnych. Wyjątkowo źle rokują chorzy z nawrotem choroby.

U dzieci i młodzieży z mięsakiem Ewinga leczenie obejmuje stosowanie CTH według schematu EWING 2008, a w leczeniu ogniska pierwotnego — postępowanie chirurgiczne i/lub napromienianie. W leczeniu ogniska pierwotnego w pierwszej kolejności zaleca się postępowanie chirurgiczne. Radioterapia jest zarezerwowana dla przypadków nieoperacyjnych lub po nieradykalnym wycięciu. Napromienianie powinno się prowadzić w warunkach planowanej trójwymiarowo RTH konformalnej. Umożliwia to podanie wyższych dawek promieniowania celowanego w krótszym czasie oraz znaczne zmniejszenie ryzyka powikłań (dawka 40–60 Gy w zależności od tolerancji tkanek objętych napromienianiem oraz wieku). U chorych z zaawansowanym procesem (grupa wysokiego ryzyka) można rozważać zastosowanie wysokodawkowanej CTH z przeszczepieniem krwiotwórczych komórek w ramach badawczych protokołów. Wprowadzenie leczenia skojarzonego wpłynęło w istotny sposób na poprawę wyników — obecnie w przypadku zlokalizowanego nowotworu uzyskuje się wyleczenie u około 65% chorych (u dzieci). Natomiast u chorych z przerzutami w odległych narządach (płuca i/lub kości) po zastosowaniu CTH oraz chirurgicznego leczenia i/lub RTH w pojedynczych przypadkach uzyskuje się przeżycie 5-letnie.

W postępowaniu u chorych na mięsaki drobnokomórkowe istotne znaczenie mają powikłania wczesne (toksyczność 3. i 4. stopnia w czasie długotrwałej CTH) i późne (w tym — u około 10% chorych — wtórne nowotwory, trwała niepłodność, niewydolność mięśnia sercowego), co uzasadnia ciągłą obserwację przez całe życie po przebytych leczeniu.

4.3. Leczenie paliatywne

Leczenie nawrotów mięsaka kościopochodnego powinno polegać na kojarzeniu CTH i wycięcia przerzutów (metastazektomia). W przypadku przerzutów w płucach

niejednokrotnie uzasadnione jest wycinanie mnogich przerzutów oraz wielokrotne torakotomie. Wyniki chirurgicznego leczenia przerzutów w płucach są dość dobre pod warunkiem wykonania doszczętniej resekcji wszystkich zmian [32, 33]. Wybór schematu CTH drugiej linii zależy ściśle od leków zastosowanych w ramach pierwotnego leczenia — często wykorzystuje się ifosfamid, etopozyd (w niektórych ośrodkach metotreksat w wysokich dawkach z kwasem folinowym, co dotyczy szczególnie młodych chorych).

Chemioterapia chorych na mięsaki drobnokomórkowe z pierwotnym uogólnieniem polega na stosowaniu schematów identycznych do wykorzystywanych we wczesnym stadium (ifosfamid lub cyklofosfamid, doksorubicyna, etopozyd i winkrystyna). U chorych z przerzutami w płucach, którzy uzyskują całkowitą odpowiedź po CTH, można rozważyć napromienianie całej objętości płucnej [34], a w przypadku częściowej odpowiedzi jest wskazana resekcja przetrwałych zmian [35].

W ramach leczenia paliatywnego istotną rolę odgrywa RTH przerzutów w kościach.

4.4. Inne mięsaki kości

Postępowaniem leczniczym z wyboru w chrzęstniakomięsakach jest radykalny zabieg chirurgiczny bez leczenia okołoperacyjnego, gdyż w większości (wyjątek stanowią postaci mezenchymalna i odróżnicowana) występuje oporność na konwencjonalną CTH i RTH. W przypadku zmian niemożliwych do wycięcia można zastosować paliatywną RTH (zwłaszcza protonoterapię w nowotworach podstawy czaszki) [2, 4, 11, 13].

Struniaki są bardzo rzadkimi pierwotnymi nowotworami kości rozwijającymi się z reguły w obrębie kości krzyżowej lub podstawy czaszki. Postępowaniem z wyboru jest radykalna resekcja chirurgiczna (rzadko możliwa), a obecnie porównywalne wyniki uzyskuje się przy zastosowaniu RTH protonowej lub jonami węgla. Uzupełniająca radioterapia jest wskazana po resekcji R1 (z widocznym w badaniu mikroskopowym zajęciem marginesów przez nowotwór) [36–43]. Pomimo braku badań z randomizacją protonoterapia jest metodą z wyboru w leczeniu pooperacyjnym lub samodzielnym w przypadkach nieresekcyjnych struniaków podstawy czaszki i uznana jest jako świadczenie gwarantowane przez Agencję Oceny Technologii Medycznych i Taryfikacji [44].

Guz olbrzymiokomórkowy kości leczony jest z reguły chirurgicznie, w przypadkach nawrotowych/nieresekcyjnych dobre wyniki można uzyskać przy zastosowaniu radioterapii [45]. Najnowsze doniesienia wskazują na wysoką skuteczność (> 95%) przeciwciała monoklonalnego anty-RANKL (denosumab) w leczeniu zaawansowanych guzów olbrzymiokomórkowych kości [46]; u części chorych leczenie denosumabem umożliwiło przeprowadzenie radykalnego leczenia chirurgicznego z zaoszczędzeniem kończyny [47].

Tabela VI. Rekomendowane badania kontrolne u chorych na mięsaki kości

Etap leczenia	Rodzaj badania	Częstość wykonywanych badań
Po leczeniu radykalnym mięsaka w stopniu IA–IB (o niskim stopniu złośliwości histologicznej G1/G2)	Badanie przedmiotowe i podmiotowe co 6 miesięcy przez pierwsze 2–3 lata, potem raz w roku Zdjęcie rentgenowskie (RTG) klatki piersiowej co 6–12 miesięcy, TK klatki piersiowej jedynie w przypadku podejrzenia zmian w RTG Ocena miejsca po resekcji za pomocą badań obrazowych (RTG, MR lub TK) — regularne kontrole co 6 miesięcy (przez pierwsze 2–3 lata, potem raz w roku) Potrzeba edukacji chorego w kierunku samokontroli	Co 6 miesięcy przez pierwsze 2–3 lata, następnie co 12 miesięcy
Po leczeniu radykalnym mięsaka w stopniu II–III (o wyższym stopniu złośliwości histologicznej G3/G4)	Badanie przedmiotowe i podmiotowe, zwłaszcza okolicy blizny po wyciętym mięsaku i regionalnych węzłów chłonnych RTG lub TK klatki piersiowej Ocena miejsca po resekcji za pomocą badań obrazowych (RTG, MR lub TK), regularne kontrole co 3–4 miesiące (przez pierwsze 2–3 lata, potem co 6–12 miesięcy); w przypadku chorych po leczeniu radykalnym mięsaka Ewinga można rozważyć wykonanie kontrolnej scyntygrafii kości Potrzeba edukacji chorego w kierunku samokontroli	Co 3–4 miesiące przez pierwsze 2–3 lata, następnie co 6 miesięcy do 5 lat od leczenia radykalnego, następnie raz w roku
Po leczeniu przerzutów odległych (stopień IV)	Ocena w badaniach obrazowych w zależności od lokalizacji mierzalnych ognisk przerzutowych.	Program wizyt kontrolnych indywidualny dla danego chorego

4.5. Rehabilitacja

Rehabilitacja towarzyszy leczeniu od chwili jego rozpoczęcia:

- okres stosowania chemioterapii przedoperacyjnej: zapobieganie zanikom mięśniowym w wyniku oszczędzania chorej kończyny (większa masa zdrowych tkanek sprzyja gojeniu rany pooperacyjnej niezależnie od zakresu wykonanej operacji, co jest istotne w świetle stosowania chemioterapii przedoperacyjnej),
- w okresie pooperacyjnym: ćwiczenia oddechowe i ćwiczenia bierne operowanej kończyny od pierwszej doby pooperacyjnej, a rozszerzenie zakresu ćwiczeń po usunięciu drenów ssących,
- w okresie chemioterapii pooperacyjnej: ćwiczenia w domu i ocena postępów w trakcie pobytu na oddziale podczas kolejnych kursów oraz wiele miesięcy po zakończeniu leczenia (czasami — konieczność okresowych intensywnych ćwiczeń w warunkach stacjonarnych, z czego wynika niezbędność udziału rehabilitanta w wielospecjalistycznym zespole diagnostyczno-terapeutycznym).

Istotne jest wsparcie psychologiczne dla chorego. Interesującą opcją są grupy wsparcia chorych, jak działające w Polsce Stowarzyszenie Chorych na Mięsaki „Sarcoma” (www.sarcoma.pl).

4.6. Obserwacja po leczeniu

Prowadzenie obserwacji po zakończeniu skojarzonego leczenia jest nieodłącznym obowiązkiem zespołów prowadzących leczenie radykalne ogniska pierwotnego. Zespoły te ponoszą odpowiedzialność za prowadzenie wieloletnich obserwacji po leczeniu i za prowadzenie prawidłowego leczenia niepowodzeń. Ponieważ większość nawrotów u chorych na mięsaki kości występuje w ciągu 2–3 lat po leczeniu, to w tym okresie zaleca się częstsze (co 3 miesiące) wizyty kontrolne, szczególnie w przypadku mięsaków o wyższym stopniu złośliwości histologicznej [4,12,13]. W czasie tych wizyt należy wykonać badanie radiologiczne okolicy operowanej kości i klatki piersiowej. W kolejnych latach wizyty mogą być rzadsze, co 6–12 miesięcy. Na podkreślenie zasługuje fakt, że odmienną i najpoważniejszą konsekwencją intensywnego leczenia skojarzonego mięsaków kości jest występowanie wtórnych nowotworów, które występują u 7–10% wyleczonych chorych na mięsaki drobnokomórkowe. Istotne są również inne powikłania późnego leczenia skojarzonego, jak niewydolność mięśnia sercowego, niepłodność, powikłania protezoplastyki. Spostrzeżenia te sugerują konieczność wieloletniej obserwacji chorych.

Ryzyko nawrotu choroby zależy od stopnia złośliwości histologicznej i wielkości pierwotnego mięsaka, radykalno-

ści leczenia skojarzonego oraz czasu, jaki upłynął od leczenia pierwotnego mięsaka. Wiadomo, że u chorych na mięsaki kości o niskim stopniu złośliwości oraz wielkości poniżej 5 cm ryzyko nawrotu choroby po radykalnym leczeniu jest bardzo małe, tak więc w ich przypadku wystarczające jest często wykonanie zdjęcia rentgenowskiego co 6–12 miesięcy przez pierwsze 3 lata, a następnie kontrola co rok. Z kolei u chorych na mięsaki o dużym stopniu złośliwości, u których ryzyko przerzutów do płuc oraz nawrotu miejscowego jest znacznie większe, konieczne jest wykonywanie cyklicznej oceny radiologicznej klatki piersiowej oraz — oprócz starannego badania przedmiotowego — badania obrazowe okolicy po wyciętym guzie pierwotnym (tab. VI).

5. Podsumowanie

Wprowadzenie skutecznego, agresywnego leczenia skojarzonego (chemioterapia przed- i pooperacyjna) u młodych, dorosłych chorych na mięsaki kości pozwoliło znacząco zwiększyć odsetek 5-letnich wyleczeń (do około 60–70%). Zwiększył się również odsetek chorych, u których można zachować kończynę. Chorzy na mięsaki kości muszą być leczeni w wyspecjalizowanych ośrodkach onkologicznych.

Konflikt interesów: nie zgłoszono

Prof. dr hab. n. med. Piotr Rutkowski

Klinika Nowotworów Tkank Miękkich, Kości i Czerniaków
Centrum Onkologii — Instytut im. Marii Skłodowskiej-Curie
w Warszawie
ul. Roentgena 5, 02-781 Warszawa
tel. 22 643 93 75
e-mail: piotr.rutkowski@coi.pl

Otrzymano i przyjęto do druku: 24 września 2016 r.

Piśmiennictwo

- Lin PP, Patel S (red.). *Bone sarcoma*. Boston, MA: Springer, 2013.
- Świtaj T, Nowecki ZI. Mięsaki kości. W: *Onkologia kliniczna*. Krzakowski M, Potemski P, Warzocha K i wsp. (red.). Gdańsk: Via Medica, 2015.
- Grzesiakowska U (red.). *Radiologiczny atlas guzów kości*. Warszawa: MediPage, 2011.
- Bone sarcomas: ESMO Clinical Practice Guidelines for diagnosis, treatment and follow-up. ESMO/European Sarcoma Network Working Group. *Ann Oncol* 2014; 25 (Suppl 3): 113–123.
- Fletcher CDM, Bridge JA, Hogendoorn PC i wsp. (eds.). *WHO classification of tumours of soft tissue and bone*. Lyon: IARC, 2013.
- Protocol for the examination of specimens from patients with tumors of bone. Cancer protocol templates (www.cap.org).
- <https://www.rcpath.org/resourceLibrary/dataset-for-histopathology-reports-on-primary-bone-tumours.html>.
- Edge S, Byrd DR, Compton CC i wsp. (eds.). *AJCC cancer staging manual*. New York: Springer, 2010.
- Trojani M, Contesso G, Coindre JM i wsp. Soft-tissue sarcomas of adults; study of pathological prognostic variables and definition of a histopathological grading system. *Int J Cancer* 1984; 33: 37–42.
- Huvos AG: *Bone tumours. Diagnosis, treatment and prognosis*. Philadelphia: WB Saunders, 1991.
- CCN Clinical Practice Guidelines in Oncology. *Bone Cancer*. (Wersja 2.2016).
- Krzakowski M, Warzocha K (red.). *Zalecenia postępowania diagnostyczno-terapeutycznego w nowotworach złośliwych 2013 rok*. Gdańsk: Via Medica, 2013.

- Gerrand C, Athanasou N, Brennan B i wsp.; British Sarcoma Group. UK guidelines for the management of bone sarcomas. *Clin Sarcoma Res* 2016; 5: e6.doi: 10.2196.
- Bacci G, Picci P, Ruggieri P. Primary chemotherapy and delayed surgery (neoadjuvant chemotherapy) for osteosarcoma of the extremities [...]. *Cancer* 1990; 65: 2539–2553.
- Collins M, Wilhelm M, Conyers R i wsp. Benefits and adverse events in younger versus older patients receiving neoadjuvant chemotherapy for osteosarcoma: findings from a meta-analysis. *J Clin Oncol* 2013; 31: 2303–2312.
- Anninga JK, Gelderblom H, Fiocco M i wsp. Chemotherapeutic adjuvant treatment for osteosarcoma: where do we stand? *Eur J Cancer* 2011; 47: 2431–2445.
- Eilber F, Guiliano A, Eckhardt J i wsp. Adjuvant chemotherapy for osteosarcoma: a randomized prospective trial. *J Clin Oncol* 1987; 5: 21–26.
- Goorin AM, Harris MB, Bernstein M i wsp. Phase II/III trial of etoposide and high-dose ifosfamide in newly diagnosed metastatic osteosarcoma: a pediatric oncology group trial. *J Clin Oncol* 2002; 20: 426–433.
- Navid F, Willert JR, McCarville MB i wsp. Combination of gemcitabine and docetaxel in the treatment of children and young adults with refractory bone sarcoma. *Cancer* 2008; 113: 419–425.
- Souhami RL, Craft AW, Van der Eijken JW i wsp. Randomised trial of two regimens of chemotherapy in operable osteosarcoma: a study of the European Osteosarcoma Intergroup. *Lancet* 1997; 350: 911–917.
- Meyers PA, Schwartz CL, Krailo MD i wsp. Osteosarcoma: the addition of muramyl tripeptide to chemotherapy improves overall survival — a report from the Children's Oncology Group. *J Clin Oncol* 2008; 26: 633–638.
- Cotterill SJ, Ahrens S, Paulussen M i wsp. Prognostic factors in Ewing's tumor of bone: analysis of 975 patients from the European Intergroup Cooperative Ewing's Sarcoma Study Group. *J Clin Oncol* 2000; 18: 3108–3114.
- Nesbit ME, Jr, Gehan EA, Burgert EO, Jr i wsp. Multimodal therapy for the management of primary, nonmetastatic Ewing's sarcoma of bone: a long term follow-up of the first intergroup study. *J Clin Oncol* 1990; 8: 1664–1674.
- Grier HE, Krailo MD, Tarbell NJ i wsp. Addition of ifosfamide and etoposide to standard chemotherapy for Ewing's sarcoma and primitive neuroectodermal tumor of bone. *N Engl J Med* 2003; 348: 694–701.
- Paulussen M, Craft AW, Lewis I i wsp. Results of the EICESS-92 Study: two randomized trials of Ewing's sarcoma treatment—cyclophosphamide compared with ifosfamide in standard-risk patients and assessment of benefit of etoposide added to standard treatment in high-risk patients. *J Clin Oncol* 2008; 26: 4385–4393.
- Le Deley MC, Paulussen M, Lewis I i wsp. Cyclophosphamide compared with ifosfamide in consolidation treatment of standard-risk Ewing sarcoma: results of the randomized noninferiority Euro-EWING99-R1 trial. *J Clin Oncol* 2014; 32:2440–2448.
- Denbo JW, Shannon Orr W, Wu Y. Timing of surgery and the role of adjuvant radiotherapy in Ewing sarcoma of the chest wall: a single-institution experience. *Ann Surg Oncol* 2012; 19: 3809–3815.
- Schuck A, Ahrens S, Paulussen M i wsp. Local therapy in localized Ewing tumors: results of 1,058 patients treated in the CESS 81, CESS 86 and EICESS 92 trials. *Int J Radiat Oncol Biol Phys* 2003; 55: 168–177.
- Bacci G, Palmerini E, Staals EL i wsp. Ewing's sarcoma family tumours of the humerus: outcome of patients treated with radiotherapy, surgery or surgery and adjuvant radiotherapy. *Radiother Oncol* 2009; 93: 383–387.
- Ladenstein R, Pötschger U, Le Deley MC i wsp. Primary disseminated multifocal Ewing sarcoma: results of the Euro-EWING 99 trial. *J Clin Oncol* 2010; 28: 3284–3291.
- Schuck A, Hofmann J, Rube C i wsp. Radiotherapy in Ewing's sarcoma and PNET of the chest wall: results of the trials CESS 81, CESS 86 and EICESS 92. *Int J Radiat Oncol Biol Phys* 1998; 42: 1001–1006.
- Kim S, Ott HC, Wright CD i wsp. Pulmonary resection of metastatic sarcoma: prognostic factors associated with improved outcomes. *Ann Thorac Surg* 2011; 92: 1780–1786.
- Briccoli A, Rocca M, Salone M i wsp. High grade osteosarcoma of the extremities metastatic to the lung: long-term results in 323 patients treated combining surgery and chemotherapy, 1985–2005. *Surg Oncol* 2010; 19: 193–199.
- Whelan JS, Burcombe RJ, Janinis J i wsp. A systematic review of the role of pulmonary irradiation in the management of primary bone tumours. *Ann Oncol* 2002; 13: 23–30.
- Raciborska A, Bilska K, Rychłowska-Pruszyńska M i wsp. Management and follow-up of Ewing sarcoma patients with isolated lung metastases. *J Pediatr Surg* 2016; 51: 1067–1071.
- Igaki H, Tokuyue K, Okumura T. Clinical results of proton beam therapy for skull base chordoma. *Int J Rad Oncol Biol Phys* 2004; 60: 1120–1126.

37. Weber DC, Rutz HP, Pedroni ES i wsp. Results of spot-scanning proton radiation therapy for chordoma and chondrosarcoma of the skull base: the Paul Scherrer Institut experience. *Int J Radiat Oncol Biol Phys* 2005; 63: 401–409.
38. Noel G, Feuvret L, Calugaru V i wsp. Chordomas of the base of the skull and upper cervical spine. One hundred patients irradiated by a 3D conformal technique combining photon and proton beams. *Acta Oncol* 2005; 44: 700–708.
39. Ares C, Hug EB, Lomax AJ i wsp. Effectiveness and safety of spot scanning proton radiation therapy for chordomas and chondrosarcomas of the skull base: first long-term report. *Int J Radiat Oncol Biol Phys* 2009; 75: 1111–1118.
40. DeLaney TF, Liebsch NJ, Pedlow FX i wsp. Phase II study of high-dose photon/proton radiotherapy in the management of spine sarcomas. *Int J Radiat Oncol Biol Phys* 2009; 74:732–739.
41. Rutz HP, Weber DC, Sugahara S i wsp. Extracranial chordoma: outcome in patients treated with function-preserving surgery followed by spot-scanning proton beam irradiation. *Int J Radiat Oncol Biol Phys* 2007; 67: 512–520.
42. Zabel-du Bois A, Nikoghosyan A, Schwahofer A i wsp. Intensity modulated radiotherapy in the management of sacral chordoma in primary versus recurrent disease. *Radiother Oncol* 2010; 97: 408–412.
43. Stacchiotti S, Sommer J; Chordoma Global Consensus Group. Building a global consensus approach to chordoma: a position paper from the medical and patient community. *Lancet Oncol* 2015; 16: e71–83.
44. Agencja Oceny Technologii Medycznych i Taryfikacji. Rekomendacja nr 85/2015 z dnia 29 października 2015 r. Prezesa Agencji Oceny Technologii Medycznych i Taryfikacji w sprawie zakwalifikowania świadczenia opieki zdrowotnej „Radioterapia protonowa nowotworów zlokalizowanych poza narządem wzroku” jako świadczenia gwarantowanego z zakresu leczenia szpitalnego. www.aotmit.gov.pl.
45. Ruka W, Rutkowski P, Morysiński T i wsp. The megavoltage radiation therapy in treatment of patients with advanced or difficult giant cell tumors of bone. *Int J Radiat Oncol Biol Phys* 2010; 78: 494–498.
46. Chawla S, Henshaw R, Seeger L i wsp. Safety and efficacy of denosumab for adults and skeletally mature adolescents with giant cell tumor of bone: interim analysis of an open-label, parallel-group, phase 2 study. *Lancet Oncol* 2013; 14: 901–908.
47. Rutkowski P, Ferrari S, Grimer RJ i wsp. Surgical downstaging in an open-label phase II trial of denosumab in patients with giant cell tumor of bone. *Ann. Surg. Oncol.* 2015; 22: 2860–2868.