

Rola mammografii metodą rezonansu magnetycznego w diagnostyce raka piersi

Barbara Bobek-Billewicz¹, Marek K. Jurkowski^{2, 3}

Mammografia MR jest metodą o wysokiej czułości (> 98%) i niższej swoistości (> 80%) w wykrywaniu raka piersi. Czułość mammografii MR w wykrywaniu *DCIS* o niskim i pośrednim stopniu złośliwości jest niższa niż w wykrywaniu raka inwazyjnego i *DCIS* o wysokim stopniu złośliwości. Warunkiem wysokiej skuteczności mammografii MR jest bardzo dobra — niestety, nie zawsze łatwa do uzyskania — jakość badania.

Główne wskazania do mammografii MR (Rekomendacje EUSOBI 2015) to: skrining kobiet z grup wysokiego ryzyka zachorowania na raka piersi; przedoperacyjna ocena stopnia zaawansowania zmian w piersiach u kobiet z rozpoznaniem rakiem piersi; ocena skuteczności neoadiuwantowej chemioterapii; poszukiwanie raka piersi u kobiet mających przerzuty, negatywny wynik mammografii i USG — ukryty rak piersi (*occult primary breast cancer*); podejrzenie wznnowy miejscowej — jeżeli nie może być wykonana biopsja; ocena implantów; lepsza charakterystyka zmian niejednoznacznych w mammografii i USG, jeżeli nie może być wykonana biopsja.

Wprowadzenie w ostatnich latach do codziennej praktyki klinicznej tomosyntezy (DBT — *digital breast tomosynthesis*) oraz mammografii spektralnej po dożylnym podaniu jodowego środka kontrastującego wymaga ponownego przeanalizowania wskazań do mammografii MR oraz określenia algorytmu diagnostycznego u kobiet z podejrzeniem lub rozpoznaniem raka piersi.

Biuletyn PTO NOWOTWORY 2017; 2, 3: 235–242

Słowa kluczowe: rak piersi, rezonans magnetyczny, MRI piersi, MR mammografia, rak utajony

Wstęp

Metody diagnostyki obrazowej piersi obejmują trzy główne modalności:

1. Badania z wykorzystaniem promieniowania X — mammografia rentgenowska (MMG, 2D MMG). Badania te coraz częściej wykonywane są aparatami cyfrowymi, ale nadal w użyciu są systemy analogowe i ucyfrowione. Mammografia cyfrowa umożliwia wykonanie dodatkowych badań będących rozszerzeniem mammografii o tomosyntezę (DBT — *digital breast tomosynthesis*) oraz mammografii

dwuenergetycznej ze wzmocnieniem kontrastowym (CESM — *contrast-enhanced spectral mammography*).

A. DBT eliminuje nakładanie się tkanek, umożliwia ocenę piersi w warstwach grubości 1 mm. DBT jest najczęściej wykonywana zamiast zdjęć celowanych, pozwalając nie tylko na ocenę i analizę zmiany wątpliwej czy podejrzanej w 2D MMG, ale dodatkowo na ocenę całej piersi. Pozwala wyjaśnić charakter większości zagęszczeń i asymetrii widocznych tylko w jednej projekcji, poprawia czułość i swoistość mammografii. U kobiet z rozpoznaniem

¹Zakład Radiologii i Diagnostyki Obrazowej, Centrum Onkologii — Instytut Marii Skłodowskiej-Curie, Oddział w Gliwicach

²Zakład Fizyki Medycznej, Centrum Onkologii — Instytut Marii Skłodowskiej-Curie, Oddział w Gliwicach

³Katedra Medycyny Laboratoryjnej, Uniwersytet Warmińsko-Mazurski, Olsztyn

Artykuł w wersji pierwotnej:

Bobek-Billewicz B, Jurkowski MK. The role of magnetic resonance imaging in the diagnosis of breast cancer. *NOWOTWORY J Oncol* 2017; 67: 185–192.

Należy cytować wersję pierwotną.

nym rakiem piersi DBT może być stosowana dla oceny wieloogniskowości/wielomiejscowości. Obiecujące są wyniki zastosowania tej metody w skriningu [1].

- B.** Mammografia spektralna (dwuenergetyczna) ze wzmocnieniem kontrastowym jest najmłodsza z obrazowych metod diagnostyki piersi, stosowaną od 2011. Badanie jest wykonywane po dożylnym podaniu jodowego środka kontrastującego. Podobnie jak w mammografii MR uwidocznienie, wzmocnienie kontrastowe zmiany zależy od jej unaczynienia [2, 3]. Głównymi wskazaniami wydają się być zmiany niejednoznaczne w mammografii i USG, u chorych z rozpoznany rakiem piersi — potwierdzenie/wykluczenie obecności dodatkowych ognisk raka (ryc. 1) [4].

2. Ultrasonografia. Najczęściej jest to klasyczne badanie USG wykonywane przez lekarza; może być uzupełniane o ocenę unaczynienia w opcji color Doppler oraz o elastografię. Możliwe jest wykonanie badania USG po dożylnym podaniu środka kontrastującego. Specjalnym rodzajem badania USG piersi jest ABUS (*automated breast ultrasound*), pozwalający ocenić pierś także w przekrojach czołowych, niemożliwych do uzyskania w innych badaniach USG. Jedną z głównych zalet takiego badania jest powtarzalność. Badanie jest wykonywane przez technika, a opisywane po zakończeniu badania przez lekarza radiologa.

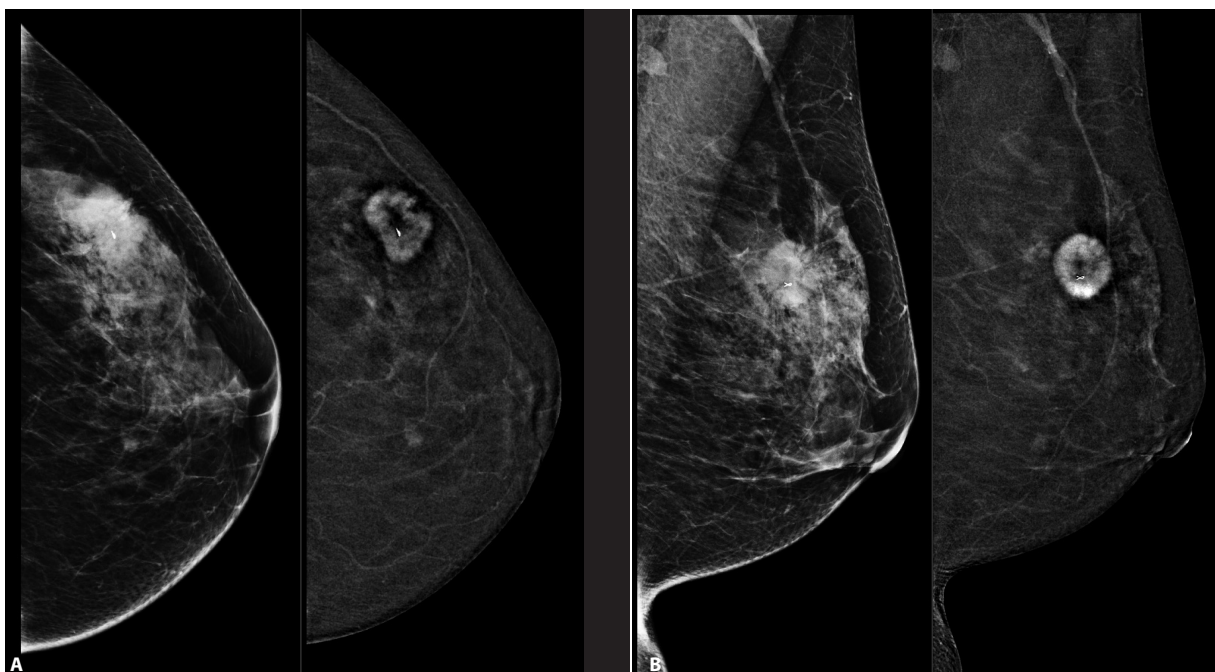
3. Mammografia MR jest metodą rozpoznawania raka piersi o wysokiej czułości (> 98%) i nieco niższej swoistości

(> 80%). Warunkiem jest bardzo dobra — niestety, nie zawsze łatwa do uzyskania — jakość badania. Czułość mammografii MR w wykrywaniu *DCIS* o niskim i pośrednim stopniu złożliwości jest niższa niż w wykrywaniu raka inwazyjnego i *DCIS* o wysokim stopniu złożliwości [5].

Mammografia MR

Aby uzyskać wysoką jakość badania MR piersi, konieczne jest przestrzeganie zasad i standardów opisanych m.in. w zaleceniach EUSOMA [6, 7]:

- A.** U kobiet przed menopauzą badanie powinno być wykonane między 7. a 14. dniem cyklu miesięcznego, kiedy wzmocnienie kontrastowe prawidłowej tkanki gruczołowo-włóknistej piersi jest słabe i w konsekwencji patologiczne wzmocnienie kontrastowe jest lepiej widoczne, a jednocześnie jest mniej wyników fałszywie pozytywnych. Jeśli to konieczne, można wykonać badanie w 3. tygodniu cyklu, pamiętając, że wynik może być nieoptymalny.
- B.** Badanie powinno być wykonane aparatem MR o indukcji pola magnetycznego minimum 1,5 T z wykorzystaniem cewki powierzchniowej dedykowanej do badania piersi.
- C.** Wykonanie co najmniej następujących sekwencji: obrazy T1-zależne i T2-zależne, badanie dynamiczne w sekwencji T1-zależnej z supresją sygnału tkanki tłuszczowej o wysokiej rozdzielczości przestrzennej po dożylnym podaniu paramagnetycznego środka kontrastującego.



Rycina 1. Chora lat 45. Pierś lewa: *invasive carcinoma* NST, G2, NG2. **A.** Mammografia spektralna projekcja CC, oba zdjęcia wykonane po dożylnym podaniu środka kontrastującego, po stronie lewej akwizycja niskoenergetyczna jak standardowa mammografia, po stronie prawej obraz subtrakcyjny — dwuenergetyczna mammografia ze wzmocnieniem kontrastowym; **B.** Mammografia spektralna projekcja MLO — oba zdjęcia wykonane po dożylnym podaniu środka kontrastującego, po stronie lewej akwizycja niskoenergetyczna jak standardowa mammografia, po stronie prawej obraz subtrakcyjny — dwuenergetyczna mammografia ze wzmocnieniem kontrastowym. Wzmacniająco guz w kwadrancie górnio-zewnętrzny piersi lewej. Obrazy subtrakcyjne, na których widoczne są tylko zmiany wzmacniające się kontrastowo, pozwalają na lepszą ocenę wielkości i liczby zmian nowotworowych

Badanie dynamiczne powinno składać się z 5 powtórzeń, przy czym maksymalny czas jednego powtórzenia to maksymalnie 120 sekund (w obecnie stosowanych systemach nie powinien przekraczać 90 sekund). Czas badania wynosi około 20–30 minut.

- D. Obrazowanie MR zależne od dyfuzji (DWI/ADC) nie wymaga podania środka kontrastującego, poprawia specyficzność badania.
- E. Sekwencja dynamiczna o wysokiej rozdzielczości czasowej wykonywana w pierwszych 60–90 sekundach po dożylnym podaniu paramagnetycznego środka kontrastującego nie wydłuża czasu badania, a poprawia specyficzność [8].
- F. Bardzo ważne jest ułożenie chorej tak, aby możliwe było objęcie badaniem całego obszaru zainteresowania, ale także na tyle wygodne, by chora mogła pozostać bez ruchu przez całe badanie, a zwłaszcza sekwencję dynamiczną. Co prawda nowoczesne systemy MR dysponują oprogramowaniem korekcji ruchu, ale jest to możliwe tylko w pewnym zakresie.
- G. Badania dla oceny szczelności implantów mogą być wykonane bez dożylnego podania środka kontrastującego. Jeżeli oceniane są implanty silikonowe, konieczne jest wykonanie sekwencji dedykowanych ocenie silikonu.

Wskazania do mammografii MR

Wskazania do mammografii MR zostały po raz pierwszy kompleksowo przedstawione w 2010 roku jako rekomendacje EUSOMA [6]. Od początku dokument ten budził kontrowersje i dyskusje szczególnie gorące w obszarze określenia stopnia zaawansowania przed rozpoczęciem leczenia i rozpoznawaniu wznowy.

Rekomendacje EUSOBI przedstawione w 2015 roku [7] znacznie rozszerzają wskazania do MR piersi. Wskazania te obejmują:

- A. Skrining kobiet z grup wysokiego ryzyka zachorowania na raka piersi.
- B. Przedoperacyjną ocenę stopnia zaawansowania zmian w piersiach u kobiet z rozpoznany rakiem piersi (ryc. 2).
- C. Ocenę skuteczności neoadiuwantowej chemioterapii.
- D. Poszukiwanie raka piersi u kobiet mających przerzuty i negatywne wyniki mammografii i USG — ukryty rak piersi (*occult primary breast cancer*) (ryc. 2).
- E. Podejrzenie wznowy miejscowej — jeżeli nie może być wykonana biopsja.
- F. Ocenę implantów.
- G. Lepszą charakterystykę zmian niejednoznacznych w mammografii i USG, jeżeli nie może być wykonana biopsja.

Do wskazań do badania piersi MR, które nie budzą istotnych wątpliwości, należą:

- A. Skrining kobiet z wysokim ryzykiem zachorowania na raka piersi (nosiciele mutacji *BRCA1* lub *BRCA2* oraz

niebadani krewni pierwszego stopnia nosiciele mutacji *BRCA*, kobiety z innymi zespołami genetycznymi, w których występuje zwiększone ryzyko zachorowania na raka piersi, np. zespół Li-Fraumeni, zespół Cowdena, radioterapia klatki piersiowej między 10 a 30 rokiem życia, ryzyko zachorowania na raka piersi > 20%.

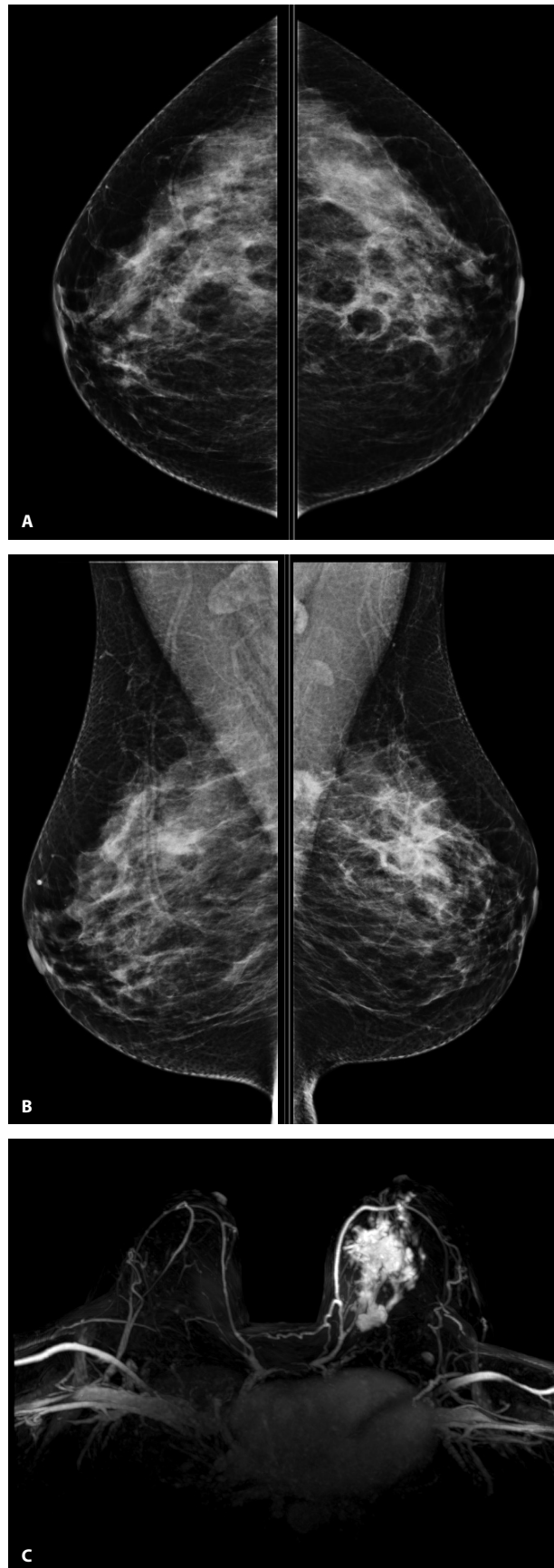Kobiety mające raka jednej piersi są w grupie zwiększonego ryzyka zachorowania na drugiego raka, co może być wskazaniem zarówno do wykonania mammografii MR przed leczeniem, jak i do badań kontrolnych po zakończeniu leczenia.

- B. Ocena odpowiedzi na neoadiuwantową chemioterapię u kobiet chorych na raka piersi.
- C. Rak utajony (*occult breast cancer*).
- D. Ocena implantów.

Ad A. Mammografia MR jest uznaną metodą skringową u kobiet z wysokim ryzykiem zachorowania na raka piersi [5–7, 9]. Nie ma dziś pytania, czy wykonywać mammografię MR jako skrining u kobiet z grup wysokiego ryzyka zachorowania na raka piersi. Jest pytanie: jak to badanie wykonywać.

Dyskutowany jest wiek, w którym należy rozpocząć skrining MR (zgodnie z zaleceniami EUSOMA nie później niż w 30 roku życia), interwał (nie dłuższy niż 1 rok) oraz metoda wykonania badania. Kilka lat temu Christiane Kuhl [10] zaproponowała skrócony protokół mammografii MR jako badania skringowego. Autorzy podają czas akwizycji 3 minuty, ale jest to czas dwóch sekwencji diagnostycznych 3D T1-zależnych jednej przed drugą po dożylnym podaniu paramagnetycznego środka kontrastującego. Należy do tego dodać trwające 1–2 minuty sekwencje lokalizacyjne, co wydłuża czas do ok. 5 minut, a także czas potrzebny na ułożenie badanej. Czas takiego badania jest porównywalny do czasu wykonania klasycznej mammografii rentgenowskiej, a krótszy niż wykonanie sonomammografii obu piersi. Wnioski przedstawione w tej pracy wskazują na wysoką wartość badania. Według autorów: 3-minutowe badanie MR i 3-sekundowa ocena rekonstrukcji MIP przez eksperta radiologa pozwalają wykluczyć raka z NPV w 99,8%. Przy czasie potrzebnym radiologowi do oceny całego badania MR piersi wykonanego wg skróconego protokołu, nieprzekraczającym 30 sekund, osiągnięto skuteczność diagnostyczną porównywalną z pełnym protokołem i wykryto dodatkowo 18,2 przypadków raka na 1000 [10].

Ad B. W ocenie odpowiedzi na neoadiuwantową chemioterapię (NAC) w mammografii MR wykorzystywane jest zarówno badanie dynamiczne po dożylnym podaniu paramagnetycznego środka kontrastującego, jak i obrazowanie MR zależne od dyfuzji. Nawet słabe wzmocnienie kontrastowe w miejscu pierwotnego guza po NAC powinno być uważane za resztkowy naciek. Woodhams R i wsp. uzyskali 96-procentową skuteczność DWI/ADC i 89-procentową skuteczność DCE w rozpoznawaniu resztkowego nacieku (*residual tumor*) [11]. Wykorzystanie DWI/ADC w ocenie zmian



Rycina 2. Chora lat 30. Pierś lewa: *invasive carcinoma* NST N2, NG2. **A.** Mammografia projekcja CC; **B.** Mammografia projekcja MLO — w piersi lewej przy ścianie klatki piersiowej zagęszczenie o maksymalnym wymiarze do 18 mm; **C.** Badanie MR piersi — rekonstrukcja MIP (*maksimum intensity projection*). W piersi lewej w kwadrancie górnym-wewnętrznym i na pograniczu kwadrantów górnych nieregularnego kształtu naciek o maksymalnych wymiarach 66 mm × 46 mm × 52 mm

resztkowych może być przydatne zwłaszcza u kobiet, u których np. z powodu niewydolności nerek nie można wykonać badania po dożylnym podaniu paramagnetycznego środka kontrastującego.

Ad C. Rak utajony (*occult breast cancer*) stanowi mniej niż 1% raków piersi. Wskazaniem do mammografii MR w raku utajonym jest negatywny wynik mammografii i USG piersi. Wykrycie raka pozwala na zastosowanie leczenia oszczędzającego zamiast mastektomii. Nie ma jednoznacznej odpowiedzi na pytanie, czy u kobiet z przerzutem raka piersi przed badaniem MR należy wykonać tylko klasyczną mammografię, czy też rozszerzyć to badanie o DBT i ewentualnie mammografię spektralną. Zapewne w znacznej części przypadków zależy to od lokalnej sytuacji i dostępności metod diagnostyki obrazowej. Jak już wspomniano wcześniej, czułość mammografii MR w wykrywaniu DCIS o niskim i średnim stopniu złośliwości jest niższa niż w wykrywaniu raka inwazyjnego i DCIS o wysokim stopniu złośliwości (ryc. 3).

Ad D. Mammografia MR jest złotym standardem w ocenie szczelności implantów silikonowych. Badanie MR wykonywane tylko w celu oceny szczelności implantów wykonuje się bez dożylnego podania środka kontrastującego, opierając diagnostykę na sekwencjach dedykowanych ocenie silikonu. Jeżeli celem badania jest także ocena piersi w kierunku wykrycia zmian nowotworowych, należy wykonać pełne badanie MR z dynamicznym obrazowaniem po dożylnym podaniu paramagnetycznego środka kontrastującego oraz sekwencje dedykowane ocenie silikonu. Co ważne, implanty nie zmniejszają czułości badania MR w wykrywaniu raka piersi, w tym wznowy, tak więc mammografia MR wydaje się być złotym standardem w obrazowaniu piersi u tych chorych.

Najwięcej dyskusji budzą wskazania do badania MR piersi przed rozpoczęciem leczenia, w rozpoznawaniu wznowy oraz w ocenie zmian niejednoznacznych w mammografii i USG (BIRADS 3, BIRADS 4A i BIRADS 4B). Celem mammografii MR u chorych z rozpoznaniem raka piersi jest, ogólnie mówiąc, pomoc w wyborze optymalnej metody leczenia. W pierwszych wskazaniach EUSOMA [6] zalecano wykonanie mammografii MR u chorych z nowo rozpoznaniem raka piersi przed rozpoczęciem leczenia w następujących sytuacjach:

- inwazyjny rak zrazikowy;
- wysokie ryzyko zachorowania na raka piersi;
- większa niż 1 cm różnica wielkości guza w mammografii i USG;
- przed PBI (*partial breast irradiation*).

Obecnie, zwłaszcza w praktyce klinicznej, przeważa pogląd, że mammografia MR powinna być wykonywana przed rozpoczęciem leczenia dla oceny miejscowego zaawansowania choroby zwłaszcza u kobiet z gęstą, gruczołową budową piersi. Badanie pozwala wykryć dodatkowe ogniska raka zarówno w piersi zajętej przez nowotwór, jak i w drugiej (wielogniskowość, wielomiejscowość), lepiej

określić wielkość raka, a w konsekwencji lepiej zaplanować leczenie, w tym także zabieg operacyjny [12]. Paker i wsp. podają, że 41% chirurgów, którzy odpowiedzieli na ankietę rozesłaną w 2010 r. do członków American Society of Breast Surgeons, rutynowo zleca mammografię MR u chorych z nowo rozpoznaniem rakiem piersi [13].

Nie ulega wątpliwości, że w mammografii MR można rozpoznać ogniska raka niewidoczne w mammografii i ultrasonografii. W przeprowadzonej przez Brennan i wsp. metaanalizie 3252 kobiet z jednostronnym rakiem piersi 131 ognisk raka w drugiej piersi było widocznych tylko w badaniu MR; 35% tych zmian było DCIS [14].

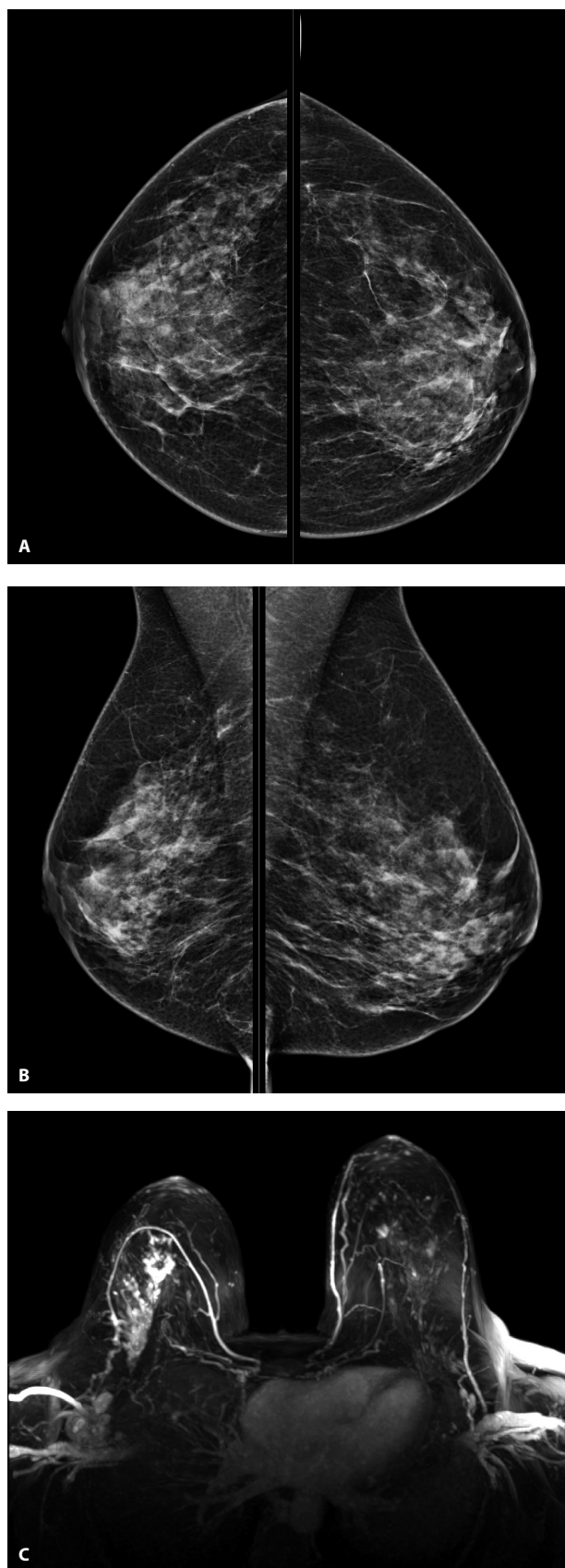
Freitas V i wsp., na podstawie analizy mammografii MR wykonanej u kobiet z nowo rozpoznaniem rakiem piersi, doszli do wniosku, że badanie to cechuje się wysoką (95-procentową) skutecznością, z 98-procentowym NPV w wykluczeniu obecności utajonego raka [15].

Dyskusję natomiast budzi, jakie znaczenie dla wyniku leczenia ma wykrycie tych niewidocznych w innych metodach badania ognisk raka i czy wszystkie uwidocznione ogniska raka powinny być usuwane chirurgicznie, jeżeli stosuje się radioterapię piersi i adiuwantowe leczenie systemowe [5, 16]. Nie ulega natomiast wątpliwości, że zmiany ocenione w mammografii MR jako BIRADS 4 lub BIRADS 5 muszą być zweryfikowane mikroskopowo przed ewentualnym podjęciem decyzji o zmianie metody czy zakresu leczenia. Ponieważ najczęściej zmiany te są widoczne tylko w mammografii MR, biopsja musi być wykonana pod kontrolą MR.

Mammografia MR wykonywana przed leczeniem operacyjnym prowadzi do zwiększenia liczby mastektomii [17]. Dane na temat wpływu przedoperacyjnej mammografii MR na zmniejszenia odsetka reoperacji z powodu dodatnich marginesów nie są zgodne [18–20]. Także dane na temat wpływu wykonywania przedoperacyjnej mammografii MR na częstość występowania wznowy miejscowej nie są zgodne [21, 22].

Mammografia MR jest skuteczną metodą rozpoznawania wznowy miejscowej po leczeniu oszczędzającym. Zgodnie z klasycznymi wskazaniem powinna być wykonywana, jeżeli obraz mammografii rentgenowskiej i USG jest wątpliwy, a biopsja nie może być wykonana. W praktyce klinicznej mammografia MR często jest wykonywana jako podstawowe badanie kontrolne po leczeniu oszczędzającym u młodych kobiet z gęstą gruczołową budową piersi. Wydaje się możliwym, że w części przypadków z tej grupy mammografia MR zostanie zastąpiona przez mammografię spektralną po dożylnym podaniu środka kontrastującego.

Charakterystyka zmian niejednoznacznych w mammografii i USG w ogóle nie była uwzględniana w początkowych wskazaniach do mammografii MR, obecnie w praktyce klinicznej jest to jedno z najczęstszych, jeżeli nie najczęstsze wskazanie do wykonania badania. Trzeba pamiętać, że



Rycina 3. Chora lat 52. Przerzuty do węzłów chłonnych prawego dołu pachowego, śródpiersia, kości. W mammografii rozproszone mikrozwapnienia nietworzące skupisk, w DBT nie uwidoczniono zmian podejrzanych. **A.** Mammografia projekcja CC; **B.** Mammografia projekcja MLO; **C.** Badanie MR piersi — rekonstrukcja MIP (*maximum intensity projection*) w kwadrancie górnym zewnętrznym piersi prawej obszar przewodowego patologicznego wzmocnienia kontrastowego o maksymalnych wymiarach 75 mm × 45 mm × 70 mm. HP: *invasive carcinoma NST G3*

mammografia MR jest znacznie bardziej skuteczna w charakterystyce zmian o charakterze masy, zagęszczenia, asymetrii czy zaburzenia architektury niż mikrozwapnień. Podejrzane w mammografii mikrozwapnienia powinny być weryfikowane biopsyjnie. Catherine S. Giess i wsp. w pracy opublikowanej w 2016 r. [23] wskazują, że głównymi wskazaniami w tej kategorii powinny być te, co do których w mammografii są wątpliwości, czy to zmiany naprawdę istniejące i/lub czy mają znaczenie kliniczne. Tak więc wskazaniem do mammografii MR powinny być asymetria i zaburzenie architektury widoczne tylko w jednej projekcji mammograficznej; zmiany, których biopsja z różnych powodów jest trudna lub niemożliwa do wykonania.

Yoo i wsp. [24] wskazują na przydatność mammografii MR w charakterystyce dobrze odgraniczonych zmian w piersiach. Ogromna większość takich zmian to zmiany łagodne, takie jak torbiele, gruczolakowłókniaki czy wewnątrzgruczołowe węzły chłonne, ale taki obraz ultrasonograficzny i mammograficzny mogą mieć także raki i guzy liściaste. Autorzy dochodzą do wniosku, że mammografia MR, wykorzystując analizę obrazów T2-w, morfologii i kinetykę wzmocnienia kontrastowego, jest przydatna w różnicowaniu dobrze odgraniczonych zmian łagodnych i złośliwych.

Dorrius i wsp. [25], na podstawie metaanalizy prawdopodobnie łagodnych zmian w piersiach, zakwalifikowanych do kategorii BIRADS 3, doszli do wniosku, że mammografia MR jest przydatna w ocenie zmian BIRADS 3, NPV mammografii dla zmian w mammografii BIRADS 3 niezawierających zwapnień wynosił 100%. Według autorów mammografia MR jest metodą pozwalającą zrezygnować z badań kontrolnych u kobiet ze zmianami niezawierającymi zwapnień o kategorii mammograficznej BIRADS 3.

Ważnym jest pytanie, czy mammografia MR pozwala zmniejszyć liczbę niepotrzebnych biopsji zmian łagodnych, a więc lepiej scharakteryzować zmiany kategorii BIRADS 4 w mammografii lub USG.

Strobel i wsp. wykazali na podstawie analizy 353 zmian w piersiach u 340 kobiet zakwalifikowanych do kategorii BIRADS 4, że można było uniknąć 92% biopsji [26].

Dla poprawy specyficzności badania i zmniejszenia liczby wyników fałszywie pozytywnych wykorzystuje się akwizycję o wysokiej rozdzielczości czasowej, obejmującą pierwsze 60–90 s po dożylnym podaniu środka kontrastującego oraz obrazowanie zależne od dyfuzji.

Bickelhaupt i wsp., na podstawie prospektywnego badania, doszli do wniosku, że obrazowanie MR zależne od dyfuzji (DWIBS — *diffusion-weighted imaging with background suppression*) wykonywane bez dożylnego podania środka kontrastującego jest pomocne w wykluczeniu raka u kobiet ze zmianą podejrzaną w rentgenowskiej mammografii skriningowej (czułość 92 %, specyficzność 94%, NPV 92%, PPV 93%) [27].

Wnioski

1. Mammografia rentgenowska uzupełniona badaniem USG pozostaje główną metodą w diagnostyce raka piersi.

2. Tomosynteza (DBT) zmniejsza liczbę niejednoznacznych wyników mammografii, poprawia czułość i swoistość mammografii.

3. Wskazania do mammografii MR obejmują:

- skrining kobiet z grup wysokiego ryzyka zachorowania na raka piersi;
- przedoperacyjną ocenę stopnia zaawansowania zmian w piersiach u kobiet z rozpoznany rakiem piersi;
- ocenę skuteczności neoadiuwantowej chemioterapii;
- poszukiwanie raka piersi u kobiet z przerzutami i negatywnym wynikiem mammografii i USG — ukryty rak piersi (*occult primary breast cancer*);
- podejrzenie wznowy miejscowej — jeżeli nie może być wykonana biopsja;
- charakterystykę zmian niejednoznacznych w mammografii i USG;
- ocenę implantów (co ważne: implanty nie zmniejszają czułości mammografii MR w wykrywaniu raka piersi).

4. W części przypadków mammografia MR może być zastąpiona przez mammografię spektralną ze wzmocnieniem kontrastowym.

Konflikt interesów: nie zgłoszono

Prof. dr hab. n. med. Barbara Bobek-Billewicz

Zakład Radiologii i Diagnostyki Obrazowej
Centrum Onkologii — Instytut Marii Skłodowskiej-Curie,
Oddział Gliwice
ul. Wybrzeże Armii Krajowej 15
44–101 Gliwice
e-mail: Barbara.Bobek-Billewicz@io.gliwice.pl

Otrzymano i przyjęto do druku: 3 marca 2017 r.

Piśmiennictwo

1. McDonald ES, Oustimov A, Weinstein SP i wsp. Effectiveness of digital breast tomosynthesis compared with digital mammography: outcomes analysis from 3 years of breast cancer screening. *JAMA Oncol* 2016; 2: 737–743. doi:10.1001/jamaoncol.2015.5536.
2. Jochelson MS, Dershaw DD, Sung JS i wsp. Bilateral contrast-enhanced dual-energy digital mammography: feasibility and comparison with conventional digital mammography and MR imaging in women with known breast carcinoma. *Radiology* 2013; 266: 743–751.
3. Dromain C, Thibault F, Muller S i wsp. Dual-energy contrast-enhanced digital mammography: initial clinical results. *Eur Radiol* 2011; 21: 565–574.
4. Fallenberg EM, Schmitzberger FF, Amer H i wsp. Contrast-enhanced spectral mammography vs. mammography and MRI — clinical performance in a multi-reader evaluation. *Eur Radiol* 2017; 27: 2752–2764.
5. Morrow M, Waters J, Morris E. MRI for breast cancer screening, diagnosis, and treatment. *Lancet* 2011; 378: 1804–1811.
6. Sardanelli F, Boetes C, Borisch B i wsp. Magnetic resonance imaging of the breast: recommendations from the EUSOMA working group. *Eur J Cancer* 2010; 46: 1296–1316.
7. Mann RM, Balleyguier C, Baltzer PA i wsp. Breast MRI: EUSOBI recommendations for women's information. *Eur Radiol* 2015; 25: 3669–3678.
8. Mann RM, Mus RD, van Zelst J i wsp. A novel approach to contrast-enhanced breast magnetic resonance imaging for screening: high-resolution ultrafast dynamic imaging. *Invest Radiol* 2014; 49: 579–585.

9. Pijpe A, Andrieu N, Easton DF i wsp. Exposure to diagnostic radiation and risk of breast cancer among carriers of BRCA1/2 mutations: retrospective cohort study (GENE-RAD-RISK) *BMJ* 2012; 345: e5660. doi: 10.1136/bmj.e5660.
10. Kuhl CK, Schrading S, Strobel K i wsp. Abbreviated breast magnetic resonance imaging (MRI): first postcontrast subtracted images and maximum intensity projection — a novel approach to breast cancer screening with MRI. *J Clin Oncology* 2014; 32: 2304–2310.
11. Woodhams R, Kakita S, Hata H i wsp. Identification of residual breast carcinoma following neoadjuvant chemotherapy: diffusion-weighted imaging-comparison with contrast-enhanced MR imaging and pathologic findings. *Radiology* 2010; 254: 357–366.
12. Mazilu L, Suceveanu AI, Tomescu D i wsp. Optimizing the indication for breast-conservative surgery (BCS) in patients with locally-advanced breast cancer. *Chirurgia* 2013; 108: 478–481.
13. Parker A, Schroen AT, Brenin DR. MRI utilization in newly diagnosed breast cancer: a survey of practicing surgeons. *Ann Surg Oncol* 2013; 20: 2600–2606.
14. Brennan ME, Houssami N, Lord S i wsp. Magnetic resonance imaging screening of the contralateral breast in women with newly diagnosed breast cancer: systematic review and meta-analysis of incremental cancer detection and impact on surgical management. *J Clin Oncol* 2009; 27: 5640–5649.
15. Freitas V, Crystal P, Kulkarni SR i wsp. The value of breast MRI in high-risk patients with newly diagnosed breast cancer to exclude invasive disease in the contralateral prophylactic mastectomy: Is there a role to choose wisely patients for sentinel node biopsy? *Cancer Med* 2016; 5: 1031–1036.
16. Pilewskie M, Morrow M. Applications for breast magnetic resonance imaging. *Surg Oncol Clin N Am* 2014; 23: 431–449.
17. Houssami N, Turner R, Morrow M. Preoperative magnetic resonance imaging in breast cancer: meta-analysis of surgical outcomes. *Ann Surg* 2013; 257: 249–255.
18. Mann RM, Loo CE, Wobbes T i wsp. The impact of preoperative breast MRI on the re-excision rate in invasive lobular carcinoma of the breast. *Breast Cancer Res Treat* 2010; 119: 415–422.
19. Peters NH, van Esser S, van den Bosch MA i wsp. Preoperative MRI and surgical management in patients with nonpalpable breast cancer: the MONET — randomised controlled trial. *Eur J Cancer* 2011; 47: 879–886.
20. Turnbull L, Brown S, Harvey I i wsp. Comparative effectiveness of MRI in breast cancer (COMICE) trial: a randomised controlled trial. *Lancet* 2010; 375: 563–571.
21. Fischer U, Zachariae O, Baum F i wsp. The influence of preoperative MRI of the breasts on recurrence rate in patients with breast cancer. *Eur Radiol* 2004; 14: 1725–1731.
22. Solin LJ, Orel SG, Hwang WT i wsp. Relationship of breast magnetic resonance imaging to outcome after breast-conservation treatment with radiation for women with early-stage invasive breast carcinoma or ductal carcinoma in situ. *J Clin Oncol* 2008; 26: 386–391.
23. Giess CS, Chikarmane SA, Sippo DA i wsp. MR imaging for equivocal mammographic findings: help or hindrance? *Radiographics* 2016; 36: 943–958.
24. Yoo JL, Woo OH, Kim YK i wsp. Can MR imaging contribute in characterizing well-circumscribed breast carcinomas? *Radiographics* 2010; 30: 1689–1702.
25. Dorrius MD, Pijnappel RM, Jansen-van der Weide MC i wsp. Breast magnetic resonance imaging as a problem-solving modality in mammographic BI-RADS 3 lesions. *Cancer Imaging* 2010; 10 (Spec No 1A): S54–S58.
26. Strobel K, Schrading S, Hansen NL i wsp. Assessment of BI-RADS category 4 lesions detected with screening mammography and screening US. Utility of MR imaging. *Radiology* 2015; 274: 343–351.
27. Bickelhaupt S, Laun FB, Tesdorff J i wsp. Fast and noninvasive characterization of suspicious lesions detected at breast cancer X-ray screening: capability of diffusion-weighted MR Imaging with MIPs. *Radiology* 2016; 278: 689–697.