

Ostre poporodowe wycicowanie macicy – opis przypadku i przegląd literatury

Acute puerperal uterine inversion – case report and systematic review

Dariusz Kowalczyk¹, Szymon Piątkowski², Kornel Szymański²,
Jakub Słowik², Karolina Kowalczyk³

¹Zakład Anatomii Prawidłowej, Kierunek Lekarski, Wydział Przyrodniczo-Techniczny Uniwersytetu Opolskiego

²Studenckie Koło Naukowe Ginekologii i Położnictwa, Uniwersytet Opolski

³Klinika Endokrynologii Ginekologicznej, Katedra Ginekologii i Położnictwa Śląskiego Uniwersytetu Medycznego w Katowicach

Streszczenie

Poporodowe wycicowanie macicy jest bardzo rzadkim powikłaniem trzeciego okresu porodu, w wyniku którego dochodzi do wstrząsu krwotocznego. Występuje z częstością około 1:20 000 przypadków. W artykule przedstawiono opis przypadku wycicowania macicy, którą po nieudanej próbie ręcznej repozycji odprowadzono operacyjnie metodą Huntingтона.

Słowa kluczowe: poporodowe wycicowanie macicy; krwotok łożniczy

Gin. Perinat. Prakt. 2018; 3, 4: 149–153

Wstęp

Wycicowanie macicy, polegające na wpukleniu dna macicy i wywinięciu błony śluzowej na zewnątrz, należy do rzadkich, ale dramatycznych powikłań trzeciego okresu porodu. W wyjątkowych sytuacjach może wystąpić także w okresie niezwiązanym z ciążą. Z powodu swego względnie rzadkiego występowania sprawia ono czasem trudności diagnostyczne.

Ogólna częstość przypadków podawana w literaturze zawiera się w szerokich granicach – od 1 na 2 tysiące do 1 na 20 tysięcy porodów siłami natury. W Klinice Perinatologii w Poznaniu stwierdzono częstość występowania na poziomie 1: 23 000 porodów [1]. W ogólnokrajowym badaniu kohortowym przeprowadzonym w Holandii, częstość występowania wyniosła 1: 20 312 [2], natomiast w pracy kanadyjskiej 1: 3 737 [3].

Etiologia wycicowania macicy nie została dokładnie poznana. W analizie 358 poporodowych wycicowań ma-

cicy opisanych w literaturze w latach 1939–1989 przedstawiono najczęściej występujące czynniki ryzyka: ucisk na dno macicy (30,9%), pociąganie za pępowinę (22,3%), ręczne wydobycie łożyska (17,9%). Trzydzieści procent przypadków uznano za spontaniczne [4]. Czynniki ryzyka wystąpienia wycicowania macicy zebrano w tabeli 1 [5]. Czynniki ryzyka wycicowania macicy niezwiązanego z położeniem stanowią natomiast uszypułowane mięśniaki podśluzówkowe macicy.

W tabeli 2 przedstawiono podział wycicowania macicy w zależności od położenia dna macicy w stosunku do szyjki macicy i sromu. Na rycinach przedstawiono schematycznie niecałkowite i całkowite wycicowanie macicy (ryc. 1 i 2). Możemy podzielić je także ze względu na czas, który upłynął od porodu. Ostre (występujące najczęściej i będące przyczyną krwotoku łożniczego) pojawia się do 24 godzin po porodzie, podostre – od 24 godzin do 4 tygodni lub przewlekłe – rozpoczynające się po miesiącu od porodu [5].

Tabela 1. Czynniki ryzyka wycięcia macicy

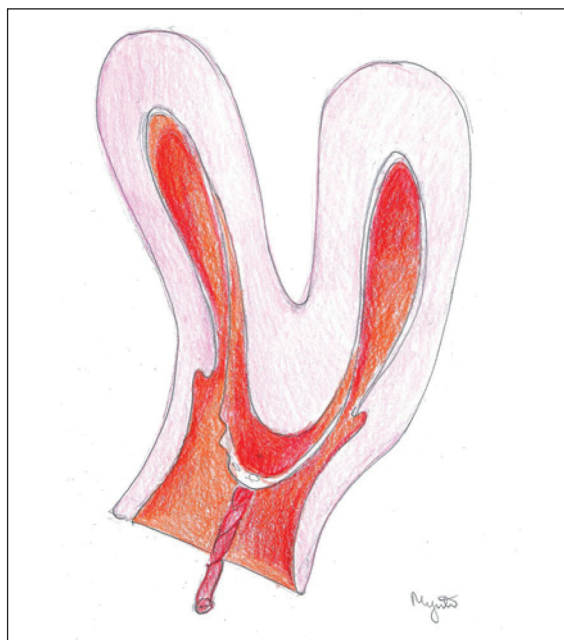
Czynniki ryzyka wycięcia macicy	
Jatrogenne	
<ul style="list-style-type: none"> wyciskanie łożyska sposobem Credego pociąganie za pępowinę przed oddzieleniem łożyska ręczne wydobycie łożyska silny ucisk na dno macicy w II okresie porodu 	
Łożyskowe	
<ul style="list-style-type: none"> usadowienie łożyska w dnie macicy nieprawidłowa zagnieżdżenie łożyska krótka pępowina 	
Matczyne	
<ul style="list-style-type: none"> wiotka i cienka ściana macicy w miejscu łożyskowym wady rozwojowe macicy choroby tkanki łącznej wzrost ciśnienie wewnątrzbrzuszne (np. kaszel, wymioty, defekacja) 	

Tabela 2. Podział wycięcia macicy

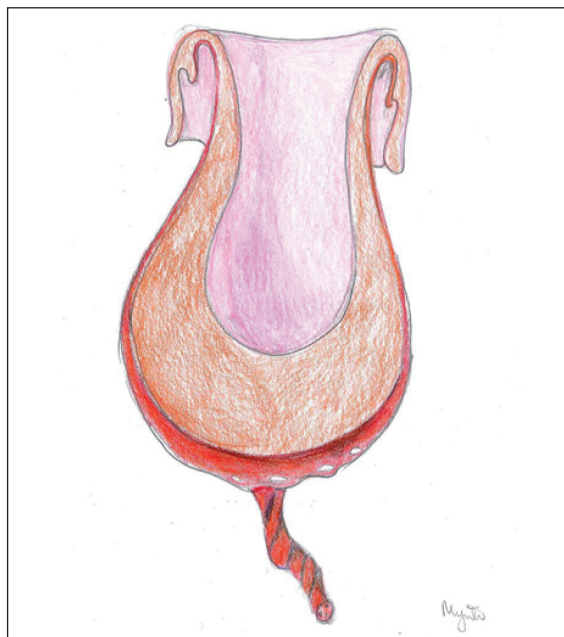Podział wycięcia macicy	
I stopień	dno macicy nie przekracza pierścienia szyjki macicy
II stopień	dno macicy poniżej pierścienia szyjki, nie dochodzi do szpary sromowej
III stopień	dno macicy poniżej szpary sromowej
IV stopień	całkowite wywinięcie i wypadnięcie macicy z częścią pochwy przed szparę sromową

Opis przypadku

Dwudziestoosmioletnią pierwiastkę (C.II. P.I., położenie główkowe, 39/2 Hbd, niedoczynność tarczycy, ciąża po *in vitro*) przyjęto na blok porodowy Centrum Ginekologii, Położnictwa i Neonatologii w Opolu z powodu przedwczesnego odpływania płynu owodniowego, bez czynności skurczowej, w stanie ogólnym dobrym. W badaniach laboratoryjnych nie stwierdzono podwyższonych wykładników stanu zapalnego. Zastosowano z efektem kroplówkę naskurczową z 5 jednostkami oksytocyny celem indukcji porodu. I i II okres porodu trwały odpowiednio: 11 godzin i 20 minut oraz 40 minut. W trakcie porodu stosowano amoksycylinę oraz przeciwbólowo: przeskórną elektrostymulację nerwów (TENS), mieszaninę 50% podtlenku azotu i tlenu, a następnie znieczulenie zewnątrzoponowe. Pacjentka urodziła siłami



Rycina 1. Niecałkowite wycięcie macicy (autor: Małgorzata Mynte)



Rycina 2. Całkowite wycięcie macicy (autor: Małgorzata Mynte)

natury noworodka płci żeńskiej o ciężarze ciała 3300 g ocenionego na 10 punktów w skali Apgar.

Po 30 minutach III okresu porodu, wobec braku objawów odklejania łożyska, przystąpiono do ręcznego wydobycia łożyska, a następnie wyłęczkowania jamy macicy w znieczuleniu ogólnym. Wystąpiło nasilone krwawienie z dróg rodnych. Pacjentka zaczęła prezentować objawy rozwijającego się wstrząsu krwotocznego – stan ogólny średni, powłoki blade, podsypiająca, RR 62/40, tętno 200/min.

Podano 0,1 mg karbetocyny, 1 g kwasu traneksamowego, 2 fiołki koncentratu czynników zespołu protrombiny oraz 25 mg epinefryny dożylnie. Z uwagi na utrzymujące się krwawienie z dróg rodnych zaopatrzone pęknięcie szyjki macicy, jako potencjalne źródło krwawienia. W ponownym badaniu dwuręcznym wykonanym przez najbardziej doświadczony położnika stwierdzono brak badalnego trzonu macicy nad spojeniem łonowym, w dolnej części kanału rodowego widoczne krwawienie o średnim nasileniu. W badaniu wewnętrznym przez pochwę po wprowadzeniu 2 palców do kanału szyjki macicy stwierdzono badalny guz odpowiadający wycisowanemu trzonowi macicy. Podjęto próbę ręcznego odprowadzenia wycisowanej macicy, która nie dała efektu. Z uwagi na pogarszający się stan ogólny pacjentki (poziom hemoglobiny w trakcie krwawienia 6 g/dl), zdecydowano o ponowieniu próby odprowadzenia wycisowanej macicy w znieczuleniu ogólnym drogą laparotomii.

Z cięcia pośrodkowego prostego otworzono jamę otrzewnową i uwidoczniło macicę z wycisowanym trzonem. Zdecydowano o odprowadzeniu wycisowanej macicy z zastosowaniem techniki Huntingtona. Uchwycono macicę w okolicy przyczepu więzadeł białych klemami okienkowymi i pociągano w kierunku dogłowym, równocześnie od strony szyjki macicy wypychając trzon macicy w tym samym kierunku. Udało się odprowadzić trzon macicy do stanu prawidłowego. Kontrola ciągłości macicy nie wykazała innych uszkodzeń. Ponownie wyłęczkowano jamę macicy uzyskując mierną ilość elementów tkanki łożyskowej. Następnie z uwagi na możliwość ponownego wycisowania macicy założono zmodyfikowany szew B-Lyncha (bez otwarcia jamy macicy) oraz obustronnie podkłuło krwiaki wzdłuż krawędzi macicy. Po zakończeniu brzusznej części zabiegu ponownie skontrolowano dolny odcinek dróg rodnych i założono dodatkowe okłucia na pęknięcie pochwy. Zahamowano krwawienie uzyskując stabilizację stanu pacjentki. Poziom hemoglobiny w próbce krwi pobranej od pacjentki w trakcie zabiegu wyniósł 3,2 g/dl. Łącznie przetoczono 4 jednostki koncentratu krwinek czerwonych oraz 2 jednostki świeżo mrożonego osocza. Pacjentka po zabiegu była przytomna, w pełnym kontakcie, wydolna krążeniowo-oddechowo RR 110/70, tętno 95/min, saturacja 100%.

Przebieg pooperacyjny był typowy, bez powikłań, rana pooperacyjna zagoiła się prawidłowo. Po 7 dniach pacjentkę wypisano do domu, w stanie ogólnym dobrym.

Poprzedni przypadek wycisowania macicy w Centrum Ginekologii, Położnictwa i Neonatologii w Opolu miał miejsce 6 lat wcześniej. Częstość występowania powyższego powikłania jest szacowana w ośrodku na 1:20 000 porodów.

Diagnostyka i leczenie

Najczęściej pierwszym objawem wycisowania macicy jest krwotok i silny ból spowodowany naciągnięciem

otrzewnej i więzadeł przez wycisowaną macicę. W trakcie wycisowania macicy dochodzi do wstrząsu krwotocznego, niewspółmiernego do ilości utraconej krwi [1, 6]. Największe trudności diagnostyczne sprawia wycisowanie niecałkowite. W badaniu dwuręcznym ręka zewnętrzna, w prawidłowych warunkach obejmująca dno macicy, nie wyczuwa go lub stwierdza nieprawidłowy kształt. W badaniu wewnętrznym, w pochwie wyczuwalny jest guz zaciśnięty przez pierścień skurczowy cieśni i szyjki macicy. W badaniu we wzornikach pojawiają się trudności z uwidocznieniem ujścia zewnętrznego szyjki macicy, może być widoczny guz pokryty krwawiącą śluzówką. Pomocne w diagnostyce jest wykonanie USG. W projekcjach podłużnych może nie być widoczne dno macicy w swojej normalnej lokalizacji, a środkowe echo odpowiadające strukturze endometrium ma kształt litery Y. Jama macicy nie jest prawidłowo zarysowana, a jajniki wydają się przesunięte centralnie. W projekcjach poprzecznych opisywana jest obecność tak zwanego byczego oka, powstającego z echa wycisowanego endometrium otoczonego przez pierścień cieśni i szyjki macicy [7]. W przypadku wycisowania całkowitego guz widoczny jest w lub przed szparą sromową.

Rozpoznaniu wycisowania macicy powinna towarzyszyć natychmiastowa organizacja zespołu położniczego oraz anestezyjologicznego, gotowość sali operacyjnej i banku krwi. Postępowanie lecznicze obejmuje metody zachowawcze i operacyjne. Podstawową metodą jest ręczne odprowadzenie wycisowanej macicy w znieczuleniu ogólnym. Po wprowadzeniu ręki do pochwy jej powierzchnią dłoniową obejmuje się dno macicy, a palce ręki rozszerzają szyjkę. Druga ręka od zewnątrz obejmuje macicę wywierając na nią kilkuminutowy ucisk, ograniczając jednocześnie dopływ krwi, celem zmniejszenia jej objętości. Następnie wypycha się macicę ku górze wzdłuż osi szyjki. Po udanym odprowadzeniu ręka operatora powinna przez pewien czas pozostać w jamie macicy, co zwiększa szansę na jej obkurczenie. Po repozycji macicy należy podać pacjentce leki naskurczowe [6]. Najczęstszą przyczyną niepowodzenia metody jest niemożność pokonania pierścienia skurczowego. Sprzyja temu obrzęk wycisowanego trzonu macicy, który narasta z upływem czasu. W sytuacji, gdy stan pacjentki na to pozwala, można rozważyć podanie środków tokolitycznych (bolus 2–4 g siarczanu magnezu lub β -mimetyk) przed ponowną próbą odprowadzenia ręcznego [6]. W literaturze opisano również ciekawą metodę hydrostatyczną, która polega na wypełnieniu tylnego sklepienia pochwy zbiornikiem podgrzanego płynu. Następuje rozszerzenie pochwy, a pierścień ulega rozluźnieniu, co stwarza warunki do wypchnięcia macicy z powrotem ku górze [6].

W przypadku niepowodzenia próby odprowadzenia wycisowanej macicy od strony pochwy należy zastosować

metodę operacyjną. Istnieją dwie najczęściej stosowane metody operacyjne przezbrzuszne. Metoda Huntingtona, polega na uchwyceniu z dostępu przezbrzusznego i pociąganiu zagłębienia w trzonie macicy, równocześnie z wypychaniem wynicowanej macicy przez pochwę ku górze [1, 6]. W razie braku powodzenia powyższego postępowania należy naciąć tylną ścianę szyjki macicy, odprowadzić trzon macicy i zeszyć ponownie szyjkę (tak zwana metoda Haultaina) [6]. Najbardziej znaną operacją pochwową repozycji jest operacja Kustnera, która polega na otwarciu tylnego sklepienia pochwy, rozcięciu tylnej ściany macicy, odprowadzeniu trzonu i ponownym zszyciu macicy [6]. Obecnie techniki przezpochwowe wydają się mieć znaczenie historyczne, ponieważ z uwagi na obrzęk tkanek oraz zmiany w topografii narządów są obarczone dużym ryzykiem uszkodzenia sąsiadujących narządów. Zespół z Indii opisał przypadek skutecznego odprowadzenia wynicowanej macicy wspomaganego laparoskopią [8].

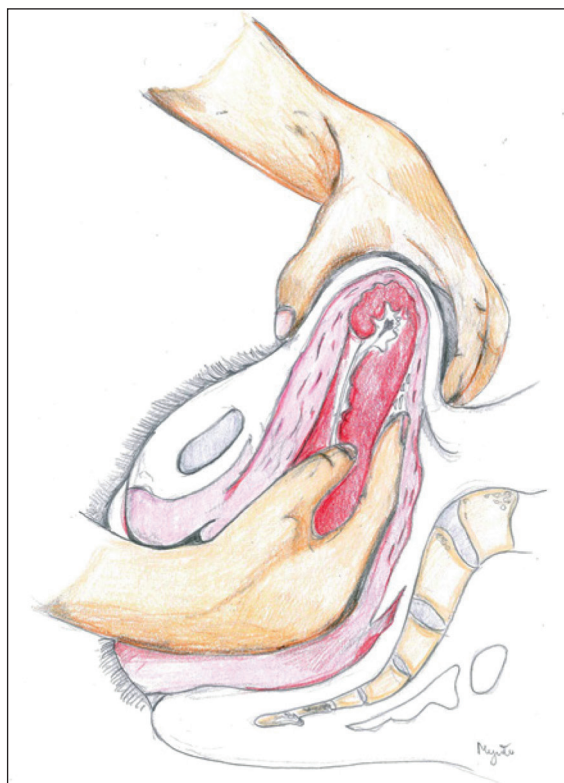
Dyskusja

Wynicowanie macicy jest powikłaniem rzadko spotykanym w praktyce klinicznej. Jednak ze względu na śmiertelność sięgającą 15% [6], każdy położnik powinien umieć je rozpoznać i zastosować skuteczne metody terapeutyczne.

W ocenie autorów zasadniczym problemem, z którego wynika wciąż wysoka śmiertelność będąca konsekwencją wynicowania macicy, jest niedokładna diagnostyka nieprawidłowości trzeciego okresu porodu, która opóźnia postawienie rozpoznania. Szybkie rozpoznanie tej patologii jest istotne, ponieważ zwiększa szanse na odprowadzenie macicy sposobem zachowawczym. W przypadku obfitego krwawienia w trzecim okresie porodu lub braku objawów odklejenia łożyska, przed podaniem leków naskurczowych warto badaniem zewnętrznym określić gdzie znajduje się dno macicy. W przypadku gdy nie jest ono dobrze wyczuwalne, należy przeprowadzić badanie USG miednicy mniejszej. Pozwoli to jednoznacznie wykluczyć wynicowanie macicy i może ułatwić różnicowanie w kierunku innych patologii [7].

W sytuacji, gdy nie udaje się odprowadzić wynicowanej macicy drogą przezpochwową, należy zastosować metody wymagające otwarcia jamy brzusznej. Dwie najczęściej stosowane w tym przypadku metody zostały wcześniej opisane. Za zastosowaniem metody Huntingtona przemawia fakt, że nie przerywa się ciągłości mięśnia macicy, co daje nadzieję na lepszą przyszłość położniczą pacjentki niż w przypadku metody Haultaina.

Zdaniem autorów, celem zabezpieczenia macicy przed powtórny wynicowaniem, warto zastosować podłużne szwy kompresyjne, które zapobiegają zmianom położenia macicy, zmniejszają atonię i dalsze krwawienie [9]. Alternatywnym rozwiązaniem może być założenie balona Bakri [10].



Rycina 3. Ręczne wydobycie łożyska (autor: Małgorzata Mynte) Ręką operującą posuwamy wzdłuż pępowiny ku górze aż do jej przyczepu łożyskowego. Ręką zewnętrzną przytrzymujemy dno macicy. Kiedy palce osiągną brzeg łożyska odklejamy je od ściany macicy ruchami wachlarzowatymi. Po odklejeniu łożyska palcami ręki wewnętrznej przemieszczamy tkanki łożyskowe w kierunku ujścia wewnętrznego równocześnie pociągając drugą ręką za pępowinę. Ręki wewnętrznej nie wyjmujemy z macicy, co pozwala bez powtórnej jej wprowadzania dokładnie sprawdzić czy nie pozostały resztki. Po całkowitym odklejeniu łożyska można je swobodnie obrócić, następuje jego wydalenie.

W tabeli 3 przedstawiono sposoby profilaktyki wynicowania macicy. Na rycinie 3 przedstawiono poprawne wykonanie ręcznego wydobycia łożyska. Zapobieganie wynicowaniu macicy nie jest jednak proste, ponieważ powikłanie to często występuje spontanicznie.

Wnioski

1. Ostre poporodowe wynicowanie macicy jest powikłaniem rzadko spotykanym w praktyce klinicznej,

Tabela 3. Profilaktyka wynicowania macicy

Profilaktyka wynicowania macicy
Nie należy stosować wyciskania łożyska sposobem Credego przed doprowadzeniem macicy do skurczu
Nie należy pociągać za pępowinę przed oddzieleniem łożyska
Nie należy stosować ucisku na dno macicy

jednak w związku z ryzykiem zagrożenia życia kobiety każdy położnik powinien znać odpowiednie metody diagnostyczne i terapeutyczne.

2. Niezwykle ważne jest szybkie rozpoznanie, ponieważ zwiększa szanse na odprowadzenie macicy sposobem zachowawczym.
3. Kliniczne podejrzenie niecałkowitego wycisnienia powinny budzić: obecność polipowatej krwawiącej masy wewnątrz pochwy, niemożność uwidocznienia

szyjki lub palpacji dna macicy. Pomocne w postawieniu rozpoznania może być USG miednicy mniejszej.

Podziękowania: Dziękujemy pani Małgorzacie Mynte za wykonanie rycin do niniejszej pracy.

Konflikt interesów: Autorzy nie zgłaszają konfliktu interesów.

Abstract

Puerperal uterine inversion is a very rare complication of the third stage of labor, which results in hemorrhagic shock. It occurs with a frequency of approximately 1 in 20 000 cases. The article presents a case of the uterine inversion, which after unsuccessful manual reposition was eventually replaced properly by using the Huntington method.

Key words: puerperal uterine inversion; postpartum haemorrhage

Gin. Perinat. Prakt. 2018; 3, 4: 149–153

Piśmiennictwo

1. Słomko Z, Friebe Z. Wycisnienie macicy, , Drews K. (red.) Krwotoki Położnicze. Wydawnictwo Lekarskie PZWL, Warszawa. 2010: 201–211.
2. Witteveen T, van Stralen G, Zwart J, et al. Puerperal uterine inversion in the Netherlands: a nationwide cohort study. *Acta Obstet Gynecol Scand.* 2013; 92(3): 334–337, doi: [10.1111/j.1600-0412.2012.01514.x](https://doi.org/10.1111/j.1600-0412.2012.01514.x), indexed in Pubmed: [22881867](https://pubmed.ncbi.nlm.nih.gov/22881867/).
3. Baskett TF. Acute uterine inversion: a review of 40 cases. *J Obstet Gynaecol Can.* 2002; 24(12): 953–956, indexed in Pubmed: [12464994](https://pubmed.ncbi.nlm.nih.gov/12464994/).
4. Morini A, Angelini R, Giardini G. [Acute puerperal uterine inversion: a report of 3 cases and an analysis of 358 cases in the literature]. *Minerva Ginecol.* 1994; 46(3): 115–127, indexed in Pubmed: [8015697](https://pubmed.ncbi.nlm.nih.gov/8015697/).
5. Wendel MP, Shnaekel KL, Magann EF. Uterine Inversion: A Review of a Life-Threatening Obstetrical Emergency. *Obstet Gynecol Surv.* 2018; 73(7): 411–417, doi: [10.1097/OGX.0000000000000580](https://doi.org/10.1097/OGX.0000000000000580), indexed in Pubmed: [30062382](https://pubmed.ncbi.nlm.nih.gov/30062382/).
6. Bręborowicz GH, Bręborowicz A. Wycisnienie macicy, , Poręba R. (red.) Operacje Ginekologiczne, tom 3, Wydawnictwo Lekarskie PZWL, Warszawa. 2012; 3: 93–97.
7. Steven L, Rudłowski C, Gembruch U, et al. Color Doppler examination for the diagnosis of subacute puerperal uterine inversion. *Arch Gynecol Obstet.* 2016; 294(5): 979–982, doi: [10.1007/s00404-016-4123-9](https://doi.org/10.1007/s00404-016-4123-9), indexed in Pubmed: [27245667](https://pubmed.ncbi.nlm.nih.gov/27245667/).
8. Vijayaraghavan R, Sujatha Y. Acute postpartum uterine inversion with haemorrhagic shock: laparoscopic reduction: a new method of management? *BJOG.* 2006; 113(9): 1100–1102, doi: [10.1111/j.1471-0528.2006.01052.x](https://doi.org/10.1111/j.1471-0528.2006.01052.x), indexed in Pubmed: [16956343](https://pubmed.ncbi.nlm.nih.gov/16956343/).
9. Mondal PC, Ghosh D, Santra D, et al. Role of Hayman technique and its modification in recurrent puerperal uterine inversion. *J Obstet Gynaecol Res.* 2012; 38(2): 438–441, indexed in Pubmed: [22379624](https://pubmed.ncbi.nlm.nih.gov/22379624/).
10. Thiam M, Niang MM, Gueye L, et al. Puerperal uterine inversion managed by the uterine balloon tamponade. *Pan Afr Med J.* 2015; 22: 331, doi: [10.11604/pamj.2015.22.331.7823](https://doi.org/10.11604/pamj.2015.22.331.7823), indexed in Pubmed: [26977239](https://pubmed.ncbi.nlm.nih.gov/26977239/).