

P R A C E K A Z U I S T Y N E
ginekologia

Cechy dojrzewania płciowego u pacjentek z czystą dysgenezją gonad w przebiegu hormonalnie czynnego guza – opis przypadków

Features of pubescence in patients with pure gonadal dysgenesis in the course of a hormonally active tumor – case report

Zielińska Dorota, Rzepka-Górska Izabella

Katedra i Klinika Ginekologii Operacyjnej i Onkologii Ginekologicznej Dorosłych i Dziewcząt, Pomorski Uniwersytet Medyczny w Szczecinie, Polska

Streszczenie

Nowotwory germinalne są najczęstszą grupą nowotworów jajnika u dziewcząt i młodych kobiet do 25 roku życia. Pacjentki z dysgenezją gonad są grupą ryzyka rozwoju nowotworów germinalnych. Opisano dwa przypadki dziewcząt z czystą dysgenezją gonad, u których hormonalnie czynny guz wydzielający estrogeny spowodował rozwój trzeciorzędowych cech płciowych i krwawienie z dróg rodnych, co imitowało dojrzewanie płciowe. Podkreślono fakt, iż wystąpienie cech płciowych nie wyklucza dysgenezji - patologii związanej z ryzykiem nowotworów gonad, a istotną rolę w diagnostyce zaburzenia odgrywa badanie ultrasonograficzne z oceną obecności lub braku aparatu pęcherzykowego w gonadach.

Słowa kluczowe: **dysgenezja gonad / nowotwory germinalne / pokwitanie /**

Summary

Germ cell tumors are the most frequent ovarian neoplasms among girls and young women under the age of 25. Female patients with gonadal dysgenesis are at higher risk of germ cell tumors. Two cases of women with pure gonadal dysgenesis were described. A hormonally active tumor, secreting estrogens, caused the development of sexual features and genital tract bleeding what imitated premature puberty. It needs to be emphasized that the presence of sexual features does not exclude dysgenesis - a pathology that is connected with an increased risk of gonadal tumors - and that the ultrasound evaluation, during which the presence of follicles in gonads is evaluated, is essential.

Key words: **gonadal dysgenesis / germ cell tumors / puberty /**

Adres do korespondencji:

Izabella Rzepka-Górska
Katedra i Klinika Ginekologii Operacyjnej i Onkologii Ginekologicznej Dorosłych i Dziewcząt, PUM
Polska, 70-111 Szczecin, ul. Powstańców Wielkopolskich 72
tel.: 91 466 13 32; fax: 91 466 13 34
e-mail: lzgorska@sci.pum.szczecin.pl

Otrzymano: 15.02.2012
Zaakceptowano do druku: 11.06.2012

Zielińska D, Rzepka-Górska I. Cechy dojrzewania płciowego u pacjentek z czystą dysgenезją gonad w przebiegu hormonalnie czynnego guza – opis przypadków.

Celem pracy jest podkreślenie znaczenia badania ultrasonograficznego z oceną obecności lub braku aparatu pęcherzykowego w diagnostyce zaburzeń pokwitania a zwłaszcza podejrzenia dysgenезji gonad.

Wstęp

Dysgenезje gonad są postacią pierwotnej niedomogi gonad. Istotą zaburzenia jest nieprawidłowa, pasmowata budowa gonad, które pozbawione komórek płciowych tracą funkcje: rozrodczą i hormonalną. Obraz kliniczny dysgenезji obejmuje: żeński fenotyp, infantylnizm płciowy, pierwotny brak miesiączki, pasmowate gonady [1].

Współistnienie dysgenезji gonad z chromosomem Y lub genem determinującym płć męską SRY wiąże się ze zwiększonym ryzykiem rozwoju nowotworów germinalnych [2]. Klinicznie istotna jest możliwość sekrecji estrogenów przez nowotwór typu *gonadoblastoma*. Leczenie obejmuje hormonalną terapię zastępczą i ma na celu wykształcenie trzeciorzędowych cech płciowych, uzyskanie krwawień z odstawienia, co utrwała poczucie przynależności do płci żeńskiej. Pacjentki z grupy ryzyka rozwoju nowotworu przed włączeniem terapii hormonalnej poddawane są zabiegowi obustronnego usunięcia gonad [3].

Opis

Opisano (w oparciu o materiał własny) dwa przypadki hormonalnie czynnych guzów u pacjentek z czystą dysgenезją gonad operowanych w Katedrze i Klinice Ginekologii Operacyjnej i Onkologii Dorosłych i Dziewcząt w Szczecinie. Dołączono zdjęcia pacjentek, z których jedno opublikowano w Onkologii Ginekologicznej pod red. J. Markowskiej w rozdziale Nowotwory germinalne jajnika, autor – I.Rzepka-Górska.

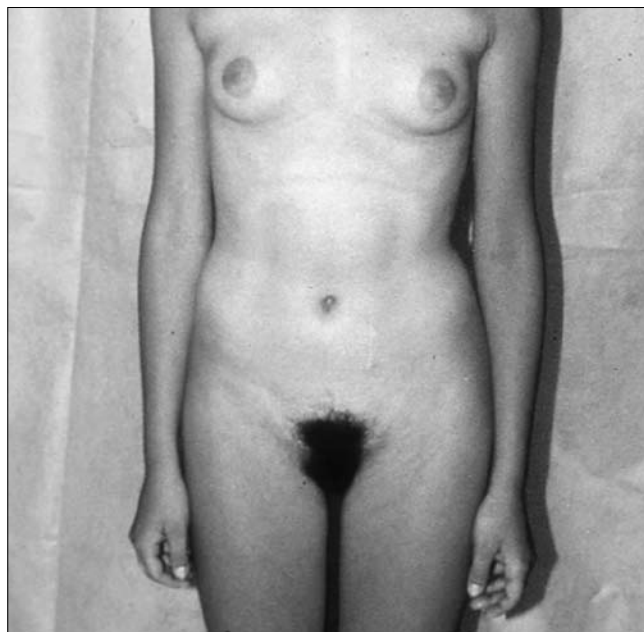
Przypadek I

Pacjentka (fot. 1) lat 16 z pierwotnym brakiem miesiączki zgłosiła się do Przyklinikowej Poradni Ginekologii Dziewczęcej. W oparciu o wywiad ustalono, że dziewczynka w 8 roku życia przeżyła operację usunięcia wyrostka robaczkowego. Dotychczasowy rozwój fizyczny przebiegał prawidłowo, nie chorowała. *Pubarche* wystąpiło w 13 roku życia. *Thelarche* pojawiło się przed kilkoma miesiącami. Nie miesiączkowała. Badaniem przedmiotowym stwierdzono: masa ciała 50 kg, wzrost 164 cm, rozwój płciowy w klasyfikacji Tannera M4P4A3.

Badanie ginekologiczne wykazało: prawidłowo wykształcone zewnętrzne narządy płciowe, wyraźną estrogenizację błony dziewiczej, trzon macicy mały, przydatki obustronnie niebadalne. Badanie ultrasonograficzne uwidocznilo hipoplastyczną macicę z liniowym *endometrium*, gonady bez widocznego aparatu pęcherzykowego.

Badania hormonalne FSH- 64,8; LH- 60,7mIU/ml; E-30; 40 pg/ml; PRL I- 12,9 ng/ml, PRL II-229,3 ng/ml. Kariotyp 46,XY. W związku z podejrzeniem hormonalnie czynnego guza wydzielającego estrogeny pacjentkę skierowano do kliniki i zakwalifikowano do laparotomii.

Podczas operacji stwierdzono: obie gonady pasmowate, bez cech owulacji, w lewej guz średnicy 1,5 cm, macica hipoplastyczna. Wykonano obustronną gonadektomię. Wynik badania histopatologicznego potwierdził obecność dysgenetycznych gonad oraz nowotworu typu *gonadoblastoma* w przydatkach lewych.



Fot. 1.

Przypadek II

Pacjentka lat 18 (fot. 2) skierowana do kliniki z powodu guza miednicy mniejszej. Na podstawie wywiadu ustalono, iż nastolatka wcześniej nie chorowała, rozwijała się prawidłowo, miesiączkowała, rzadko, nieregularnie – do chwili przyjęcia krwawienie z dróg rodnych wystąpiło czterokrotnie. Badaniem przedmiotowym stwierdzono: prawidłowy rozwój fizyczny, pełny rozwój płciowy w klasyfikacji Tannera M4,P5,A4.

Badanie ginekologiczne wykazało prawidłowo wykształcone zewnętrzne narządy płciowe, wyraźną estrogenizację błony dziewiczej. Miednicę mniejszą i jamę brzuszną do wysokości pępka wypełniał guz wychodzący prawdopodobnie z przydatków prawych. Badanie ultrasonograficzne potwierdziło obecność litej zmiany o wymiarach 18-20 cm, hipoplastycznej macicy i pasmowatych przydatków lewych. W czasie operacji stwierdzono lity guz średnicy około 20 cm wychodzący z przydatków prawych, przydatki po stronie przeciwnej małe, pasmowate, macica hipoplastyczna. Usunięto przydatki prawe z guzem i siecią, pobrano wycinki z budzących podejrzenie dysgenезji przydatków lewych. Jednocześnie oznaczono stężenie FSH- 80mIU/ml i estradiolu- 60pg/ml.

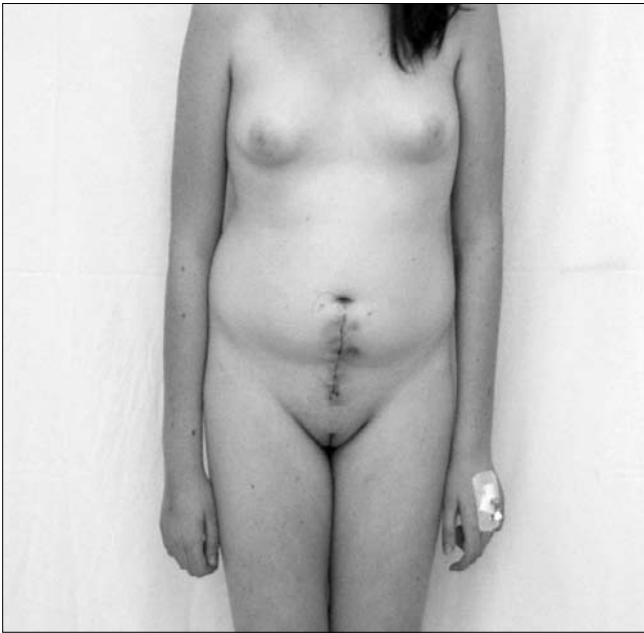
Wynik badania histopatologicznego wykazał obecność nowotworów: *gonadoblastoma* i *dysgerminoma* w guzie oraz dysgenetyczną gonadę lewą.

Badania genetyczne – potwierdziły kariotyp 46,XY i obecność genu SRY. Podjęto decyzję o usunięciu dysgenetycznej gonady i chemioterapii adjuwantowej. Pacjentka przeszła 3 kursy BEP.

Dyskusja

Dysgenезja gonad jest wrodzoną patologią ujawniającą się w okresie pokwitania. Pierwsze istotne klinicznie objawy to brak *thelarche* mimo ukończenia 14 roku życia i pierwotny brak miesiączki mimo ukończenia 16 roku życia [4]. Potwierdzeniem rozpoznania są niskie stężenia estrogenów i wysokie gonadotropiny w surowicy krwi oraz nieprawidłowa budowa gonad, które

Zielińska D, Rzepka-Górska I. Cechy dojrzewania płciowego u pacjentek z czystą dysgenezją gonad w przebiegu hormonalnie czynnego guza – opis przypadków.



Fot. 2.

pozbawione są pęcherzyków jajnikowych [5]. Wczesne (przed pokwitaniem) rozpoznanie dysgenezji jest trudne z uwagi na fizjologiczny w okresie dzieciństwa hipostrogenizm i niskie w tym czasie (także u dzieci z dysgenezją) stężenia gonadotropin. Wśród dziewcząt z dysgenezją, u których stwierdzono chromosom Y lub gen determinujący płęć męską SRY istnieje zwiększone ryzyko rozwoju nowotworów germinalnych [1, 2]. Sekrecja estrogenów przez hormonalnie czynny guz prowadzi do rozwoju piersi, krwawień z macicy maskując obraz dysgenezji [6, 7]. U obu pacjentek obecność hormonalnie czynnego guza spowodowała rozwój trzeciorzędowych cech płciowych oraz w jednym przypadku krwawienia z macicy, co imitowało pokwitanie i opóźniło rozpoznanie dysgenezji.

Badanie ultrasonograficzne spełnia istotną rolę w diagnostyce dysgenezji – ujawnia pasmowatą budowę gonad oraz umożliwia wykrycie nowotworów powstałych na podłożu dysgenezji. Nieprawidłową, pozbawioną pęcherzyków budowę jajników można wykryć przed pokwitaniem i charakterystycznymi dla dysgenezji zmianami hormonalnymi (hipergonadotropizm). Należy pamiętać, że nowotwory hormonalnie czynne manifestują się klinicznie wcześniej, a wykrycie guzów małych wymaga wnikliwej oceny struktury gonad. W pierwszym przypadku wielkość gonad była prawidłowa, guz nie był widoczny w obrazie ultrasonograficznym, wątpliwości budziła pasmowata budowa gonad. W drugim przypadku badanie ultrasonograficzne wykazało obecność dużego guza prawdopodobnie wychodzącego z przydatków prawych oraz pasmowate przydatki lewe. W obu przypadkach macica była mała, hipoplastyczna [8].

Dysgenezje gonad są postacią hipogonadyzmu hipergonadotropowego. Wysokie stężenia gonadotropin (FSH 64,8-80mIU/ml, LH – 60,7mIU/ml) – wskazywały na pierwotną niedomogę jajników. Zwiększony wyrzut prolaktyny w teście z metoklopramidem, przy prawidłowych wartościach podstawowych wykluczał *microprolactinoma* i sugerował zaburzenia czynnościowe. Stężenia estrogenów rzędu 40-60pg/ml (oznaczone dwukrotnie ze względu na labilność) oraz zaawansowany rozwój trzeciorzęd-

owych cech płciowych – nie potwierdzały hipostrogenizmu i budziły podejrzenie hormonalnie czynnego guza wydzielającego estrogeny co było wskazaniem do interwencji chirurgicznej. W pierwszym przypadku rozpoznanie dysgenezji ustalono przed operacją a zabieg polegał na obustronnej gonadektomii, w drugim przypadku, leczenie operacyjne miało charakter dwuetapowy – w pierwszym etapie usunięto przydatki z guzem, a po uzyskaniu wyników badań histopatologicznych, hormonalnych i genetycznych potwierdzających dysgenezję usunięto gonadę drugą.

Nowotwory germinalne są najczęstszą grupą nowotworów u dziewcząt i młodych kobiet do 25 roku życia [9]. Ryzyko transformacji nowotworowej u kobiet z czystą dysgenezją gonad szacowane jest na 30%. U obu pacjentek przemiana nowotworowa doprowadziła do rozwoju *gonadoblastoma* - najczęstszego typu guza w dysgenetycznych gonadach [10]. Klinicznie istotna jest możliwość współistnienia z guzami złośliwymi (*dysgerminoma*, *chorioncarcinoma*, *yolk sac tumor*) oraz czynność hormonalna [11]. Współistnienie *gonadoblastoma* i *dysgerminoma* u drugiej pacjentki wymagało radykalizacji zabiegu operacyjnego i chemioterapii adjuwantowej. W obu przypadkach sekrecja estrogenów przez hormonalnie czynny guz spowodowała rozwój płciowy, w jednym - krwawienia z macicy, co imitowało pokwitanie i opóźniło rozpoznanie dysgenezji. Należy zaznaczyć, że u obu pacjentek rozwój płciowy przebiegał nieprawidłowo – *thelarche* wystąpiło po 15 roku życia, a krwawienia nie miały charakteru cyklicznych.

Wnioski

1. Brak widocznego w badaniu ultrasonograficznym aparatu pęcherzykowego może być pierwszym, istotnym klinicznie objawem dysgenezji gonad.
2. Pacjentki z czystą dysgenezją gonad są grupą ryzyka rozwoju nowotworów germinalnych.
3. Sekrecja estrogenów przez nowotwory germinalne może indukować rozwój płciowy imitując prawidłowe pokwitanie co utrudnia rozpoznanie dysgenezji gonad.

Piśmiennictwo

1. Doherty L, Rackow B. Abnormal streak gonads in 46,XY complete gonadal dysgenesis. *Fertil Steril*. 2011, 96, 1415-1416.
2. Shahsiah R, Jahanbin B, Rabei R, [et al.]. Malignant ovarian germ cell tumors in gonadal Y chromosome mosaicism. *J Clin Pathol*. 2011, 64, 973-976.
3. Capito C, Leclair M, Arnaud A, [et al.]. 46,XY pure gonadal dysgenesis: clinical presentations and management of the tumor risk. *J Pediatr Urol*. 2011, 7, 72-75.
4. Pertusa S, Palacios A. 46 XX pure gonadal dysgenesis: an infrequent cause of primary amenorrhoea. *BMJ Case Rep*. 2009 pii: bcr07. 2008. 048S. *Epub* 2009 Apr 14.
5. Capito C, Arnaud A, Nameury F, [et al.]. Dysgerminoma and gonadal dysgenesis: the need for a new diagnosis tree for suspected ovarian tumors. *J Pediatr Urol*. 2011, 7, 367-372.
6. Ilte E, Haliloglu B, Akin F, [et al.]. Pure 46,XY gonadal dysgenesis (Swyer syndrome) with breast development and secondary amenorrhoea. *Gynecol Obstet Invest*. 2008, 66, 214-216.
7. Lee A, Fong C. Ovarian choriocarcinoma as the first manifestation of 46,XY pure gonadal dysgenesis. *J Pediatr Hematol Oncol*. 2011, 33, 29-31.
8. Chavhang B, Parra D, Oudjhane K, [et al.]. Imaging of ambiguous genitalia: classification and diagnostic approach. *Radiographics*. 2008, 28, 1891-904.
9. Miedzińska-Maciejewska M, Bobkiewicz P, Gawrychowski K. Malignant ovarian germ cell tumors – clinical characteristics and analysis of outcomes. *Ginekol Pol*. 2011, 82, 338-343.
10. Gorosito M, Pancera B, Saraccone S, Nocito A. Gonadoblastoma: an unusual ovarian tumor. *Ann Diagn Pathol*. 2010, 14, 247-250.
11. Simon R, Laughlin T, Nuccio B, [et al.]. A 46XY phenotypic female adolescent with bilateral gonadal tumors consisting of five different components. *Int J Gynecol Pathol*. 2008, 27, 407-411.