

# Olbrzymi mięśniak gładkokomórkowy macicy ze zmianami degeneracyjnymi imitujący raka jajnika – opis przypadku

Huge uterine leiomyoma with degenerative changes mimicking ovarian carcinoma – a case report

Gajewska Małgorzata<sup>1</sup>, Kosińska-Kaczyńska Katarzyna<sup>1</sup>,  
Marczewska Janina<sup>2</sup>, Kamiński Paweł<sup>1</sup>

<sup>1</sup> | Katedra i Klinika Położnictwa i Ginekologii, Warszawski Uniwersytet Medyczny

<sup>2</sup> | Katedra i Zakład Anatomii Patologicznej, Warszawski Uniwersytet Medyczny

## Streszczenie

*W pracy przedstawiono opis przypadku pacjentki, u której szybko powiększający się mięśniak nasuwał podejrzenie nowotworu jajnika. 40-letnia pacjentka została przyjęta do Kliniki z powodu wykrycia ogromnego guza jamy brzusznej, który zdiagnozowano trzy miesiące po porodzie drogami natury.*

*Guz opisywany w badaniu ultrasonograficznym jako prawdopodobnie wywodzący się z jajnika, sięgał trzy palce powyżej pępka. W badania laboratoryjnych uwagę zwracało wysokie stężenie antygenu CA-125 w surowicy – 389,5 IU/ml. Podczas operacji stwierdzono lito-torbielowaty guz macicy o średnicy około 25 cm. W badaniu histopatologicznym śródoperacyjnym postawiono rozpoznanie wstępne guza mezenchymalnego, bez wyraźnych cech polimorfizmu i aktywności mitotycznej. Zakres operacji ograniczono do usunięcia guza.*

*W ostatecznym badaniu histopatologicznym rozpoznano mięśniaka gładkokomórkowego ze zmianami zwyrodnieniowymi. Po 4 tygodniach od operacji nie stwierdzono żadnych nieprawidłowości w zakresie narządu rodnego, a stężenie CA-125 wyniosło 27 IU/ml.*

*Prezentowany opis przypadku mięśniaka uwidacznia trudności diagnostyczne, jakie może sprawiać nietypowy szybki wzrost i wygląd guza w badaniach obrazowych oraz wyniki badań laboratoryjnych, sugerujące nowotwór jajnika.*

Słowa kluczowe: **mięśniak gładkokomórkowy / zwyrodnienie torbielowate /  
nowotwór złośliwy /**

## Adres do korespondencji:

Małgorzata Gajewska  
I Katedra i Klinika Położnictwa i Ginekologii, Warszawski Uniwersytet Medyczny  
Polska, 02-015 Warszawa, Pl. Starynkiewicza 1/3  
tel.: 22 502 14 30, fax 22 502 21 57  
e-mail: ma.gajewska@gmail.com

Otrzymano: **09.11.2012**  
Zaakceptowano do druku: **15.01.2012**

Gajewska M, et al. Olbrzymi mięśniak gładkokomórkowy macicy ze zmianami degeneracyjnymi imitujący raka jajnika – opis przypadku.

## Abstract

*Leiomyomas are the most common benign uterine tumors. Although 20-40% of all women in reproductive age may have uterine leiomyomas, they are not very common in pregnancy. Only 0.3-2.6% of all pregnant women are diagnosed with leiomyomas. The leiomyomas are symptomatic in 20-50% of all cases. Clinical symptoms are usually excessive or irregular menstrual bleeding, problems resulting from adjacent organs pressure, sterility, miscarriage or problems during the labour. Leiomyomas are known to have estrogen receptors and can demonstrate an extensive growth in high estrogens concentration environment. During the pregnancy they can grow, stay the same size or as well decrease. Rapid leiomyoma's growth, caused by its transformation into sarcoma, takes place in about 0.1-0.8% of all cases.*

*In this article we present a case of patient with leiomyoma, which rapid growth, which imitated ovarian tumor. A 40-year old patient was admitted to the 1st Department of Obstetrics and Gynecology, Medical University of Warsaw, in May 2012 because of a large abdominal tumor. She had four vaginal deliveries and one cesarean section. The patients delivered three months before admission. Since the labour she had suffered from dysuria and noticed a quick waits enlargement. On admission the patient was in good general condition, without any stomachache. A giant tumor in her lower and middle abdomen was found. The tumor reached three fingers above the navel. In the ultrasound scan a large solid-cystic the tumor with moderate vascularization was described. It looked like the ovarian neoplasm.*

*The CA-125 plasma concentration was 389,5 IU/ml. After giving a written informed consent the patient had an operation. During the operation a solid-cystic peduncled uterine tumor was diagnosed. The diameter of the tumor was about 25 cm. The uterine and uterine appendages had no pathological macroscopic changes. Intraoperative histopathological examination was carried out and revealed mesenchymal tumor without evident polymorphism or mitosis. Because of lack of any signs of malignancy during the operation only the tumor with its peduncle was removed. The patient was discharged in good general condition after three day of postoperative hospitalization.*

*The final histopathological examination revealed leiomyoma with cystic degeneration changes. A small focus of necrosis and extravasation was found. 4 weeks after the operation there were no abnormalities in the gynecological examination and the CA-125 concentration was 27 IU/ml. The presented case illustrates diagnostic difficulties, which may occur when atypical rapid tumor enlargement and its ultrasound image and laboratory tests results imitate ovarian tumor.*

Key words: **vaginal cancer / neoplasm recurrence / total pelvic exenteration /**

## Wstęp

Mięśniaki macicy są najczęstszymi nowotworami łagodnymi tego narządu. Są to guzy hormonozależne i prawdopodobnie większość czynników ryzyka ich rozwoju można przypisać wpływom hormonalnym. Nie są więc obserwowane przed okresem pokwitania, a po menopauzie oraz po farmakologicznej lub chirurgicznej kastracji mają tendencję do zmniejszania swoich rozmiarów. Mięśniaki macicy częściej występują u nieródek, kobiet otyłych oraz u Afroamerykanek. Nawyki dietetyczne i palenie tytoniu również wydają się wpływać na ich rozwój. Wydaje się, że w powstawaniu i promocji wzrostu mięśniaków macicy odgrywają rolę zarówno uszkodzenia genetyczne – nieprawidłowości chromosomalne występują w co najmniej 40% mięśniaków, hormony płciowe, jak i czynniki wzrostu związane z procesami włóknienia i angiogenezy [1, 2].

Objawy kliniczne występują w 20-50% przypadków. Oprócz przedłużonych, obfitych krwawień miesięczkowych i dolegliwości wynikających z ucisku sąsiednich narządów, mogą powodować niepłodność lub problemy z donoszeniem ciąży. Szybkie powiększanie się wymiarów mięśniaka, spowodowane jego transformacją do mięsaka, występuje niezmiernie rzadko – w 0,1–0,8% przypadków [3]. Częściej nagle powiększanie się mięśniaków związane jest z rozwijającymi się w nich zmianami degeneracyjnymi, zwykle wskutek niedostatecznego ukrwienia guza. Pojawienie się wówczas martwicy i stanu zapalnego może powodować silne dolegliwości bólowe zlokalizowane w podbrzuszu lub śródbrzuszu.

W pracy przedstawiono opis przypadku pacjentki po porodzie siłami natury z szybko powiększającym się mięśniakiem macicy, którego zarówno przebieg kliniczny jak i obraz w wykonanych badaniach dodatkowych nasuwał podejrzenie nowotworu jajnika.

## Opis przypadku

40-letnia pacjentka (IW), została przyjęta w maju 2012 roku do Oddziału Ginekologii Operacyjnej I Katedry i Kliniki Położnictwa i Ginekologii Warszawskiego Uniwersytetu Medycznego celem leczenia operacyjnego guza jamy brzusznej, wywodzącego się najprawdopodobniej z jajnika.

Pacjentka nie podawała chorób przewlekłych, czterokrotnie rodziła siłami natury (ostatni raz w lutym 2012 roku), raz cięciem cesarskim w 2007 roku. Od porodu zaobserwowała szybkie powiększanie się obwodu brzucha z uczuciem parcia na mocz, z towarzyszącymi niewielkimi dolegliwościami bólowymi w podbrzuszu. Do lekarza zgłosiła się zaniepokojona wyczuwalnym przez powłoki brzuszne powiększającym się, jak to określiła „z dnia na dzień” guzem, który w ostatnich dniach nie pozwalał położyć się jej na brzuchu.

Przy przyjęciu do Kliniki pacjentka w stanie ogólnym dobrym. Ostatnia miesiączka 02.05.2012 r. Nie karmiła. Brzuch wysklepiony powyżej poziomu klatki piersiowej. Cytologia 12.2010r. – rozmaz prawidłowy (gr. I wg Papanicolaou). We wziernikach – tarcza części pochwowej czysta.

Gajewska M, et al. Olbrzymi mięśniak gładkokomórkowy macicy ze zmianami degeneracyjnymi imitujący raka jajnika – opis przypadku.

W badaniu ginekologicznym: trzon macicy normalnej wielkości, uciśnięty przez guz wypełniający miednicę mniejszą i jamę brzuszną. Guz słabo ruchomy, sięgający górnym biegunem trzy palce powyżej pępka.

W badaniu ultrasonograficznym stwierdzono: miednicę mniejszą i jamę brzuszną wypełnia nieregularny, lito – torbielowaty guz, z licznymi, cienkimi przegrodami. W obrębie elementów litych mierne unaczynienie, cecha kolor 2. W badaniach dodatkowych: morfologia krwi, rentgen klatki piersiowej i elektrokardiogram serca – bez odchyżeń. Stężenie antygenu CA-125 w surowicy – 389,5 IU/ml.

Chorą zakwalifikowano do leczenia operacyjnego z badaniem śródoperacyjnym guza. Po otwarciu jamy brzusznej stwierdzono: lito-torbielowaty guz średnicy 25 cm, w zrostach z esicą i pętlą jelita cienkiego. Po uwolnieniu zrostów uwidoczniło szypułkę guza wychodzącą z dna macicy. Pozostały mięsień macicy prawidłowej wielkości, równy, o gładkiej powierzchni. Przydatki obustronnie makroskopowo prawidłowe. (Rycina 1).

Otrzewna miednicy mniejszej i jamy brzusznej gładka. Narządy jamy brzusznej palpacyjnie prawidłowe. Odcięto guz wraz z szypułką i wysłano do badania śródoperacyjnego. Wynik: guz średnicy 25 cm o wyboistej, gładkiej powierzchni, na przekrojach liczne torbiele o gładkich wyściółkach, wszystkie wypełnione przejrzystym płynem surowiczym. (Rycina 2).

W obwodowej części guza lita zmiana średnicy 11 cm. Mikroskopowo: guz mezenchymalny, najprawdopodobniej z mięśniówki gładkiej, bez wyraźnych cech polimorfizmu i aktywności mitotycznej. Ze względu na wynik badania doraźnego i brak wskazań do rozszerzenia zabiegu operacyjnego zdecydowano o zakończeniu operacji.

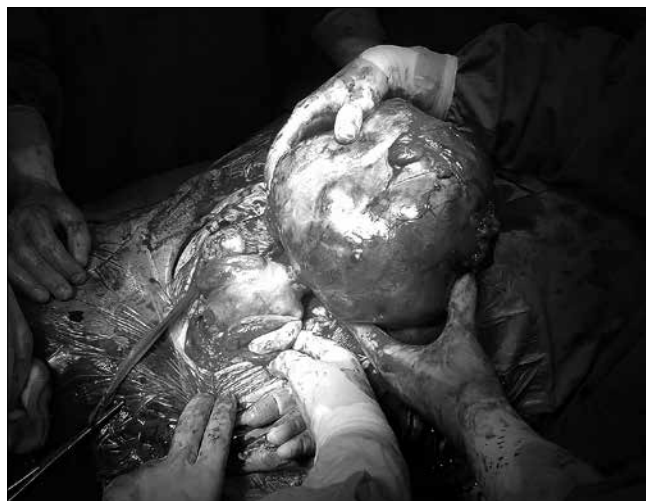W związku z niepowikłanym przebiegiem okresu pooperacyjnego, pacjentkę w stanie ogólnym dobrym wypisano w trzeciej dobie do domu, z zaleceniem zgłoszenia się za 10 dni po ostateczny wynik badania histopatologicznego guza. W wyniku tym opisano: w licznych wycinkach pobranych z guza utkanie mięśnia gładkiego. Komórki bez cech polimorfizmu i aktywności mitotycznej (nie stwierdzono obecności mitoz w 10 dużych polach widzenia). W obwodowej części guza drobne ognisko niecharakterystycznej martwicy i wylewów krwi. W całym guzie rozproszone i miejscami skupione wokół naczyń nacieki zapalne z komórek jednojądrowych. Zwraca uwagę znaczny obrzęk podścieliska guza z tworzeniem przestrzeni torbielowatych różnej wielkości. (Rycina 3).

Całość obrazu ze względu na brak polimorfizmu i aktywności mitotycznej komórek przemawia za mięśniakiem gładkokomórkowym ze zmianami zwyrodnieniowymi (zwyrodnienie torbielowate).

Pacjentkę poinformowano o braku konieczności ponownego zabiegu operacyjnego. Podczas kontrolnej wizyty cztery tygodnie po operacji, w badaniu ginekologicznym nie stwierdzono odchyżeń od stanu prawidłowego, a stężenie CA-125 wyniosło 27 IU/ml.

## Dyskusja

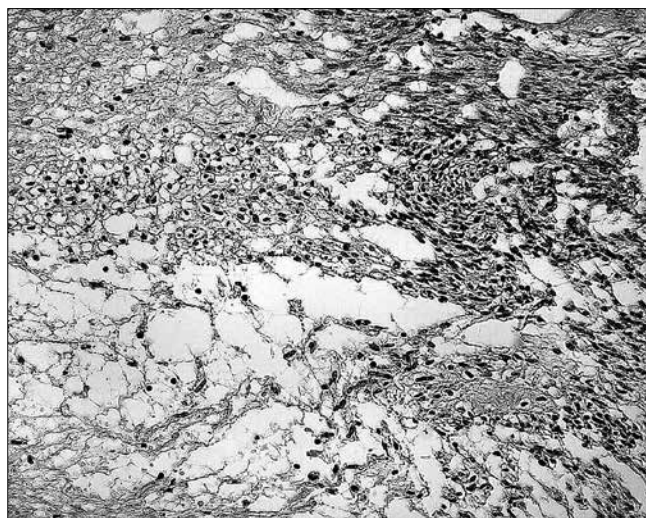
Mięśniaki macicy to monoklonalne guzy rozwijające się z pojedynczej, niezróżnicowanej komórki mezenchymalnej. Składają się w różnej proporcji z tkanki mięśniowej i łącznej [4]. Są najczęstszym nowotworem kobiecego narządu płciowego, występują u 20–40% kobiet w wieku rozrodczym [5, 6, 7, 8].



Rycina 1. Uszypułowany mięśniak macicy.



Rycina 2. Przestrzenie torbielowe na przekroju poprzecznym guza.



Rycina 3. Masywny obrzęk komórek mięśniowych i podścieliska guza.

Gajewska M, et al. Olbrzymi mięśniak gładkokomórkowy macicy ze zmianami degeneracyjnymi imitujący raka jajnika – opis przypadku.

W badaniach pośmiertnych u ponad 50% kobiet stwierdzono obecność mięśniaków [9]. Większość z nich pozostaje bezobjawowa. W ciąży mięśniaki macicy rozpoznawane są u 0,3 do 2,6% ciężarnych [7].

Mimo powszechności występowania mięśniaków macicy, przyczyny ich powstawania i wzrostu pozostają niejasne. Nie wątpliwie istotną rolę odgrywiają hormony płciowe – estrogeny i progesteron, stymulując wzrost mięśniaków poprzez zwiększenie ekspresji czynników wzrostu oraz poprzez hamowanie apoptozy [2]. Wiele badań poświęcono zachowaniu się mięśniaków podczas ciąży, w których wykazano, że około 20-30% z nich rośnie, głównie w I trymestrze. Podobny odsetek guzów zmniejsza się wraz z czasem trwania ciąży, pozostałe nie zmieniają swojej wielkości [10].

Większość mięśniaków zmniejsza się po porodzie [10]. Wiele mechanizmów, takich jak: zmiany hormonalne, naczyniowe, niedotlenienie tkanek, apoptoza, które wpływają na involucję macicy w położu, powodują zmniejszanie się również wymiarów mięśniaków. Zaskakujące jest, że nie stwierdzono wpływu okresu laktacji na większą regresję mięśniaków, tłumacząc to zależnym od oksycytyny wzrostem guzów, który pozostaje w opozycji do supresji hormonalnej podczas karmienia piersią [11].

Powszechnie występujące mięśniaki gładkokomórkowe nie sprawiają trudności diagnostycznych ani klinicyście ani patologom. Jednak obecność w nich zmian degeneracyjnych lub inne postaci mięśniaków mogą prowadzić do trudności w ustaleniu rozpoznania, głównie z powodu ich podobieństwa do zmian złośliwych.

W przedstawionym przez nas opisie przypadku cechy stwierdzone w badaniu ultrasonograficznym – znaczne rozmiary guza, liczne przegrody, elementy lite oraz niewidoczność prawidłowo wyglądających jajników, nasuwały podejrzenie złośliwego nowotworu wywodzącego się z jajnika. Podobne błędy diagnostyczne opisują inni autorzy w przypadku zmian degeneracyjnych w mięśniakach, zwłaszcza uszypułowanych [8, 12, 13, 14]. Mięśniaki ze zmianami degeneracyjnymi mogą imitować nie tylko guz jajnika, ale również ropień przydatków, pozostawione po porodzie tkanki łożyska czy mięsaka [15, 7]. Autorzy podają, jak błędnie były również interpretowane obrazy rezonansu magnetycznego. Podejrzewano mięsaka u chorych, u których ostatecznie rozpoznano mięśniaka ze zmianami degeneracyjnymi [6, 10]. Zmiany takie mają różny obraz w badaniu rezonansu magnetycznego i nawet uwidocznienie unaczynionej szypuły i prawidłowo wyglądających jajników nie pozwala na odróżnienie zmian złośliwych od wstecznych. Zarówno badanie ultrasonograficzne, jak i rezonansu magnetycznego, są bardzo pomocnym narzędziem w diagnozowaniu mięśniaków, jednak w obecności zmian degeneracyjnych w obrębie mięśniaka ich czułość obniża się. Tomografia komputerowa według Low i wsp. nie jest właściwym narzędziem do diagnostyki i oceny mięśniaków [8].

Obraz w badaniu ultrasonograficznym analogiczny do guza jajnika - guz torbielowaty z licznymi przegrodami - może mieć również mięśniak atypowy (*leiomyoma bizarre*), niezależnie od obecności w nim zmian degeneracyjnych. W ostatecznym badaniu histopatologicznym nie stwierdzono jednak atypii jąder komórkowych w badanym guzie. Coard i wsp. opisuje olbrzymi – ważyący 33 kg trzon macicy wraz z guzem u 49-letniej kobiety, który okazał się wielotorbielowatym mięśniakiem ze zwyrodnieniem obrzękowym [16].

Oprócz zmian obrzękowych występujących w mięśniakach, do innych zmian wstecznych należą: hialinizacja (zwyrodnienie szkliste) – zaburzenie przemiany białek pozakomórkowych, zwapnienia, stłuszczenia, zmiany myxoidne (kiedy podścielisko mięśniaka zawiera liczne, kwaśne mukopolisacharydy), torbielowate (następstwo zmian obrzękowych), zwyrodnienie krwotoczne (najczęstsze w ciąży) [6, 7, 8, 16]. Zmiany degeneracyjne mogą mieć w związku z tym różny, często trudny do interpretacji obraz, a szybki wzrost guza, niepokojący dla klinicyście, jest spowodowany martwicą, zawałami i tworzącymi się zmianami torbielowatymi [10]. Price i wsp. opisuje szybki wzrost mięśniaka do wielkości 36 tygodniowej ciąży w ciągu 10 tygodni po cięciu cesarskim [10]. W badaniu mikroskopowym stwierdzono obecność mięśniaka komórkowego z zawałami i martwicą. Według autorki zmiany niedokrwiennie w mięśniakach są charakterystyczne dla osób przyjmujących doustną antykoncepcję, dla ciężarnych oraz u kobiet w położu.

## Wnioski

1. Przedstawiony przez nas opis przypadku ilustruje jak niepokojący i mylący może być przebieg kliniczny szybko powiększającego się mięśniaka, w którym powstające zmiany degeneracyjne sugerują obecność nowotworu złośliwego.
2. Pomimo rozwoju coraz doskonalszych metod diagnostycznych nadal w przypadku guzów jajnika należy w diagnostyce różnicowej brać pod uwagę obecność mięśniaków macicy.

## Piśmiennictwo

1. Bińkowska M, Dębska M, Dębski R. Olbrzymi mięśniak macicy u ciężarnej – opis przypadku. *Ginekol Pol.* 2009, 80, 946-948.
2. Baranowski W, Plechota E. Etiopatogeneza mięśniaków macicy. W: *Mięśniaki macicy*. Red. Kotarski J. Warszawa: *Medical Tribune Polska*, 2006, 4-8.
3. Panek G. Nienablonkowe nowotwory macicy. W: *Onkologia Ginekologiczna*. Red. Markowska J. Wrocław: *Urban&Partner*, 2002, 733-742.
4. Jakimiuk A, Grzybowski W, Tymirska M. Mięśniaki macicy a leczenie hormonalne. W: *Mięśniaki macicy*. Red. Kotarski J. Warszawa: *Medical Tribune Polska*, 2006, 26-32.
5. Polak G, Kotarski J. Rozród u kobiet z mięśniakami macicy. W: *Mięśniaki macicy*. Red. Kotarski J. Warszawa: *Medical Tribune Polska*, 2006, 37-42.
6. Yamashiro T, Gibo M, Utsunomiya T, Murayama S. Huge uterine leiomyoma with adenomyotic cysts mimicking uterine sarcoma on MR imaging. *Radiat Med.* 2007, 25, 127-129.
7. Mason T. Red degeneration of a leiomyoma masquerading as retained products of conception. *J Natl Med Assoc.* 2002, 94, 124-126.
8. Low S, Chong C. A case of cystic leiomyoma mimicking an ovarian malignancy. *Ann Acad Med Singapore.* 2004, 33, 371-374.
9. Mason T, Adair J, Lee Y. Postpartum pyomyoma. *J Natl Med Assoc.* 2005, 97, 826-828.
10. Price N, Nakade K, Kehoe S. A rapidly growing uterine fibroid postpartum. *BJOG.* 2004, 111, 503-505.
11. Laughlin S, Hartmann K, Baird D. Postpartum factors and natural fibroid regression. *Am J Obstet Gynecol.* 2011, 204, 496.e1-496.e6.
12. Dancz C, Macdonald H. Massive cystic degeneration of a pedunculated leiomyoma. *Fertil Steril.* 2008, 90, 1180-1181.
13. Yarwood R, Arroyo E. Cystic degeneration of a uterine leiomyoma masquerading as a postmenopausal ovarian cyst. A case report. *J Reprod Med.* 1999, 44, 649-652.
14. Kulshrestha R, Lakhe M, Rani S. Massive cystic degeneration of a uterine leiomyoma presenting as an ovarian cyst: a case report. *Indian J Pathol Microbiol.* 2003, 46, 86-88.
15. Carlan S, O'Brien W, Holbrook J, [et al.]. Cystic degeneration of a leiomyoma masquerading as a postoperative abscess. *Amer J Perinatol.* 1992, 9, 175-178.
16. Coard K, Plummer J. Massive multilocular cystic leiomyoma of the uterus: an extreme example of hydropic degeneration. *South Med J.* 2007, 100, 309-312.