

P R A C E K A Z U I S T Y C Z N E
neonatologia

Nadziąślak u noworodka z ciąży bliźniaczej – opis przypadku

Congenital epulis of a newborn twin – a case report

Anna Sowa¹, Maria K. Borszewska-Kornacka¹, Jadwiga Małydk², Małgorzata Dębska³

¹ Klinika Neonatologii i Intensywnej Terapii Noworodka Warszawskiego Uniwersytetu Medycznego, Polska

² Pracownia Patomorfologii, Samodzielny Publiczny Dziecięcy Szpital Kliniczny w Warszawie, Polska

³ Klinika Otolaryngologii Dziecięcej Warszawskiego Uniwersytetu Medycznego, Polska

Streszczenie

Przedstawiamy noworodka płci żeńskiej urodzonego w 36 tygodniu ciąży z ciąży jednokosmówkowej, dwuowodniowej bliźniaczej z zapłodnienia naturalnego z rozległym nadziąślakiem jamy ustnej o wielkości 2,5 cm. Histopatologicznie guz o typowej ziarnistokomórkowej budowie. U bliźniaka drugiego z tej ciąży (noworodek płci żeńskiej) prenatalnie rozpoznano wadę serca w postaci zwężenia zastawki pnia płucnego. Lokalizacja guza była typowa, dotyczyła części pośrodkowej szczęki i guz wzrastał jednokierunkowo. Dziecko pomyślnie zniósło zabieg operacyjny wykonany w pierwszej dobie życia.

Słowa kluczowe: **ciąża bliźniacza / noworodek / nadziąślak /**

Abstract

We present a case of a female neonate, born at 36 weeks of gestation from a mono chorionic, diamniotic spontaneous twin pregnancy, with congenital epulis, 2.5 cm in size, protruding from the oral cavity. Histopathology revealed a typical granular cell lesion. The other twin, also female, was prenatally diagnosed with congenital heart defect: pulmonary stenosis.

The tumor was typically located in the maxillary alveolar ridge and unidirectional. The child underwent a successful surgery on the first day after birth. The course of the procedure and recovery was uneventful.

Key words: **twin pregnancy / newborn / epulis /**

Adres do korespondencji:

Maria Katarzyna Borszewska-Kornacka
Klinika Neonatologii i Intensywnej Terapii Noworodka WUM
ul. Karowa 2; 00-315 Warszawa, Polska
tel: +48 22 59 66 155; fax: +48 22 59 66 484
e-mail: mariak@szpalkarowa.pl

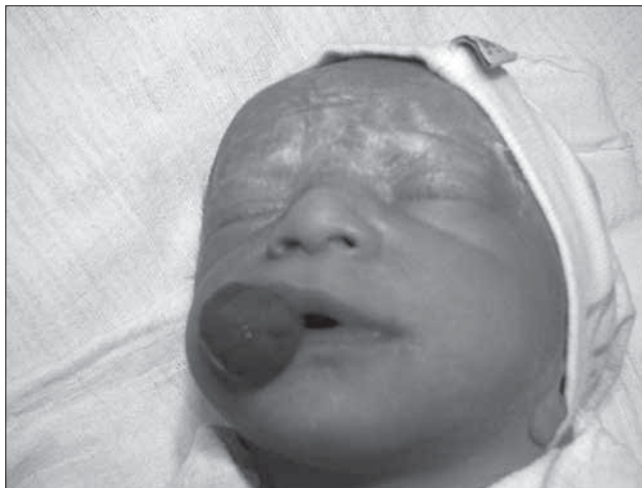Otrzymano: **01.12.2012**
Zaakceptowano do druku: **10.06.2013**

Wstęp

Guzy w obrębie jamy ustnej noworodka należą do niezwyklej rzadkości i ich ogólne występowanie szacowane jest na 1 na 35 000 żywych urodzeń [5]. Najwięcej doniesień o guzach w jamie ustnej u noworodków dotyczy potworniaków oraz wrodzonych nadziąsłaków. Histopatologicznie w odniesieniu do potworniaka przyjęło się używać określenia *epignathus*. Wyróżniamy potworniaki jamy ustnej, potworniaki nosowo-gardłowe, potworniaki pozagonadalne czy potworniaki twarzy. Potworniaki są guzami zbudowanymi zwykle z jednej z podstawowych trzech warstw zarodkowych. Lokalizują się zwykle w części pośrodkowej jamy ustnej. Wyrastają z podniebienia w okolicy kieszonki Rathkego. Nadziąślak – guz dziąsłowy jamy ustnej – zwany guzem Neumana – dotyczy wyrostka zębodołowego i wyrasta z brodawki międzyzębowej. Biorąc pod uwagę podział kliniczno-histopatologiczny – w piśmiennictwie polskim wyróżnia się nadziąsłaki ziarninowe, włókniste, olbrzymiokomórkowe, naczyńniakowate i wrodzone [1]. W odniesieniu do guzów występujących u noworodków – mówimy o nadziąsłaku wrodzonym – lub wrodzonym guzie ziarnistokomórkowym (CGCT). Z uwagi na możliwość występowania guza o podobnym utkaniu na języku, termin nadziąślak zmieniono na wrodzony guz ziarnistokomórkowy (CGCT – *congenital granular cell tumour*) [2, 3]. Opisany został po raz pierwszy przez Neumana w 1871 roku [4]. Guz wywodzi się z błony śluzowej zawiązków dziąsła z łuku zębowego, żuchwy lub szczęki. Trzy razy częściej występuje w szczęce niż w żuchwie i dotyczy okolicy kłów lub siekaczy [5]. Histopatologicznie guz ma zwykle gładką powierzchnię a jego wielkość waha się od kilku milimetrów do kilku centymetrów. Jest guzem łagodnym, zwłaszcza jeżeli wzrasta jednokierunkowo [6, 7, 8, 9, 10]. Zdarza się jednak dwukierunkowy wzrost nadziąsłaka (do jamy ustnej w stronę gardła) [11, 12]. Takie guzy są miejscowo złośliwe i mogą powodować trudności w oddychaniu noworodka, doprowadzając do niewydolności oddechowej. Guzy zaburzają także w znacznym stopniu połykanie, stąd ich wskazania do chirurgicznego leczenia muszą być uznawane jako pilne. Diagnostyka prenatalna umożliwiająca ocenę wielkości guza ma kluczowe znaczenie w postępowaniu okołoporodowym. Guzy rozpoznawane prenatalnie, mogą współistnieć z wielowodziami. W skrajnie ciężkich przypadkach może zaistnieć konieczność zastosowania przy porodzie metody EXIT – intubacji po częściowym urodzeniu dziecka, przed odcięciem pępowiny. Guz rośnie powoli, jego diagnostyka prenatalna jest zwykle możliwa dopiero w III trymestrze ciąży [12, 13, 14, 15] Rezonans magnetyczny może ułatwić diagnostykę dotyczącą stopnia zróżnicowania tkanek [4]. Przedstawiamy noworodka z ciąży bliźniaczej z dużym guzem w obrębie jamy ustnej

Opis przypadku

Noworodek płci żeńskiej z ciąży bliźniaczej jednokosmówkowej, dwuowodniowej (zapłodnienie samoistne) urodzony jako bliźnię pierwsze w 36 tygodniu ciąży. Ciąża zakończona cięciem cesarskim z powodu położenia poprzecznego II płodu. Dziecko urodzone w stanie ogólnym dobrym ocenione na 10pkt w skali Apgar. Urodzeniowa masa ciała 2020g. Przebieg ciąży u matki powikłany rozpoznaną prenatalnie wadą serca u II płodu w postaci zwężenia zastawki pnia płucnego. Czysty płyn owodniowy odpłynął 7,5 godziny przed porodem. W badaniu fizykalnym bezpośrednio po urodzeniu stwierdzono guz okolicy jamy ustnej



Rycina 1. Nadziąślak.



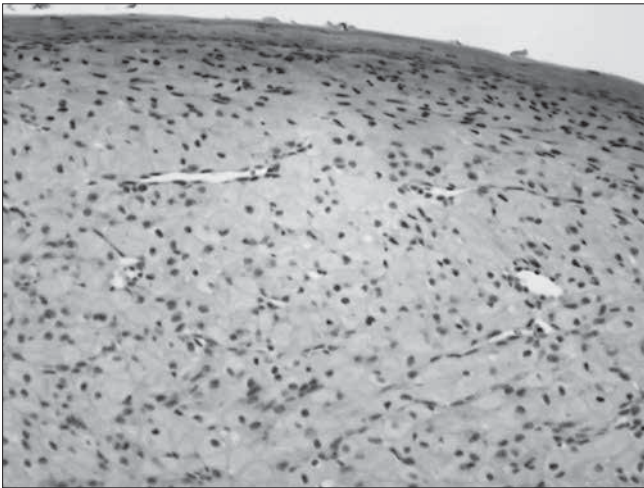
Rycina 2. Stan po operacji nadziąsłaka.

o średnicy około 2,5 cm, prawdopodobnie wychodzący z górnego dziąsła. Guz był miękki, uszypułowany, niebolesny bez występujących otarć czy owrzodzeń. (Rycina 1).

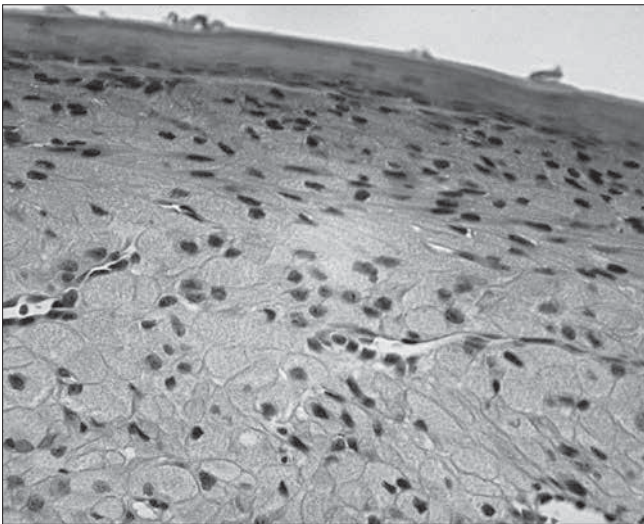
Dziecko wydolne oddechowo i krążeniowo, bez widocznych odchyłań w badaniu przedmiotowym pozostałych układów. Dziecko zaszczepiono (WZW B i BCG), podano witaminę K 1 mg im., nie karmiono, założono wkłucie obwodowe i rozpoczęto całkowite żywienie parenteralne. Po urodzeniu obserwowano umiarkowaną hipoglikemię 33mg/dl, korygowaną wlewami dożylnymi z 10% glukozy. W pierwszej dobie życia w znieczuleniu ogólnym usunięto guz przedsonka jamy ustnej. (Rycina 2).

Badanie patomorfologiczne wykazało typowe utkanie ziarnistokomórkowe bez ekspresji białka S-100, bez obecności desminy, SMA i CD 54. (Ryciny 3, 4, 5).

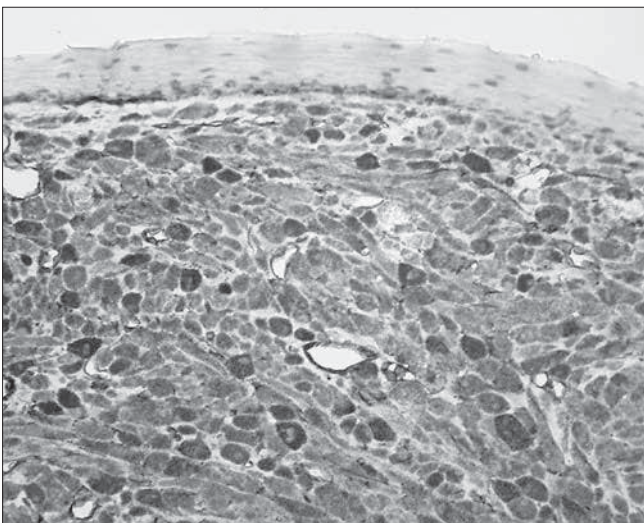
W kontrolnym badaniu laryngologicznym stwierdzono prawidłowy proces gojenia rany pooperacyjnej. Od 3 doby po operacji dziecko karmione doustnie pokarmem kobiecym a następnie piersią. Wypisane do domu w stanie dobrym. W trzecim miesiącu życia stan dziecka dobry, rozwój fizyczny i psychoruchowy prawidłowy.

Anna Sowa et al. *Nadziąślak u noworodka z ciąży bliźniaczej – opis przypadku.*

Rycina 3. Typowy obraz histopatologiczny nadziąślaka wrodzonego.



Rycina 4. Nacieki z dużych, poligonalnych komórek o kwasochłonnej, ziarnistej cytoplazmie i regularnym jądrze bez cech atypii. HE, x 200.



Rycina 5. Błonowa reakcja dla CD 99 w nadziąślaku wrodzonym.

Dyskusja

Opisany noworodek płci żeńskiej pochodził z ciąży bliźniaczej jednokosmówkowej, dwuowodniowej o prawidłowym przebiegu, jednak powikłanej wrodzoną wadą serca u drugiego bliźniaka rozpoznaną w badaniu prenatalnym. Opisany duży nadziąślak nie został zdiagnozowany przed urodzeniem. Był znacznych rozmiarów (2,5 cm), jednak nie powodował zaburzeń oddychania. Lokalizacja guza była typowa, dotyczyła części środkowej szczęki i guz wzrastał jednokierunkowo. W 10% opisywanych nadziąślaków możliwe jest usadowienie ich zarówno w żuchwie jak i szczęcie [2].

Przewaga płci żeńskiej widoczna jest w większości opisywanych nadziąślaków. Stosunek płci żeńskiej do męskiej wynosi w tym schorzeniu 8:1 [1, 2, 16]. Etiologia tego łagodnego, nie dającego powikłań i łatwego do leczenia operacyjnego guza nie jest poznana.

Nadziąślaki to heterogenna grupa guzów o nieustalonej etiologii. Podkreślane jest ich pochodzenie neurogenne, histocytarne, fibroblastyczne i mioblastyczne, endokrynologiczne, z uwagi na częstsze występowanie u noworodków płci żeńskiej – postulują się również udział estrogenów [4, 5, 6, 8].

Nie odnotowano aby występowanie nadziąślaków współistniało z innymi wadami wrodzonymi i wadami zębów, za wyjątkiem opisanych kilku przypadków hipoplazji lub braku zębów w okolicy, skąd wyrastał nadziąślak. Chociaż diagnostyka prenatalna wydaje się mieć fundamentalne znaczenie to jednak niezwykle rzadko, podobnie jak w opisanym przez nas przypadku, guz jest rozpoznawany przed urodzeniem [13, 14, 15, 16]. Sporadycznie, gdy guzy powodują znaczny ucisk nosa czy jamy ustnej opisuje się występujące w ciąży wielowrodzie [16, 18, 19].

Opisano kilka ogromnych nadziąślaków, których rozmiary wynosiły nawet 9 cm. Nadziąślaki występują najczęściej jako guzy pojedyncze. Mnogie guzy obserwowane są w około 10% przypadków. Dwa uszypułowane guzowate twory stwierdzone zostały przez Fellera i współautorów u trzydniowej dziewczynki rasy czarnej. Jest to duża rzadkość, gdyż występowanie nadziąślaków jest typowe dla rasy kaukaskiej [20]. Także Dzienicka i wsp. opisali u noworodka płci żeńskiej dwa małe nadziąślaki o wielkości 0,5 cm i 0,3 cm [7].

Przedstawiany przez nas noworodek pochodził z ciąży wielopłodowej bliźniaczej jednokosmówkowej dwuowodniowej. Oba noworodki dotknięte były nieprawidłowościami rozwojowymi: Opisane przez nas dziecko – guzem w obrębie jamy ustnej, a drugie bliźnię – obciążone było wadą serca. Mechanizm powstawania ciąży wielopłodowej jest bardzo interesującym zjawiskiem w etiologii rozrodu człowieka, zwłaszcza z uwagi na występowanie wielu powikłań zagrażających życiu, zarówno dla matki jak i dziecka. I tak wady wrodzone występują częściej wśród bliźniąt monozygotycznych [21, 22].

Podobnie ryzyko zgonu a także zaburzeń rozwojowych wzrasta w przypadku jedнопłciowości dzieci. Śmiertelność noworodków z ciąży jednokosmówkowych, jednoowodniowych wynosi ponad 50%, a w ciążach jednokosmówkowych, dwuowodniowych (z takiej ciąży pochodził opisany przez nas noworodek) ponad 20%. W 60% bliźniaki jednokosmówkowe, dwuowodniowe są jednojajowe. Mimo prawidłowego przebiegu ciąży sam fakt monozygotyczności stanowi o patologii wewnątrzmacicznego rozwoju [23].

Anna Sowa et al. *Nadziąślak u noworodka z ciąży bliźniaczej – opis przypadku.*

Diagnostyka różnicowa uwzględnia potworniaki, guzy odontogenetyczne, guzy neurodermalne, naczyniaki, *rhabdomyoma*, mioblastoma, fibroma, torbiele dermatoidalne. Najważniejsze znaczenie ma wykluczenie przepukliny oponowo-mózgowej przedniej, występującej w okolicy wyrostka nosowego kości czołowej. Guzem ziarnistokomórkowym jest także (*granular cell tumor* – GCT), guz Abrikossoffa, występujący jednak głównie w trzonie języka u osób dorosłych. W mikroskopie świetlnym CGCT są morfologicznie nie do odróżnienia od GCT. W diagnostyce różnicowej stosuje się metody immunohistochemii oraz mikroskopię elektronową [24, 25, 26]. Pooperacyjne badanie histopatologiczne jest rozstrzygającym i pozwala na postawienie ostatecznego rozpoznania. Nie są opisywane nawroty guza, natomiast obserwowano kilka sytuacji samoistnej regresji nadziąślaków [2, 16].

21. Malinowski W, Boziłow W. Mechanizmy powstawania ciąży wielopłodowej. W: Ciąża wielopłodowa. Red. Bręborowicz GH, Malinowski W, Ronin-Walknowska E. Poznań: OWN. 2003, 33-42.
22. Szymankiewicz M, Paradowska-Grygier A. Zachorowalność noworodków z ciąży wielopłodowych W: Ciąża wielopłodowa. Red. Bręborowicz GH, Malinowski W, Ronin-Walknowska E. Poznań: OWN. 2003, 345-353.
23. Kornacka M. Rozwój dzieci z ciąży wielopłodowych W: Ciąża wielopłodowa. Red. Bręborowicz GH, Malinowski W, Ronin-Walknowska E. Poznań: OWN. 2003, 263-371.
24. Mirshemirani A, Khaleghnejad A, Mohajerzadeh L, [et al.]. Congenital Nasopharyngeal Teratoma In a Neonate. *Iran J Pediatr.* 2011, 21, 249-252.
25. Chomik P, Michcik A, Sobjanek M, [et al.]. Guz ziarnistokomórkowy (guz Abrikossoffa) języka – cechy kliniczne, analiza histologiczna i immunohistochemiczna dwóch przypadków. *Post Dermatol Alergol.* 2010, 6, 495-499.
26. He J, Wang Y, Zhu H [et al.]. Nasopharyngeal teratoma associated with cleft palate in newborn: report of 2 cases. *Oral surg Oral Med Oral Pathol Oral Radiol Endod.* 2010, 109, 211-216.

Piśmiennictwo

1. Nyberd A, McGahan J, Pilu G. The face and neck. In: Diagnostic imaging of fetal anomalies. Eds. Nyberd A, McGahan J, Pilu G. Philadelphia: Lippincott Williams & Wilkins. 2002, 368-379.
2. Kanotora S, Kantora S, Paul J. Congenital epulis. *J Lar Otol Otolaryngol.* 2006, 120, 148-150.
3. Tonni G, De Felice C, Centini G, Giranneschi I. Cervical and oral teratoma in the fetus: a systematic review of etiology, pathology, diagnosis, treatment and prognosis. *Arch Gynecol Obstet.* 2010, 282, 355-361.
4. McGuire T, Gomes P, Frelich M, Sandor K. Congenital Epulis: A Surprise in the Neonate. *J Can Dent Assoc.* 2006, 72, 747-750.
5. Singh M, Rattan K, Babita R, Rani B. Congenital Epulis: A rare benign jaw tumor of the newborn. *J Neonat Surg.* 2012, 1, 31.
6. Silva G, Vieira T, Vieira J, [et al.]. Congenital granular cell tumor (congenital epulis): A lesion of multidisciplinary interest. *Med Oral Patol Oral Cir Bucal.* 2007, 12, 428-430.
7. Dzieńicka M, Komorowska A, Grelak-Krzyszczak A, Kulig A. Multiple Congenital Epuli (Congenital Granular Cell Tumors) in the newborn: A case report and review of literature. *Pol J Pathol.* 2011, 1, 69-71.
8. Fitzgerald K, Barry S, Fleming P. Alveolar lymphangioma in infants: report of two cases. *J Ir Dent Assoc.* 2009, 5, 144-145.
9. Trobs R, Mader E, Friedrich T, Bennek J. Oral tumors and tumor-like lesions in infants and children. *Pediatr Surg Int.* 2003, 19, 639-645.
10. Noguchi T, Yinbu Y, Itoh H, [et al.]. Epignathus combined with cleft palate, lobulated tongue and lingual hamartoma: Report of a case. *Oral surg Oral Med Oral Pathol Oral Radiol Endod.* 2006, 101, 481-486.
11. Foryś S, Krajewski J, Krasomski G, [et al.]. Prenatalna diagnostyka guzów jamy ustnej – opis dwóch przypadków oraz przegląd piśmiennictwa. *Ginekol Pol.* 2010, 81, 461-466.
12. Bornstein E, Fereshteh B, Monteagudo A, [et al.]. Diagnostic and Prognostic Aspects in the Sonographic Evaluation of a Fetus With an Oral Mass. *J Ultrasound Med.* 2009, 28, 689-693.
13. Paladini D, Morra T, Guida F, [et al.]. Prenatal diagnosis and perinatal management of a lingual lymphangioma. *Ultrasound Obstet Gynecol.* 1998, 11, 141-143.
14. Onderoglu L, Karamursel B, Deren O [et al.]. Prenatal diagnosis of ranula at 21 weeks of gestation. *Ultrasound Obstet Gynecol.* 2003, 22, 399-401.
15. Peng S, Hsu W, Chou H, [et al.]. Prenatal three-dimensional ultrasound and magnetic resonance imaging evaluation of a fetal oral tumor in preparation for the ex-utero intrapartum treatment (EXIT) procedure. *Ultrasound Obstet Gynecol.* 2005, 25, 76-79.
16. Eghbalian F, Monsef A. Congenital epulis in the newborn, review of the literature and a case report. *Pediatr Hematol Oncol.* 2009, 31, 198-199.
17. Ben Hamouda H, Ayat A, Elloumi I, [et al.]. Obstructive congenital epulis. *Ann Otorhinolaryngol Head Neck Dis.* 2010, 127, 86-89.
18. Behar P, Muller S, Gerber M, [et al.]. Heterotopic Neuroglial Tissue Causing Airway Obstruction in the Newborn. *Arch Otolaryngol Head Neck Surg.* 2001, 127, 997-1002.
19. Charrier J, Droullé P, Vignaud J, [et al.]. Obstructive congenital gingival granular cell tumor. *Ann Otol Rhinol Laryngol.* 2003, 112, 388-391.
20. Feller L, Wood N, Singh A, [et al.]. Multiple congenital oral granular cell tumours in a newborn black female: a case report. *Cases J.* 2008, 1, 13.