

# Znaczenie prognostyczne ultrasonograficznego rozpoznania krwiaka podkosmówkowego dla przebiegu ciąży

## Prognostic significance of subchorionic hematoma for the course of pregnancy

Anna Janowicz-Grelewska<sup>1</sup>, Piotr Sieroszewski<sup>2</sup>

<sup>1</sup> Świętokrzyskie Centrum Matki i Noworodka, Szpital Specjalistyczny w Kielcach, Polska

<sup>2</sup> Klinika Medycyny Płodu i Ginekologii I Katedry Ginekologii i Położnictwa Uniwersytetu Medycznego w Łodzi, Polska

### Streszczenie

**Cel pracy:** Celem pracy była retrospektywna analiza przebiegu ciąż powikłanych obecnością krwiaka podkosmówkowego (subchorionic hematoma – SCH) zdiagnozowanego w I trymestrze ciąży. Pytaniem badawczym była ocena czy obecność SCH ma wpływ na dalszy przebieg ciąży oraz czy krwawienie z dróg rodnych, mogące towarzyszyć tej patologii, jest dla niej czynnikiem prognostycznym.

**Materiał i metody:** Badanie objęło grupę 185 ciężarnych hospitalizowanych w I trymestrze ciąży z powodu objawów poronienia zagrażającego. Pacjentki podzielono na 2 grupy: grupa badana (119 kobiet) z rozpoznaniem ultrasonograficznie SCH i grupa kontrolna (66 pacjentek) z prawidłowym wynikiem badania USG. W obrębie tych grup wyodrębniono kolejne dwie, które podzielono ze względu na obecność krwawienia z dróg rodnych bądź jego brak, niezależnie od wyniku badania USG.

**Wyniki:** Obecność SCH wpływa na rozwój ciąży, prowadząc częściej do jej straty. Poronienia w grupie badanej stanowiły 23,78% vs 1,62% w grupie kontrolnej. Ciąża powikłana obecnością SCH do 9. tygodnia, częściej ulega poronieniu, w porównaniu do ciąży starszej. Współczynnik 'N', przedstawiający wielkość krwiaka względem płodu,  $\geq 2,5$  jest skorelowany z częstszym występowaniem poronienia. Powierzchnia SCH  $\geq 280\text{mm}^2$  daje objawy poronienia zagrażającego w postaci krwawienia per vaginam. Ciężarne z krwawieniem z dróg rodnych we wczesnej ciąży częściej rodzą drogą cięcia cesarskiego. SCH częściej dotyczy kobiet po 30 r.ż.

### Wnioski:

1. Obraz SCH rozpoznany w USG w I trymestrze ciąży jest czynnikiem ryzyka jej dalszego rozwoju, istotnie częściej prowadzącym do jej straty, niezależnie od obecności objawów klinicznych w postaci krwawień z dróg rodnych, bądź ich braku.
2. Współczynnik 'N', przedstawiający wielkość krwiaka względem rozwijającego się płodu, jest pomocnym narzędziem, pozwalającym na prognozowanie dalszego przebiegu ciąży.
3. Krwawienie z dróg rodnych we wczesnej ciąży może być czynnikiem prognostycznym sposobu jej rozwiązania.

Słowa kluczowe: **krwiak podkosmówkowy / poronienie / badanie ultrasonograficzne /**

### Adres do korespondencji:

Anna Janowicz-Grelewska  
Świętokrzyskie Centrum Matki i Noworodka Szpital Specjalistyczny  
Polska, 25-371 Kielce, ul Prosta 30  
tel. + 48 41/2013-800 fax + 48 41/2013-999  
e-mail: ajanowicz@poczta.fm

Otrzymano: **22.04.2013**  
Zaakceptowano do druku: **30.09.2013**

Anna Janowicz-Grelewska, Piotr Sieroszewski. Znaczenie prognostyczne ultrasonograficznego rozpoznania krwiaka podkosmówkowego...

## Abstract

**Objectives:** the aim of this retrospective study was to assess if a first trimester subchorionic hematoma (SCH) influences the pregnancy outcome and whether pv bleeding can be a prognostic factor for the pregnancy course.

**Material and methods:** the study included 185 pregnant women hospitalized due to symptoms of a threatening miscarriage. Patients were divided into 2 groups: 119 women with SCH (study group) and 66 patients with normal prenatal scan (control group), further subdivided into cases with and without pv bleeding, irrespectively of the outcome of the ultrasound scan.

Obstetric and neonatal data were analyzed.

**Results:** 1. A pregnancy complicated by SCH is more often associated with a poor outcome – 23.78% of the study group patients had a miscarriage vs. 1.62% of the controls. 2. Pregnancy with SCH is more likely to be lost before 9 weeks of gestation. 3. The 'N' ratio, that expresses the maximal length of the hematoma to the maximal length of the fetus, equal to 2.5 or more, is associated with a risk of miscarriage. 4. The surface area of SCH equal to 280mm<sup>2</sup> or more is more likely to reveal with vaginal bleeding. 5. Vaginal bleeding can be a prognostic factor for the mode of delivery – a higher rate of the Cesarean section is observed in patients with pv bleeding. 6. SCH is a complication that occurs in older women, with the limit of 30 years of age. 7. In this study there were no significant correlations between subchorionic hematoma or pv bleeding and PTL, IUGR, PIH, abnormal volume of the amniotic fluid, parity and order of gestation and delivery.

**Conclusions:** subchorionic hematoma can be associated with poor pregnancy outcome and the "N" index may be a useful predictor of the further course of a pregnancy. Pv bleeding may be a prognostic factor for the delivery mode.

Key words: **subchorionic hematoma / miscarriage / ultrasound scan /**

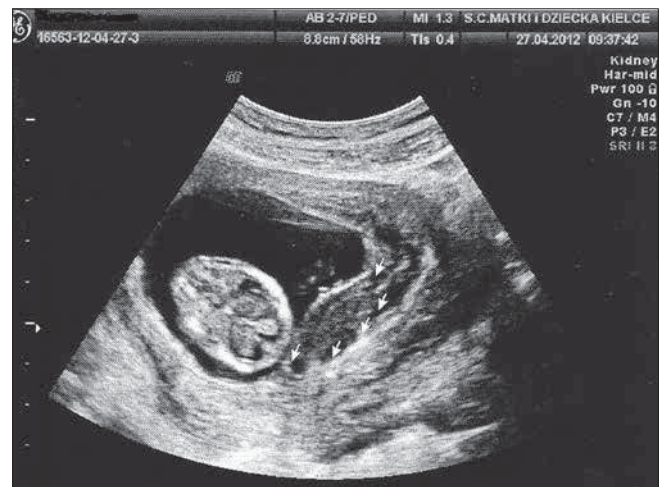## Wstęp

Krwiak podkosmówkowy (*subchorionic hematoma* – SCH) jest jedną z częściej ultrasonograficznie rozpoznawanych patologii I trymestru ciąży. Jako element składowy objawów poronienia zagrażającego, wiąże się z wysokim odsetkiem hospitalizacji kobiet we wczesnej ciąży.

Według definicji krwiak podkosmówkowy jest wynaczynieniem krwi, głównie matczynej, do przestrzeni między zmienioną doczesnowo warstwą endometrium a błoną kosmówkową. Obok innych patologii płodu, takich jak krwiak podłożyskowy, podowodniowy czy krwiak pod trofoblastem stanowi potencjalne źródło zagrożenia ciąży [1]. (Foto 1).

Bezpośredni wpływ obecności krwiaka podkosmówkowego na dalsze losy ciąży zależy od jego wielkości, lokalizacji względem przyczepu pępowiny oraz tempa narastania. W mechanizmie oddzielenia kosmówki może w krótkim czasie prowadzić do straty ciąży [2].

W przebiegu dłuższego okresu czasu, ewolucja krwiaka wiąże się z wytworzeniem swoistej blizny łącznotkankowej, powstałej w wyniku procesów regeneracyjnych przebiegających w miejscu jego wytworzenia. Blizna w swojej charakterystyce jest relatywnie słabo unaczyniona i pozbawiona cech typowych dla tkanki, którą zastępuje. Ograniczenie perfuzji naczyniowej obszaru kosmówki objętej pierwotnie obecnością krwiaka podkosmówkowego jest podstawowym problemem, wpływającym na funkcjonowanie kosmówki i rozwijającego się z niej łożyska. Zmniejszenie pola powierzchni wymiany między matką a rozwijającym się w jej organizmie płodem, może zatem skutkować szeregiem patologii związanej z przewlekłym niedotlenieniem płodu i prowadzić do takich zaburzeń jak wewnątrzmaciczne ograniczenie wzrostu płodu (IUGR), poród przedwczesny (PTL), przedwczesne oddzielenie łożyska prawidłowo usadowionego czy nadciśnienie indukowane ciążą (PIH).



Rycina 1. Krwiak podkosmówkowy w 11. tygodniu ciąży.

## Cel pracy

Celem pracy była ocena czy krwiak podkosmówkowy rozpoznawany w badaniu USG w I trymestrze ciąży ma wpływ na dalsze jej losy oraz czy krwawienie z dróg rodnych, mogące towarzyszyć tej patologii, jest dla niej czynnikiem prognostycznym.

## Materiał i metody

W badaniu wzięło udział 185 ciężarnych hospitalizowanych w latach 2006-2012 w Klinice Medycyny Płodu i Ginekologii I Katedry Ginekologii i Położnictwa Uniwersytetu Medycznego w Łodzi oraz w Świętokrzyskim Centrum Matki i Noworodka w Kielcach, z powodu objawów poronienia zagrażającego w I trymestrze.

Anna Janowicz-Grelewski, Piotr Sieroszewski. Znaczenie prognostyczne ultrasonograficznego rozpoznania krwiaka podkosmówkowego...

Kryterium włączenia do badania było rozpoznanie krwiaka podkosmówkowego w badaniu USG w ciąży pojedynczej w I trymestrze, kryterium wyłączenia – ciąża mnoga i indukcja poronienia w dalszym przebiegu ciąży.

Pacjentki zostały podzielone na 2 zasadnicze grupy: grupa badana (119 pacjentek) – ciężarne z rozpoznaniem SCH, grupa kontrolna (66 ciężarnych) – pacjentki z prawidłowym wynikiem badania USG. W obrębie tych dwóch grup wyodrębniono kolejne dwie, które podzielono ze względu na obecność krwawienia z dróg rodnych, bądź jego brak, niezależnie od wyniku badania USG.

Badania przeprowadzane były w Klinice Medycyny Płodu i Ginekologii Uniwersytetu Medycznego w Łodzi oraz w Świętokrzyskim Centrum Matki i Noworodka w Kielcach na aparatach ultrasonograficznych: Aloka 3500 Pro oraz Voluson 730 Pro.

Przeprowadzono analizę dostępnych danych położniczych i neonatologicznych na podstawie dokumentacji medycznej hospitalizowanych pacjentek. Podczas studiowania dokumentacji, szczególną uwagę zwrócono na opisy i załączone zdjęcia kolejnych badań USG z uwzględnieniem dynamiki zmian omawianej patologii. Analizie poddano także zastosowane leczenie oraz informacje dotyczące stanu pacjentek i zaawansowania ciąży w chwili wypisu ze szpitala. W leczeniu zachowawczym poronienia zagrażającego stosowano progestageny. Czas hospitalizacji pacjentek był determinowany obecnością objawów klinicznych.

W wymagających tego przypadkach, dane poddawane analizie, uzupełniono poprzez telefoniczny wywiad ankietowy.

Analizy statystycznych dokonano przy użyciu m.in. testu U Manna-Whitneya i testu  $\chi^2$ ; analizy prognostycznej wystąpienia poronienia przy współistnieniu krwiaka podkosmówkowego dokonano przy pomocy modelu regresji logistycznej.

## Wyniki

Otrzymane wyniki badań wskazują, że obecność krwiaka podkosmówkowego wpływa na dalszy rozwój ciąży, prowadząc częściej do jej straty. Poronienia w grupie ciężarnych badanych stanowiły 23,78% oraz 1,62% w grupie kontrolnej; stwierdzono istotną zależność statystyczną (test Fishera  $p < 0,0001$ ). (Tabela I).

Na podstawie przeprowadzonych badań ustalono także, że ciąża powikłana obecnością krwiaka podkosmówkowego do 9. tygodnia, częściej ulega poronieniu, w porównaniu do ciąży z tym samym powikłaniem, ale bardziej zaawansowanej w czasie i rozwoju (test t- studenta /test U Manna-Whitneya  $p < 0,01$ ).

Wprowadzono pojęcie **współczynnika 'N'** - wyrażającego wielkość maksymalnego wymiaru krwiaka do maksymalnej długości płodu (CRL), w celu analizy współistnienia w jamie macicy krwiaka podkosmówkowego i jaja płodowego. Na podstawie wielkości CRL oceniono zaawansowanie wieku ciążowego. W przeprowadzonym badaniu, określono wartość bezwzględną współczynnika 'N' - wartość 2.5, powyżej której istotnie częściej dochodzi do poronienia (test t- studenta/ test U Manna-Whitneya  $p < 0,01$ ). (Wykres 1).

Szczegółowa analiza wielkości krwiaka podkosmówkowego, pozwoliła określić pole jego powierzchni (wartość 280mm<sup>2</sup>), powyżej której pojawiają się kliniczne objawy zagrożenia poronieniem w postaci krwawienia z dróg rodnych.

Analizowano wszystkie dostępne ocenie ultrasonograficznej lokalizacje krwiaka – zarówno krwiaki nadszyjkowe, najszybciej manifestujące swoją obecność krwawieniem *per vaginam*, jak i krwiaki zlokalizowane w dnie macicy, na których obecność wskazuje jedynie wynik badania obrazowego (test t- studenta / test U Manna-Whitneya  $p < 0,01$ ).

W przeprowadzonym badaniu nie stwierdzono natomiast różnicy wielkości opisujących pole powierzchni krwiaka w zależności od wystąpienia lub nie - poronienia.

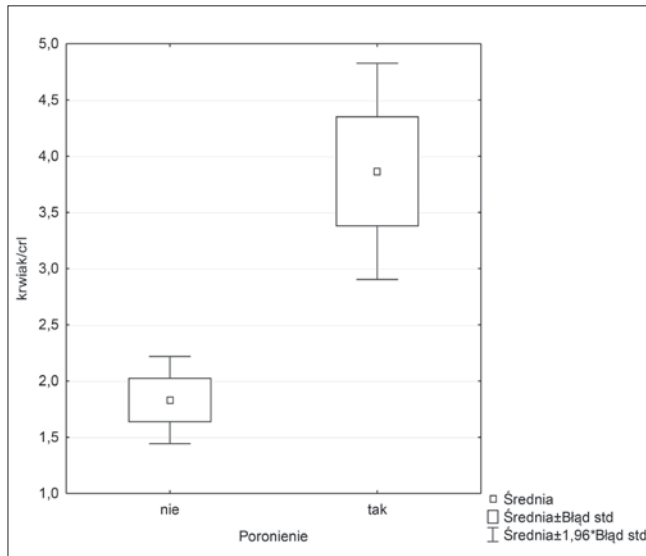
Kolejnym uzyskanym wynikiem jest obserwacja, iż krwawienie z dróg rodnych może być czynnikiem prognostycznym sposobu rozwiązania ciąży. W grupie pacjentek z krwawieniem z dróg rodnych we wczesnej ciąży, częściej poród odbywa się drogą cięcia cesarskiego, niezależnie od bezpośredniej przyczyny kwalifikującej ciężarną do tego zabiegu (test  $\chi^2$   $p = 0,0293$ ). W grupie bez krwawień przeważają natomiast porody fizjologiczne. (Wykres 2).

Tabela I. Poronienia w zależności od grupy

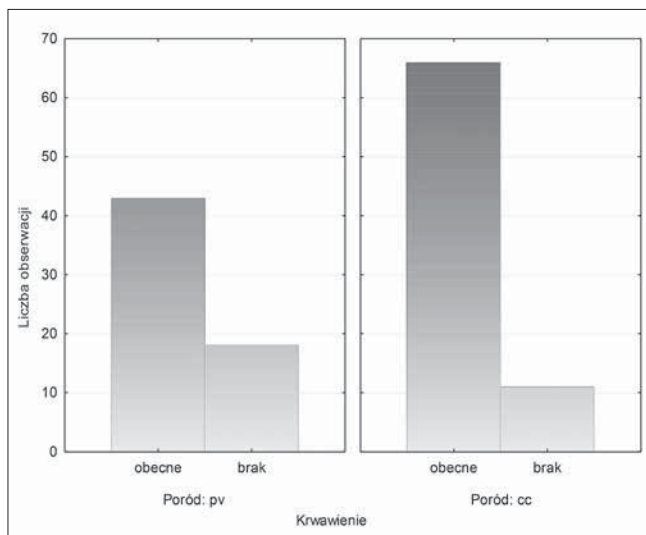
Poronienie	Grupa		Razem
	Badana	Kontrolna	
nie wystąpiło	75	63	138
% ogółu	40,54%	34,05%	74,59%
wystąpiło	44	3	47
% ogółu	<b>23,78%</b>	<b>1,62%</b>	25,41%
Ogół pacjentek	119	66	185
% ogółu	64,32%	35,68%	100,00%

Stwierdzono wysoce istotną (dokładny test Fishera  $p < 0,0001$ ) zależność między występowaniem poronień a obecnością krwiaka. Poronienia są częstsze w grupie z krwiakiem podkosmówkowym.

Anna Janowicz-Grelewska, Piotr Sieroszewski. Znaczenie prognostyczne ultrasonograficznego rozpoznania krwiaka podkosmówkowego...



**Wykres 1.** Średnie wyniki – współczynnik „N” w zależności od wystąpienia poronienia



**Wykres 2.** Poród w zależności od wystąpienia krwawienia.

Krwiak podkosmówkowy wydaje się być powikłaniem, które częściej występuje w ciążach kobiet w starszej grupie wiekowej. Stwierdzono istotną różnicę występowania krwiaka podkosmówkowego w zależności od wieku ciężarnych (test t- studenta /test U Manna-Whitneya  $p < 0,05$ ). W grupie badanej wiek pacjentek jest wyższy, a granicą wieku jest 30 r.ż.

Ostatnim spostrzeżeniem jest obserwacja zależności pomiędzy występowaniem krwawienia a obecnością krwiaka - krwawienie jest częstsze w grupie z krwiakiem. Stwierdzono wysoce istotną zależność statystyczną między tymi zmiennymi (test  $\chi^2$   $p = 0,0020$ ).

W przeprowadzonym badaniu nie stwierdzono zależności pomiędzy obecnością krwiaka podkosmówkowego oraz krwawienia z dróg rodnych a wystąpieniem porodu przedwczesnego, IUGR, PIH, nieprawidłowej objętości wód płodowych, wielorództwem, kolejnością ciąży i kolejnością porodu.

## Dyskusja

Problem patologii wczesnej ciąży w postaci współistnienia w jamie macicy rozwijającego się płodu i krwiaka podkosmówkowego jest powszechnie znany. Uważa się, że częstość występowania omawianej patologii dotyczy 2 - 4% tzw. zdrowych ciężarnych, a w przypadku obecnego wywiadu w kierunku nawracających poronień lub objawów poronienia zagrażającego w danej ciąży, częstość występowania krwiaków podkosmówkowych sięga nawet 22% [2, 3].

Literatura przedmiotu jest obszerna. Nie jest jednak jednoznacznie znana przyczyna, z powodu której dochodzi do wynaczynienia krwi w jamie macicy i w konsekwencji powstania krwiaka wewnątrzmacicznego. W opracowaniu autorstwa Januniaux i wsp. zwrócono uwagę na etiologię powstania kosmówki i towarzyszących jej patologii. Wg autorów cytowanej pracy, połączenie badań ultrasonograficznych wczesnej ciąży oraz eksperymentów *in vitro*, pozwoliło zaobserwować, że maciczne krążenie wewnątrz łożyska zaczyna się już około 9. tygodnia i jest związane z fizjologicznym stresem oksydacyjnym. Zjawisko to, wg autorów opracowania, może być punktem spustowym dla formowania się błon płodowych. Nieprawidłowy ich rozwój z kolei, może owocować powstaniem krwiaka podkosmówkowego i innych objawów poronienia zagrażającego z jego długoterminowymi konsekwencjami tj. PROM i poród przedwczesny, niezależnie od rozpoznania SCH w badaniu USG [4]. Inną poznana przyczyną powstawania krwiaków wewnątrzmacicznych jest przyjmowanie przez ciężarną leków przeciwkrzepliwych profilaktycznie, bądź terapeutycznie (np. pacjentki ze wszczepioną sztuczną zastawką serca lub trombofilią) [5, 6].

Zasadniczo istnieje zgodność wśród autorów, iż obecność krwiaka podkosmówkowego w jamie macicy, wiąże się ze zwiększonym ryzykiem straty ciąży, zarówno wczesnej – poronienia, jak i zwiększonego ryzyka martwego urodzenia [7, 8, 9]. Niemniej podkreśla się również, że ocena ryzyka straty ciąży tylko na podstawie obecności krwiaka podkosmówkowego w I trymestrze jest kontrowersyjna – część badaczy ocenia, iż istnieje realne ryzyko zagrożenia, inni przeciwnie [3].

Tuuli i wsp. dokonał przeglądu dostępnych publikacji omawianego problemu w okresie 01.1981- 08.2010, z których wynika, iż SCH jest skorelowane z wzrostem ryzyka poronienia i urodzenia martwego dziecka oraz z przedwczesnym oddzieleniem łożyska, przedwczesnym pęknięciem pęcherza owodniowego (PROM), porodem przedwczesnym, preeklampsją i urodzeniem dziecka o wadze mniejszej niż należąca dla danego wieku ciążowego (SGA). Wnioski końcowe z przeglądu publikacji wyraźnie wskazują, że krwiaz podkosmówkowy jest związany ze wzrostem ryzyka wczesnej i późnej straty ciąży, przedwczesnym oddzieleniem łożyska i PROM [7]. Podobne stanowisko prezentuje Ozkaya i wsp., którzy w swoim opracowaniu wskazują na istotnie częstsze ryzyko poronienia oraz rozwoju IUGR w przypadku powikłania wczesnej ciąży krwiakiem podkosmówkowym [10].

Z kolei w innym retrospektywnym, kohortowym badaniu, prowadzonym w latach 1994-2008 pod kierownictwem Norman i wsp., przedstawiono dwa wyniki: po pierwsze kobiety z ciążą powikłaną obecnością krwiaka podkosmówkowego mają wyższe ryzyko przedwczesnego oddzielenia łożyska, IUGR oraz wyższe ryzyko późnej straty ciąży zwłaszcza w przypadkach z bezwodziem. Drugi wynik uzyskany w ramach przeprowadzonego badania uwidacznia związek między SCH a preeklampsją,

Anna Janowicz-Grelewski, Piotr Sieroszewski. Znaczenie prognostyczne ultrasonograficznego rozpoznania krwiaka podkosmówkowego...

PROM i porodem przed 34. i przed 37. tygodniem ciąży. Wnioski wysunięte z przeprowadzonej pracy pokazują, że pacjentki z ciążą powikłaną obecnością krwiaka podkosmówkowego przed 22 tygodniem ciąży mają zwiększone ryzyko przedwczesnego oddzielenia łożyska i porodu przedwczesnego, ale jednocześnie nie są w grupie zwiększonego ryzyka innych niepożądanych zdarzeń dotyczących przebiegu ciąży [11].

Wszystkie te powikłania wydają się mieć wspólny mianownik w postaci nieprawidłowej placentacji.

Nagy i wsp. stoją na stanowisku, że obecność i charakterystyka krwawiaków podkosmówkowych rozpoznawanych w I trymestrze, pozwalają na identyfikację pacjentek z grupy zwiększonego ryzyka niekorzystnego przebiegu ciąży [12]. Podobny wniosek ten sam autor prezentuje w kolejnej swojej pracy poświęconej omawianemu zagadnieniu, oceniającej znaczenie kliniczne obecności krwawiaków podkosmówkowych i podłożyskowych rozpoznanych w I trymestrze ciąży [13]. Wśród pacjentek objętych tym badaniem częściej miał miejsce poród zabiegowy i cięcie cesarskie oraz wystąpiło PIH, przedwczesne oddzielenie łożyska i preeklampsja; częściej również pojawiały się komplikacje w przebiegu III okresu porodu, polegające na nieoddzieleniu się łożyska. Wniosek końcowy cytowanej pracy sugeruje, iż obecność SCH w I trymestrze ciąży wyłania grupę ciężarnych ze zwiększonym ryzykiem niekorzystnego przebiegu ciąży.

Fekete uważa, że nie objętość krwiaka, ale jego lokalizacja ma zasadnicze znaczenie. Wyznaczenie krwi pod kosmówką płaską, w przeciwnym biegunie jaja płodowego względem rozwijającego się płodu, może osiągać znaczne rozmiary i nie mieć konsekwencji, podczas gdy nawet mały krwiak w miejscu łożyskowego przyczepu może spowodować poronienie [2].

W prezentowanym badaniu oceniano wielkość krwiaka, wyliczając pole jego powierzchni na podstawie dwóch maksymalnych wymiarów – długości i szerokości. I choć nie wszyscy badacze włączają do swych obserwacji opis cech charakterystycznych krwiaka, jaką jest np. jego wielkość, w literaturze przedmiotu znajduje się wiele propozycji szacowania wielkości obszaru wyznaczenia. Należą do nich między innymi obliczenia objętości krwiaka, gdzie ocenia się, iż objętość  $\leq 16$  ml opisuje mały krwiak podkosmówkowy, podczas gdy 40-50 ml stanowi o dużym wyznaczeniu krwi [9]. Dongol w przeprowadzonym przez siebie badaniu, wskazuje na korelację wystąpienia poronienia w przypadku krwawiaków powyżej 20 cm<sup>2</sup> [14]. Z kolei w pracy opublikowanej przez Bennett i wsp. zaproponowano ocenę wielkości SCH na podstawie wyliczenia procentowego udziału krwiaka względem odwarstwionego jaja płodowego jako całości. Małe i średnie krwawiaki, opisane odpowiednio jako 7,7% i 9,2% nie niosą ze sobą wzrostu ryzyka straty ciąży, natomiast duże oddzielenia jaja płodowego – 18,8% podwajają to ryzyko dwukrotnie [15].

Fakt, iż krwawiaki podkosmówkowe i krwawienie z dróg rodnych są związane z niepowodzeniami ciąży, sprawia, że podjęte zostały badania w kierunku znalezienia optymalnego postępowania z pacjentkami z omawianym problemem. W pracy Ben-Haroush i wsp., autorzy analizowali zasadność wdrożenia reżimu łożkowego u pacjentek z objawami poronienia zagrażającego i obecnością krwiaka podkosmówkowego w badaniu USG [16]. Oceniono, iż u tych ciężarnych, które stosowały się do zaleceń reżimu łożkowego, było mniej poronień, a odsetek porodów o czasie był wyższy w tej grupie. Autorzy innego badania, oceniali wpływ terapii progestagenowej w postaci doustnej poda-

ży 40 mg dydrogesteronu u pacjentek z objawami poronienia zagrażającego i rozpoznaniem krwiaka podkosmówkowego. Analizowano porównawczo podobne badanie oparte na terapii progesteronem mikronizowanym i uzyskano wynik wskazujący, że wśród pacjentek poddanych leczeniu dydrogesteronem było mniej start ciąż w grupie pacjentek z rozpoznaniem SCH. Na podstawie tego badania wysunięto wniosek, że dydrogesteron jest dobrym wyborem w leczeniu pacjentek z poronieniem zagrażającym z krwiakiem podkosmówkowym, ze względu na jego immunomodulujący wpływ na limfocyty Th2 [17].

Wśród wyników prezentowanej pracy jest obserwacja, że ciąża powikłana obecnością SCH, częściej ulega poronieniu jeśli krwiak pojawił się przed 9 tygodniem czasu jej trwania, w porównaniu do ciąży z tym samym powikłaniem, ale bardziej zaawansowanej w czasie i rozwoju. Podobną obserwację poczynili Bennett i wsp. Autorzy wprowadzili zmienną wieku ciężarnych – przed i po 35. r.ż. i w tym kontekście, oraz w sytuacji obecności krwawienia z dróg rodnych, wskazali na związek SCH z powikłaniami ciąży. U kobiet przed 35 r.ż. z krwawieniem *per vaginam* i rozpoznaniem krwiakiem w 8. tygodniu ciąży ryzyko poronienia było ponad dwukrotnie większe niż w okresie powyżej 8. tygodnia czasu trwania ciąży. U kobiet po 35. r.ż. całkowite ryzyko wczesnej straty ciąży było zwiększone, ale największe ryzyko poronienia dotyczyło ciężarnych z dużym krwiakiem rozpoznany przed, bądź w 8. tygodniu ciąży [15].

W celu szczegółowej analizy współistnienia w jamie macicy krwiaka podkosmówkowego i jaja płodowego, struktur niejako konkurujących ze sobą o zajmowaną przestrzeń, wprowadzono w prezentowanej pracy współczynnik 'N'. Jego wartość powyżej 2,5 jest skorelowana z wczesną stratą ciąży. Upraszczając można przyjąć, że jeżeli wielkość krwiaka przewyższy 2,5 razy wielkość płodu, to istnieje wysokie ryzyko poronienia. W pracy przedstawianej przez Milart i wsp., przedstawiono podobnie ujęty problem współistnienia SCH i jaja płodowego, posługując się indeksem SCH/CRL. Autorzy w przeprowadzonym badaniu nie uzyskali zależności między wielkością krwiaka a dalszym przebiegiem ciąży i nie zaobserwowali wzrostu ryzyka poronienia z powodu obecności SCH. Jednocześnie jednak uzyskali znaczącą zależność statystyczną między indeksem SCH/CRL a wagą urodzeniową płodu. Ryzyko urodzenia dziecka z wagą poniżej 2500g było zwiększone, jeżeli indeks SCH/CRL był wyższy niż mediana jego wartości [18].

W kontekście rozważań wpływu obecności krwiaka podkosmówkowego na dalszy przebieg ciąży, należy zwrócić uwagę na obecność krwawienia z dróg rodnych, które może towarzyszyć tej patologii. Powodów dla których kobiety w ciąży krwawią z dróg rodnych jest wiele i nie muszą być one związane z obecnością SCH. Krwawienie z dróg rodnych w ciąży może mieć miejsce z powodu m.in. obecności polipa w kanale szyjki, nadżerki na tarczy części pochwowej, raka szyjki macicy czy w wyniku urazu kanału rodowego. Może także być związane z poronieniem zagrażającym, ciążą pozamaciczną czy patologicznym rozrostem trofoblastu. Istotna jest ocena czy krwawienie ma miejsce z jamy macicy, i w tym przypadku nie zawsze jest związane z obecnością krwawiaków wewnątrzmacicznych. W badaniu Bennett i wsp. autorzy oceniają, że 18% ciężarnych z krwawieniem z dróg rodnych ma rozpoznany SCH [15]. Podobnie tę częstość ocenia Dogra w swoim opracowaniu, wskazując, że ok. 20% krwawiących z dróg rodnych ciężarnych ma rozpoznany krwiak podkosmów-

Anna Janowicz-Grelewska, Piotr Sieroszewski. Znaczenie prognostyczne ultrasonograficznego rozpoznania krwiaka podkosmówkowego...

kowy [19]. Bywa, że przyczyna krwawienia pozostaje nieznana.

Krwawienie z dróg rodnych w I trymestrze ciąży jest więc relatywnie częstym objawem. Związek między krwawieniem *per vaginam* a poronieniem nie jest w pełni zrozumiany. Uważa się, że delikatne krwawienie o typie plamienia nie jest jednoznaczne ze wzrostem ryzyka straty ciąży. Natomiast obfite krwawienie z dróg rodnych niesie ze sobą znacząco wyższe ryzyko poronienia [8]. Według Bennett 15-20% kobiet w ciąży manifestuje krwawienie pv, z czego ok. 50% traci ciążę [15]. Graham G. zwraca jednocześnie uwagę, że u ciężarnej krwawiącej z dróg rodnych, obecność akcji serca płodu widziana w badaniu USG, jest czynnikiem uspokajającym [3].

W prezentowanej pracy nie znaleziono istotnych statystycznie zależności między obecnością krwawienia z dróg rodnych a poronieniem, niezależnie od uzyskanych wyników badania USG (obecność krwiaka bądź jego brak). Krwawienie z dróg rodnych zostało natomiast opisane jako zły czynnik prognostyczny w poronieniu zagrażającym w pracy Biesiada [20]. Autorzy tego retrospektywnego badania przedstawiają komplikacje i wyniki okołoporodowe ciąż powikłanych obecnością SCH w I trymestrze, znaleźli zależność statystyczną także między obecnością krwiaka, a rozwojem PIH w III trymestrze ciąży. W cytowanej pracy wysunięto wniosek, że SCH zdiagnozowany we wczesnej ciąży nie wpływa na sposób porodu i nie zwiększa ryzyka niekorzystnych wyników ciąży oraz częściej występuje u wieloródek, zwłaszcza, jeśli dotyczyły ich poronienia poprzednich ciąż.

## Wnioski

1. Obraz krwiaka podkosmówkowego rozpoznanego w badaniu ultrasonograficznym w I trymestrze ciąży jest czynnikiem ryzyka jej dalszego rozwoju, istotnie częściej prowadzącym do jej straty (poronienia), niezależnie od obecności objawów klinicznych w postaci krwawienia z dróg rodnych, bądź ich braku.
2. 9. tydzień ciąży wydaje się być okresem, powyżej którego ryzyko poronienia wynikające z obecności krwiaka podkosmówkowego zaczyna się zmniejszać.
3. Współczynnik 'N' przedstawiający wielkość krwiaka względem rozwijającego się płodu jest pomocnym narzędziem, pozwalającym na prognozowanie dalszego przebiegu ciąży.

## Oświadczenie autorów:

1. Anna Janowicz-Grelewska – współautor koncepcji i założeń pracy, zebranie materiału, analiza oraz interpretacja statystycznych wyników, przygotowanie manuskryptu oraz piśmiennictwa, autor zgłaszający i odpowiedzialny za manuskrypt.
2. Piotr Sieroszewski – współautor koncepcji i założeń pracy, współautor tekstu pracy, korekta i aktualizacja piśmiennictwa, akceptacja oraz weryfikacja ostatecznego kształtu manuskryptu.

## Źródło finansowania:

Praca nie była finansowana przez żadną instytucję naukowo-badawczą, stowarzyszenie ani inny podmiot, autorzy nie otrzymali żadnego grantu.

## Konflikt interesów:

Autorzy nie zgłaszają konfliktu interesów oraz nie otrzymali żadnego wynagrodzenia związanego z powstawaniem pracy.

## Piśmiennictwo

1. Callen PV. Ultrasonografia w położnictwie i ginekologii. Red. Dębski R. Wyd. V. Elsevier Urban&Partner. 2010, t.1, 194-197,214-215.
2. Fekete T. Ultrasound imaging of early extraembryonic structures. *Ultrasound Rev Obstet Gynecol.* 2003, 4, 240-243.
3. Graham GM. Ultrasound Evaluation of Pregnancy in the First Trimester Donald School. *J Ultrasound Obstet Gynecol.* 2010, 4, 17-28.
4. Jauniaux E, Johns J, Burton GJ. The role of ultrasound imaging in diagnosing and investigating early pregnancy failure. *Ultrasound Obstet Gynecol.* 2005, 25 (6), 613-624.
5. Lee RH, Goodwin TM. Massive subchorionic hematoma associated with enoxaparin. *Obstet Gynecol.* 2006, 108 (3 Pt 2, 787-789).
6. Usta IM, Abdallah M, El-Hajj M. Massive subchorionic hematomas following thrombolytic therapy in pregnancy. *Obstet Gynecol.* 2004, 103 (5 Pt 2, 1079-1082).
7. Tuuli MG, Norman SM, Odibo AO, [et al.]. Perinatal outcomes in women with subchorionic hematoma: a systematic review and meta-analysis. *Obstet Gynecol.* 2011, 117 (5), 1205-1212.
8. Hasan R. Vaginal bleeding in early pregnancy: patterns, predictors, and association with miscarriage. <https://cdr.lib.unc.edu/record>
9. Bajo Arenas JM, Perez-Medina T, Troyano J. Ultrasonographic signs of poor pregnancy outcome. *Ultrasound Rev Obstet Gynecol.* 2005, 5 (1), 56-58.
10. Ozkaya E, Altay M, Gellşen O. Significance of subchorionic haemorrhage and pregnancy outcome in threatened miscarriage to predict miscarriage, pre-term labour and intrauterine growth restriction. *J Obstet Gynaecol.* 2011, 31 (3), 210-212.
11. Norman SM, Odibo AO, Macones GA, [et al.]. Ultrasound-detected subchorionic hemorrhage and the obstetric implications. *Obstet Gynecol.* 2010, 116 (2 Pt 1), 311-315.
12. Nagy S, Bush M, Stone J, [et al.]. Clinical significance of subchorionic and retroplacental hematomas detected in the first trimester of pregnancy. *Obstet Gynecol.* 2003, 102 (1), 94-100.
13. Nagy S. Clinical significance of subchorionic and retroplacental hematomas detected in the first trimester of pregnancy. *Semmelweis Egyetem (Hungary)*, 2005. 3216991.(proquest).
14. Dongol A, Mool S, Tiwari P. Outcome of pregnancy complicated by threatened abortion. *Kathmandu Univ Med J (KUMJ)*, 2011, 9 (33), 41-44.
15. Bennett GL, Bromley B, Liebermann E, Benacerra B. Subchorionic Hemorrhage In the First-Trimester Pregnancies: Prediction of Pregnancy Outcome with Sonography. *Radiology.* 1996, 200, 3, 803-806.
16. Ben-Haroush A, Yogev Y, Mashiach R [et al.]. Pregnancy outcome of threatened abortion with subchorionic hematoma: possible benefit of bed-rest? *Isr Med Assoc J.* 2003, 5 (6), 422-424.
17. Pelinescu-Onciul D. Subchorionic hemorrhage treatment with dydrogesterone. *Gynecol Endocrinol.* 2007, 23, Suppl 1, 77-81.
18. Millart P, Wójcik K, Szkodziak P, [et al.]. SH/CRL index – a new method of ultrasound evaluation of subchorionic hematomas in imminent abortion patients. [http://humrep.oxfordjournals.org/content/26/suppl\\_1/1151](http://humrep.oxfordjournals.org/content/26/suppl_1/1151)
19. Dogra V, Paspulati R, Bhatt S. First trimester bleeding evaluation. *Ultrasound Q.* 2005, 21 (2), 69-85.
20. Biesiada L, Krekora M, Krasomski G. Subchorionic hematoma as a risk factor of pregnancy and delivery in women with threatening abortion. *Ginekol Pol.* 2010, 81, (12), 902-906.