

Dalsze losy dzieci ze stwierdzonym prenatalnie poszerzeniem przezierności karkowej oraz prawidłowym kariotypem

Long-term follow-up of children with prenatally found increased nuchal translucency and normal karyotype

Jakub Kornacki¹, Katarzyna Ziółkowska², Natalia Ignaszak³, Jana Skrzypczak¹

¹ Klinika Rozrodczości, Katedra Ginekologii, Położnictwa i Onkologii Ginekologicznej, Uniwersytetu Medycznego w Poznaniu, Polska

² Centralne Laboratorium Pracownia Cytogenetyczna Ginekologiczno-Położniczego Szpitala Klinicznego Uniwersytetu Medycznego w Poznaniu, Polska

³ Studenckie Koło Naukowe Położnictwa i Ginekologii Uniwersytetu Medycznego w Poznaniu, Polska

Streszczenie

Cel pracy: Celem pracy była długoterminowa ocena dalszych losów dzieci, u których stwierdzono prenatalnie poszerzenie przezierności karkowej (NT) oraz prawidłowy kariotyp.

Materiał i metody: Badaniami objęto pierwotnie 147 kobiet ciężarnych, u których wykonano amniopunkcję genetyczną z powodu poszerzenia przezierności karkowej u płodu współistniejącego lub nie z innymi nieprawidłowościami anatomicznymi. Ostateczna analiza dotyczyła dzieci ze stwierdzonym prenatalnie poszerzeniem przezierności karkowej, u których stwierdzono prawidłowy kariotyp i które ukończyły przynajmniej 2 rok życia. W celu oceny dalszego rozwoju dzieci do wszystkich pacjentek poddanych amniopunkcji genetycznej wysłano ankiety lub skontaktowano się z nimi telefonicznie.

Wyniki: Prawidłowy kariotyp stwierdzono u 101 (68,7%) płodów z poszerzeniem NT. Pełne informacje na temat dalszego losu ciąży, płodów oraz zdrowia i rozwoju pourodzeniowego dzieci uzyskano od 70 pacjentek czyli od 69,3% badanych. Ostatecznie nieprawidłowy dalszy rozwój ciąży, wady płodu lub zaburzenie rozwoju dziecka po urodzeniu stwierdzono u 17,1% badanych. W przypadku prawidłowego obrazu usg płodu w 2. i 3. trymestrze ciąży, mimo wcześniej stwierdzanego poszerzenia NT, niezaburzony dalszy rozwój dziecka dotyczył ponad 93% badanych.

Wnioski:

1. Dalszy rozwój dzieci ze stwierdzonym prenatalnie poszerzeniem NT i prawidłowym kariotypem jest najczęściej prawidłowy.
2. W poradnictwie prenatalnym, co do dalszego rokowania u płodów z poszerzeniem przezierności karkowej i prawidłowym kariotypem, kluczowymi wydają się stopień poszerzenia NT oraz wynik oceny ultrasonograficznej anatomii płodu.
3. Prawidłowy wynik badania cytogenetycznego u płodu z poszerzeniem NT nie wyklucza możliwości wystąpienia u niego zespołu genetycznego.

Słowa kluczowe: **płód / przezierność karkowa / kariotyp / wady wrodzone / rozwój /**

Address for correspondence:

Jakub Kornacki
Klinika Rozrodczości Uniwersytetu Medycznego w Poznaniu
Polska, 60-535 Poznań, ul. Polna 33
tel./fax: +48 61 8419 327
e-mail: kuba.kornacki@wp.pl

Otrzymano: 30.01.2014
Zaakceptowano do druku: 17.04.2014

Jakub Kornacki et al. *Dalsze losy dzieci ze stwierdzonym prenatalnie poszerzeniem przezierności karkowej oraz prawidłowym kariotypem.*

Abstract

Objective: The aim of the study was a long-term follow-up of children with prenatally found increased nuchal translucency (NT) and normal karyotype.

Material and methods: The study was conducted among 147 pregnant women who underwent amniocentesis due to increased fetal NT with or without other structural anomalies in the fetus. The final analysis concerned children with prenatally found increased NT and normal karyotype who were at least 2 years of age. A questionnaire was sent to all patients who underwent amniocentesis in order to assess the development of the children.

Results: Normal karyotype was found in 101 (68.7%) fetuses with increased NT. Complete information on the outcome of pregnancy and further development of the children was submitted by 70 patients (69.3%). An abnormal outcome of pregnancy, congenital structural anomalies and abnormal development was found finally in 17.1% of the children. In case of normal result of the second-trimester fetal ultrasound scan, normal further development was found in 93% of the children.

Conclusions:

1. Further development of the children with prenatally found increased NT and normal karyotype is usually normal.
2. The degree of NT increase and the result of the second-trimester fetal anatomy scan seem to play the key role in the prognosis of further, postnatal outcome of the fetuses with increased NT.
3. Normal karyotype in fetuses with increased NT does not exclude the possibility of an existing genetic syndrome.

Key words: **fetus / nuchal translucency / karyotype / congenital anomalies / development /**

Wstęp

Mimo, że minęło około 15 lat od momentu potwierdzenia przydatności oceny przezierności karkowej (NT) w wykrywaniu aberracji chromosomowych u płodu, badanie szerokości NT pozostaje nadal najważniejszym markerem aneuploidii w 1. trymestrze ciąży [1].

Jak wykazano we wcześniejszych badaniach, aberracje chromosomowe stwierdza się u ponad 30% płodów z poszerzeniem NT [1, 2]. Oznacza to, że pozostałe prawie 70% płodów ma kariotyp prawidłowy. Drugą ważną kwestią dotyczącą pomiaru NT u płodu jest znany fakt dodatkowej zależności pomiędzy wartością NT a częstością aneuploidii u płodu [1,2]. Znajomość wyżej przytoczonych danych jest niezbędna lekarzom informującym rodziców o rokowaniu w przypadku stwierdzenia poszerzenia NT u płodu.

Kluczowym etapem dalszego postępowania diagnostycznego u płodów z poszerzeniem NT jest szczegółowa ocena ultrasonograficzna anatomii płodu. Istotna jest przede wszystkim ocena serca, którego wady istotnie częściej stwierdza się u płodów z poszerzeniem NT [2, 3]. Warto podkreślić też, że u płodów z poszerzeniem przezierności karkowej częściej rozpoznaje się rzadkie zespoły genetyczne, które nie są możliwe do wykrycia w standardowym, prenatalnym badaniu cytogenetycznym.

Wszystkie powyższe informacje uświadamiają trudności diagnostyczne u płodów z poszerzeniem NT, a także wskazują na konieczność długotrwałej obserwacji rozwoju tych dzieci.

Cel pracy

Celem pracy była długoterminowa ocena dalszych losów dzieci, u których stwierdzono prenatalnie poszerzenie przezierności karkowej oraz prawidłowy kariotyp.

Materiał i metody

Badaniami objęto ciężarne i płody (dzieci) z ciąż pojedynczych, hospitalizowane w latach 2003-2011 w Ginekologiczno-Położniczym Szpitalu Klinicznym Uniwersytetu Medycznego

w Poznaniu, u których wykonano amniopunkcję genetyczną ze względu na poszerzenie przezierności karkowej współistniejące lub nie z innymi nieprawidłowościami anatomicznymi u płodu.

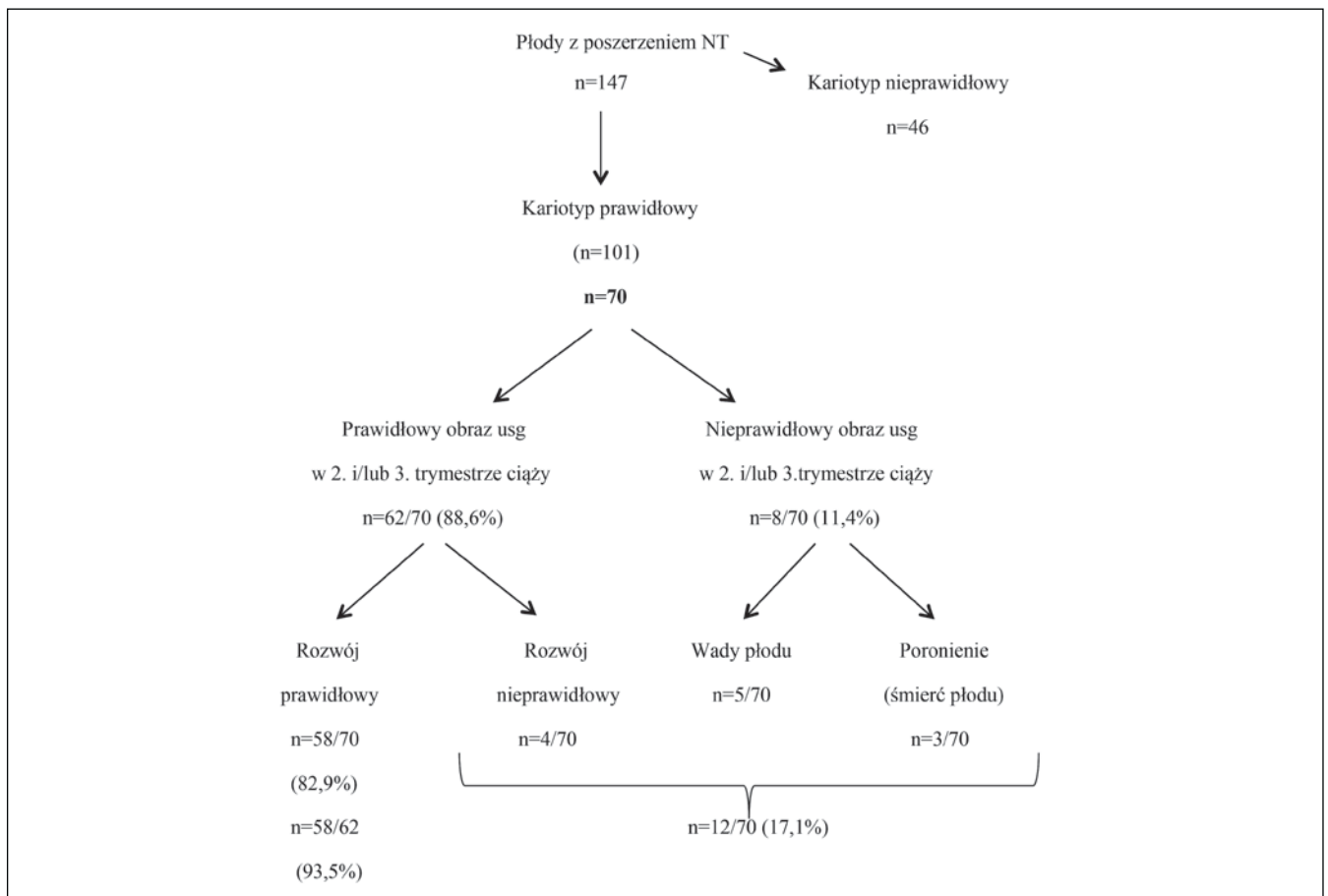
Ostateczna analiza dotyczyła dzieci ze stwierdzonym prenatalnie poszerzeniem przezierności karkowej, u których stwierdzono prawidłowy kariotyp i które ukończyły przynajmniej 2 rok życia.

W celu oceny dalszego rozwoju dzieci do wszystkich pacjentek poddanych amniopunkcji genetycznej wysłano ankiety lub skontaktowano się z nimi telefonicznie. (Rycina 1).

Rycina 1. Ankieta dotycząca dalszego rozwoju płodów (dzieci) ze stwierdzonym poszerzeniem przezierności karkowej oraz prawidłowym kariotypem.

ANKIETA

1. Pani imię i nazwisko:
2. Czy w badaniu USG wykonanym w 20. tygodniu ciąży stwierdzono jakąś nieprawidłowość u płodu; jeśli tak, to jaką?
3. Czy w kolejnych badaniach USG potwierdzono je lub wykryto inne?
4. Czy w czasie ciąży wystąpiły jakieś inne powikłania (u Pani lub dziecka); jeśli tak, to jakie?
5. Tydzień zakończenia ciąży:
6. Sposób zakończenia ciąży (poród fizjologiczny/cesarskie cięcie):
7. Masa urodzeniowa dziecka:
8. Uzyskane pkt Apgar:
9. Czy w badaniu pourodzeniowym stwierdzono jakieś nieprawidłowości/choroby dziecka; jeśli tak, to jakie?
10. Czy dziecko po porodzie wymagało opieki neonatologa?
11. Jaki jest dalszy rozwój dziecka, czy wykryto u niego jakąś chorobę?

Rycina 2. Dalsze losy płodów (dzieci) z poszerzeniem przezierności karkowej oraz prawidłowym kariotypem.

W ankiecie lub rozmowie telefonicznej pytano pacjentki szczegółowo o wyniki kolejnych badań obrazowych u płodu w okresie ciąży, a także o rozwój i zdrowie dziecka bezpośrednio po porodzie oraz w kolejnych latach życia.

Oceny grubości przezierności karkowej dokonywano każdorazowo przy długości ciemieniowo-siedzeniowej (CRL) płodu pomiędzy 45 a 84 mm, zgodnie z zasadami Fetal Medicine Foundation (FMF) [4]. Poszerzeniem przezierności karkowej określano każdy wynik pomiaru NT powyżej 95 centyla dla określonej wartości CRL, w oparciu o rozkład grubości NT przyjęty przez FMF [4].

Amniopunkcje genetyczne wykonywano każdorazowo po 15 tygodniu ciąży w Pracowni Diagnostyki i Leczenia Wad Płodu Ginekologiczno-Położniczego Szpitala Klinicznego Uniwersytetu Medycznego w Poznaniu.

Badania cytogenetyczne przeprowadzano w Pracowni Cytogenetycznej Ginekologiczno-Położniczego Szpitala Klinicznego Uniwersytetu Medycznego w Poznaniu przy wykorzystaniu hodowli *in situ* osadu amniocytów na odpowiednim podłożu.

Analiza statystyczna

Do analizy statystycznej użyto pakietu SigmaStat 3.5. Parametryczność rozkładu zbadano metodą Shapiro-Wilka. Za istotnie statystyczną różnicę przyjęto poziom $p < 0,05$. Do porównania zmiennych o rozkładzie parametrycznym i nieparametrycznym użyto odpowiednio testu t-Studenta i testu Mann'a-Whitney'a.

Wyniki

Badaniami objęto pierwotnie 147 kobiet ciężarnych, u których wykonano amniopunkcję genetyczną z powodu poszerzenia przezierności karkowej u płodu współistniejącego lub nie z innymi nieprawidłowościami anatomicznymi. U 46 badanych płodów (31,3%) stwierdzono nieprawidłowy kariotyp. Ostateczna analiza dotyczyła pozostałych 101 płodów (dzieci) z prawidłowym kariotypem (68,7%).

Pełne informacje na temat dalszego losu ciąży, płodów oraz zdrowia i rozwoju pourodzeniowego dzieci uzyskano od 70 pacjentek czyli od 69,3% badanych. Wiek badanych dzieci w momencie uzyskania informacji z ankiety lub rozmowy telefonicznej wynosił od 2 do 10 lat.

U 58 płodów spośród 70 (82,9%) nie stwierdzono żadnych nieprawidłowości anatomicznych w badaniu usg w 2. i 3. trymestrze ciąży, ani żadnych wad anatomicznych lub chorób genetycznych po urodzeniu. U 4 płodów obraz ultrasonograficzny w 2. i 3. trymestrze ciąży był prawidłowy, natomiast w różnym odstępie czasu po porodzie u dzieci tych rozpoznano choroby genetyczne (3 dzieci) lub bliżej nieokreślone zaburzenia rozwojowe (1 dziecko). W 8 przypadkach stwierdzano albo wady strukturalne u płodu w późniejszych tygodniach ciąży, albo ciążę tę kończyły się poronieniem samoistnym lub śmiercią płodu.

Ostatecznie nieprawidłowy dalszy rozwój ciąży, wady płodu lub zaburzenie rozwoju dziecka po urodzeniu stwierdzono u 17,1% badanych.

Jakub Kornacki et al. *Dalsze losy dzieci ze stwierdzonym prenatalnie poszerzeniem przezierności karkowej oraz prawidłowym kariotypem.*

Tabela I. Charakterystyka kliniczna 12 ciąż zakończonych niepowodzeniem i/lub powikłanych wadą płodu i/lub wiążących się nieprawidłowym rozwojem dziecka po porodzie.

Ciąża (n=12)	Wiek pacjentki	Wartość NT	Dalszy przebieg ciąży/ Nieprawidłowości u płodu	Rozwój dziecka po porodzie
1	28	3,7	prawidłowy/brak	nieznaczne opóźnienie psychoruchowe
2	27	12	zespół wad płodu (ukł.kostno-szkieletowy, serce)	zgon w 1 dobie życia
3	38	5,9	poronienie	
4	37	9	poród przedwczesny w 23 t.c/ brak NB, nieprawidłowy przepływ w DV, wodobrzusze	zgon w 1 dobie życia
5	30	3,1	prawidłowy/brak	rdzeniowy zanik mięśni, obecność mutacji u rodziców dziecka
6	29	5	wady układu kostno-szkieletowego	Zespół Escobara, zgon dziecka w 4 miesiącu życia
7	36	7	obrzęk uogólniony płodu/ brak kości nosowej	zgon w 4 miesiącu życia
8	23	3,5	zespół wad płodu/ śmierć płodu w 24 tyg.ciąży	
9	28	4	poród przedwczesny w 31 tyg. ciąży/ brak	upośledzenie psychoruchowe u dziecka, rearanżacja w ramieniu długim chromosomu 12
10	26	3	prawidłowy/ brak	beta talasemia
11	27	5,2	HLHS	zgon w 1 miesiącu życia
12	22	5,9	poronienie/ dysplazja kostno-szkieletowego	

NT – przezierność karkowa, NB – kość nosowa, DV – przewod żylny, HLHS – zespół hipoplazji lewego serca

Z kolei w przypadku prawidłowego obrazu usg płodu w 2. i 3. trymestrze ciąży, mimo wcześniej stwierdzonego poszerzenia NT, niezaburzony dalszy rozwój dziecka dotyczył ponad 93% badanych.

Średni wiek matek płodów z poszerzeniem NT i dalszym prawidłowym rozwojem dzieci nie różnił się istotnie od średniego wieku kobiet, u których dalszy rozwój ciąży lub dalszy rozwój dzieci był nieprawidłowy ($30,8 \pm 5,5$ vs $29,4 \pm 5,2$). Z kolei mediana wartości NT u płodów, w grupie 12 ciąż powikłanych dalszymi niepowodzeniami była istotnie wyższa ($p=0,002$) niż w grupie, w której mimo poszerzenia NT, nie stwierdzano dalszych nieprawidłowości rozwojowych. Wartości te wynosiły odpowiednio 5,1 mm (3,0-12,0) oraz 3,4 mm (2,4-5,4).

Na rycinie 2 przedstawiono w sposób obrazowy dalsze losy badanych płodów (dzieci), u których stwierdzono poszerzenie NT oraz prawidłowy kariotyp.

Charakterystyka kliniczna 12 ciąż zakończonych niepowodzeniem i/lub powikłanych wadą płodu i/lub wiążących się z dalszym nieprawidłowym rozwojem dzieci została przedstawiona w tabeli I.

Dyskusja

Uzyskanie przez ciężarną informacji potwierdzającej prawidłowy rozwój płodu w badaniu ultrasonograficznym wydaje się istotnie zmniejszać jej obawy dotyczące zdrowia nienarodzonego dziecka. Odwrotną sytuacją jest ta, w której przyszła matka dowiaduje się o nieprawidłowości anatomicznej u płodu.

Poszerzenie NT, jakkolwiek samo w sobie nie jest wadą płodu, to istotnie zwiększa ryzyko wystąpienia chorób genetycznych dziecka, w tym głównie aneuploidii, a także innych nieprawidłowości strukturalnych [1, 2]. Fakt ten, przy jednoczesnej znacznej

świadomości i wiedzy współczesnych matek na temat rozwoju płodu, przyczynia się do dużej dawki lęku, który odczuwa ciężarna po usłyszeniu od lekarza o poszerzeniu NT u jej dziecka.

Doświadczenia własne pokazują, że lęk ten będzie towarzyszył kobiecie już do końca ciąży, a nierzadko jeszcze po porodzie.

W świetle powyższych informacji, wyniki uzyskane w badaniach własnych, mogą i powinny być wykorzystywane w poradnictwie na temat dalszego postępowania, ryzyka i rodzaju nieprawidłowości, które mogą wystąpić u płodu, a także na temat dalszego przebiegu ciąży. Fakt stwierdzenia przez nas w prawie 83% całkowicie prawidłowego dalszego rozwoju płodów i dzieci z poszerzeniem NT jest zgodny z wynikami innych badań i pozwala z większą dozą optymizmu podchodzić ciężarnej do sytuacji, w której stwierdza się poszerzenie NT u jej dziecka [2, 5, 6, 7]. W największym badaniu na temat, w którym materiał stanowiły 451 płody (dzieci), Bilardo i wsp. wykazali prawidłowy rozwój u prawie 87% dzieci z poszerzeniem NT i prawidłowym kariotypem, w tym u 96% spośród tych, u których w badaniu usg w połowie ciąży nie stwierdzano żadnych nieprawidłowości anatomicznych [3]. Warty podkreślenia jest fakt, że maksymalny czas obserwacji poporodowej badanych dzieci w wyżej wymienionej pracy wyniósł 5 lat, a w badaniach własnych aż 10 lat.

Z punktu widzenia klinicznego niezwykle ważne jest dalsze postępowanie oraz dalszy sposób poradnictwa dla rodziców w przypadku uzyskania prawidłowego wyniku kariotypu u płodu z poszerzeniem NT. Poza uspokojeniem rodziców wynikającym z dużej szansy na dalszy, prawidłowy rozwój dziecka, bardzo ważne jest by poinformować ich o niewielkim ryzyku wystąpienia innych, rzadkich chorób genetycznych u potomstwa oraz zalecić bardzo szczegółową ultrasonograficzną ocenę anatomii płodu, w tym serca.

Jakub Kornacki et al. *Dalsze losy dzieci ze stwierdzonym prenatalnie poszerzeniem przezierności karkowej oraz prawidłowym kariotypem.*

Jak wynika z badań oraz doniesień innych autorów, rzadkie, niewykrywalne w badaniu cytogenetycznym, zespoły genetyczne, na przykład choroby monogenowe czy zespoły mikrodelecji, występują częściej niż izolowane wady serca u płodów (dzieci) z poszerzeniem NT i prawidłowym kariotypem [2]. W pracy Bilardo i wsp. odsetek rzadkich zespołów genetycznych oraz izolowanych wad serca wyniósł odpowiednio 5,1% i 3,8% [2]. Wśród tych zespołów najczęstszymi wydają się być uwarunkowane genetycznie dysplazje kostno-szkieletowe, zespoły akinezji, choroby metaboliczne oraz zespół Noonan [2, 6, 8, 9]. Zgodnie z coraz częstszymi, nowymi doniesieniami szczególnie częstość zespołu Noonan w tej grupie chorych jest wysoka [8]. W badaniach własnych u 3 spośród 12 płodów z poszerzonym NT i prawidłowym kariotypem, ale dalszym nieprawidłowym rozwojem, stwierdzono wady układu kostno-szkieletowego i/lub zespół akinezji.

Najczęstszą izolowaną wadą u płodu z poszerzeniem NT i prawidłowym kariotypem jest wada serca [2, 10]. W naszym badaniu tylko u 1 płodu rozpoznano izolowany zespół hipoplazji lewego serca (HLHS), czyli u 1,4% badanych płodów (dzieci), co jest znacząco niższym odsetkiem w porównaniu do wyżej przytoczonych doniesień [2, 10]. Różnice te mogą wynikać z mniejszej liczebności badanej grupy lub nieco gorszej jakości diagnostyki echokardiograficznej.

W odniesieniu do wad serca nie wydaje się by jakakolwiek wada była najbardziej typowa dla płodów z poszerzeniem NT. Do częstych, poza HLHS, należą między innymi: ubytki w przegrodzie międzykomorowej, przełożenie wielkich pni tętniczych, tetralogia Fallota (TOF), podwójne odejście wielkich pni tętniczych z prawej komory (DORV) czy zespoły heterotaksji [2, 10].

Kolejną ważną kwestią wymagającą podkreślenia jest istotny związek między stopniem poszerzenia NT a ryzykiem dalszego nieprawidłowego rozwoju ciąży i/lub płodu. Podobnie jak w odniesieniu do aneuploidii płodu, co zostało wcześniej zaobserwowane, także u płodów z poszerzeniem NT i prawidłowym kariotypem, szerokość przezierności karkowej wydaje się mieć znaczenie [1]. Wyniki zgodne z rezultatami naszych badań w tym zakresie uzyskali między innymi Yoshida i wsp. oraz Bijok i wsp. [5, 10]. Ci drudzy nie zaobserwowali by żadne dziecko, u którego szerokość NT wynosiła $\geq 6,5$ mm urodziło się żywe i/lub bez żadnych nieprawidłowości. Nieco korzystniejsze wyniki w zakresie losów dzieci ze skrajnie poszerzonym NT ($\geq 6,5$ mm) i prawidłowym kariotypem, uzyskali Scott i wsp. [9]. Stwierdzili oni brak nieprawidłowości po urodzeniu jedynie u 3 spośród 27 dzieci (11,1%).

Wnioski

1. Dalszy rozwój dzieci ze stwierdzonym prenatalnie poszerzeniem NT i prawidłowym kariotypem jest najczęściej prawidłowy
2. W poradnictwie prenatalnym, co do dalszego rokowania u płodów z poszerzeniem przezierności karkowej i prawidłowym kariotypem, kluczowymi wydają się stopień poszerzenia NT oraz wynik oceny ultrasonograficznej anatomii płodu
3. Prawidłowy wynik badania cytogenetycznego u płodu z poszerzeniem NT nie wyklucza możliwości wystąpienia u niego zespołu genetycznego

Oświadczenie autorów:

1. Jakub Kornacki – autor koncepcji i założeń pracy, przygotowanie manuskryptu i piśmiennictwa - autor zgłaszający i odpowiedzialny za manuskrypt.
2. Katarzyna Ziółkowska – analiza statystyczna wyników, przygotowanie manuskryptu, wykonanie badań laboratoryjnych.
3. Natalia Ignaszak – współautor tekstu pracy, współautor protokołu, korekta i aktualizacja piśmiennictwa.
4. Jana Skrzypczak – ostateczna weryfikacja i akceptacja manuskryptu.

Źródło finansowania:

Praca nie była finansowana przez żadną instytucję naukowo-badawczą, stowarzyszenie ani inny podmiot, autorzy nie otrzymali żadnego grantu.

Konflikt interesów:

Autorzy nie zgłaszają konfliktu interesów i nie otrzymali żadnego wynagrodzenia związanego z powstawaniem pracy.

Piśmiennictwo

1. Kornacki J, Ziółkowska K, Goździewicz T, Skrzypczak J. Wyniki badań cytogenetycznych u płodów z poszerzeniem przezierności karkowej. *Ginekol Pol.* 2012, 83, 189-193.
2. Bilardo CM, Mueller MA, Pajkrt E, [et al.]. Increased nuchal translucency thickness and normal karyotype: time for parental reassurance. *Ultrasound Obstet Gynecol.* 2007,30, 11-18.
3. Souka AP, von Kaisenberg CS, Hyett JA, [et al.]. Increased nuchal translucency with normal karyotype. *Am J Obstet Gynecol.* 2005, 192, 1005-1021.
4. Nicolaidis KH, Węgrzyn P. Diagnostyka zaburzeń chromosomowych w 1. trymestrze ciąży: W: Badanie ultrasonograficzne między 11-13+6 tygodniem ciąży. Red. Nicolaidis KH, Węgrzyn P. Londyn: *Fetal Medicine Foundation.* 2004, 9-50.
5. Yoshida S, Miura K, Yamasaki K, [et al.]. Does increased nuchal translucency indicate a fetal abnormality? A retrospective study to clarify the clinical significance of nuchal translucency in Japan. *J Hum Genet.* 2008, 53, 688-693.
6. Senat MV, Bussieres L, Couderc S, [et al.]. Long-term outcome of children born after a first-trimester measurement of nuchal translucency at the 99th percentile or greater with normal karyotype: a prospective study. *Am J Obstet Gynecol.* 2007, 196, 531-536.
7. Schou KV, Kirchhoff M, Nygaard U, [et al.]. Increased nuchal translucency with normal karyotype: a follow-up study of 100 cases supplemented with CGH and MLPA analyses. *Ultrasound Obstet Gynecol.* 2009, 34, 618-622.
8. Pergament E, Alamillo C, Sak K, Fiddler M. Genetic assessment following increased nuchal translucency and normal karyotype. *Prenat Diagn.* 2011, 31, 307-310.
9. Scott F, Evans J, McLennan A. Perinatal Outcome in fetuses with extremely large nuchal translucency measurement. *Aust NZ J Obstet Gynaecol.* 2009, 49, 254-257.
10. Bijok J, Ziara-Jakutowicz K, Ilnicka A, [et al.]. Przezierność karku powyżej 3,5 mm u płodów z prawidłowym kariotypem – analiza wyników ciąży. *Ginekol Pol.* 2013, 84, 172-179.