

# Interwencyjne zabiegi kardiologiczne u płodów – czy jesteśmy do nich przygotowani?

Fetal cardiac interventions – are we ready for them?

Marzena Dębska<sup>1</sup>, Joanna Szymkiewicz-Dangel<sup>2,4</sup>, Adam Koleśnik<sup>3</sup>, Piotr Kretowicz<sup>1</sup>,  
Beata Rebizant<sup>1</sup>, Jacek Witwicki<sup>4</sup>, Romuald Dębski<sup>1</sup>

<sup>1</sup> II Klinika Położnictwa i Ginekologii CMKP, Szpital Bielański, Warszawa, Polska

<sup>2</sup> Ośrodek Referencyjny Kardiologii Prenatalnej, Poradnia Perinatologii i Kardiologii Perinatalnej, II Klinika Położnictwa i Ginekologii WUM, Warszawa, Polska

<sup>3</sup> Zakład Anatomii Prawidłowej i Klinicznej WUM, Pracownia Cewnikowania Serca i Angiografii, IP CZD, Warszawa, Polska

<sup>4</sup> Oddział Noworodkowy, Szpital Bielański, Warszawa, Polska

## Streszczenie

**Cel pracy:** Analiza rodzajów i sposobu wykonania wewnątrzmacicznych zabiegów kardiologicznych u płodów oraz postępowania w okresie okołoporodowym między czerwcem 2011 i grudniem 2013 roku.

**Metodyka:** Program interwencji kardiologicznych u płodów zaplanowano po przeanalizowaniu dostępnego piśmiennictwa, odbyciu indywidualnego szkolenia praktycznego w Linz w Austrii oraz po przeprowadzeniu symulacji zabiegów w prosektorium. Opracowane zostały zasady znieczulenia pacjentek i płodów. Zabiegi wykonywano w wybranych grupach płodów z krytycznymi wadami serca, w warunkach bloku operacyjnego, pod kontrolą ultrasonograficzną. Uzyskano zgodę komisji bioetycznej CMKP.

**Materiał:** Do zabiegów kwalifikowano płody z krytycznym zwężeniem zastawki aortalnej (29), krytycznym zwężeniem zastawki płucnej (2) oraz z zamkniętym lub skrajnie restrykcyjnym otworem owalnym (7). W okresie od czerwca 2011 do grudnia 2013 roku zespół w składzie: JD, MD, AK przeprowadził 42 zabiegi u 35 płodów, w tym: 32 balonowe plastyki zastawki aortalnej (u 29 płodów), 2 plastyki zastawki płucnej, 4 atrioseptomie balonowe i 4 założenia stentów do przegrody międzyprzedsionkowej. U trzech płodów konieczne było poszerzenie zastawki aortalnej i wytworzenie połączenia na poziomie przegrody międzyprzedsionkowej.

**Wyniki:** Wykonano 41 z 42 zaplanowanych zabiegów (97%). W 3 przypadkach doszło do zgonu płodu związanego z zabiegiem. Zmodyfikowano sposób znieczulenia ciężarnych z ogólnego na miejscowe z dożylną sedacją. Zawsze dodatkowo znieczulano i unieruchamiano płód podaniem fentanylu i atracurium do żyły pępowinowej.

**Wnioski:** Na podstawie 2,5 letnich doświadczeń uważamy, że wszystkie rodzaje prenatalnych interwencji kardiologicznych mogą być skutecznie przeprowadzane w Polsce. Są one bezpieczne dla matek i poprawiają stan płodu. Większość noworodków leczonych prenatalnie została przekazana w dobrym stanie do referencyjnego ośrodka kardiologii i kardiochirurgii dziecięcej.

Słowa kluczowe: **interwencje kardiologiczne u płodów / prenatalna plastyka balonowa / stent międzyprzedsionkowy / echokardiografia płodowa / stenoza aortalna / stenoza płucna /**

## Corresponding author:

Joanna Szymkiewicz-Dangel

Ośrodek Referencyjny Kardiologii Prenatalnej, Poradnia Perinatologii i Kardiologii Perinatalnej, II Klinika Położnictwa i Ginekologii WUM

Polska, 00-315 Warszawa, ul. Karowa 2

tel. +48 22 5966421 fax. +48 22 5966489

e-mail: [jdangel@wum.edu.pl](mailto:jdangel@wum.edu.pl)

Otrzymano: 03.08.2014

Zaakceptowano do druku: 14.10.2014

Marzena Dębska et al. Interwencyjne zabiegi kardiologiczne u płodów – czy jesteśmy do nich przygotowani?

## Abstract

**Objective:** The aim of the study was to analyze types and methods of intrauterine fetal cardiac interventions performed between June 2011 and December 2013, and to assess the perinatal management of the neonates.

**Methods:** The program was developed after analysis of the available literature, practical individual training in Linz, Austria, and simulation of the procedure in a dissecting-room. The rules for anesthesia in pregnant women and their fetuses were developed. The interventions were performed in fetuses with critical cardiac defects, in the operating room, under ultrasonographic control. The protocol was approved by the Local Bioethics Committee at the Centre of Postgraduate Medical Education.

**Material:** We included fetuses with critical aortic stenosis (n=29), critical pulmonary stenosis (n=2), and closed or extremely restricted foramen ovale (n=7). Between June 2011 and December 2013, the team comprised of JD, MD and AK conducted 42 interventions in 35 fetuses, including 32 balloon aortic valvuloplasties (in 29 fetuses), 2 pulmonary valvuloplasties, 4 balloon atrial septostomies and 4 atrial septal stent placement. Three fetuses required both, aortic valvuloplasty and fenestration of the atrial septum.

**Results:** Out of the 42 procedures, 41 (97%) were technically successful. We recorded 3 cases of fetal demise associated with the intervention. We modulated the protocol of anesthesia given to pregnant women, switching from general to local anesthesia with intravenous sedation. We always provided additional fetal anesthesia with fentanyl and atracurium via the umbilical vein.

**Conclusions:** Based on our 2.5-year experience, it seems safe to conclude that all types of fetal cardiac interventions may be successfully conducted at Polish centers. The procedures are safe for the pregnant women and improve fetal status. Most of the neonates treated prenatally were referred in good general condition to a tertiary pediatric cardiology and cardiac surgery center.

Key words: fetal cardiac interventions / prenatal balloon valvuloplasty /  
interatrial stent / fetal echocardiography / aortic stenosis /  
pulmonary stenosis /

## Wstęp

Interwencje kardiologiczne u płodów nadal są eksperymentalną metodą leczenia, jednak coraz więcej ośrodków na świecie podejmuje próby tej terapii [1, 2]. Terapię prenatalną jest wdrażana w przypadkach krytycznych wad serca. Celem tych zabiegów jest poprawa stanu płodów, które są zagrożone obumarciem wewnątrzmacicznym lub zgonem bezpośrednio po urodzeniu, albo istnieje duże ryzyko, że dwukomorowe serce w dalszym przebiegu ciąży stanie się sercem jednokomorowym [3]. Terapię prenatalną nie jest oferowana w sytuacjach, w których przewidywane leczenie noworodka może być równie skuteczne, nawet jeśli interwencja konieczna jest w pierwszych dobach życia.

Obecnie przeprowadzane są trzy rodzaje kardiologicznych zabiegów interwencyjnych u płodów:

1. Balonowa walwuloplastyka zastawki aortalnej.
2. Balonowa walwuloplastyka zastawki płucnej.
3. Atrioseptostomia balonowa lub założenie stentu do przegrody międzyprzedsionkowej.

Balonowa plastyka zastawki aortalnej u płodów z krytycznym zwężeniem zastawki aortalnej (SA) jest najczęściej wykonywanym wewnątrzmacicznym przezskórnym zabiegiem interwencyjnym. Jej celem jest albo zapobieganie niedorozwojowi lewej komory serca w dalszym przebiegu ciąży (tzw. ewolucyjny zespół niedorozwoju lewej części serca – ew. HLHS) albo leczenie niewydolności serca (HF) płodu [4].

Balonowa plastyka zastawki płucnej (PS) u płodów z krytycznym zwężeniem lub zarośnięciem zastawki płucnej ma na celu zachowanie funkcji prawej komory serca, zapobieganie powstawaniu połączeń między światłem prawej komory a tętnicami wieńcowymi (tzw. sinusoid). Głównym celem balonoplastyki zastawek płucnej i aortalnej jest umożliwienie dwukomorowej korekcji wady wrodzonej serca u dziecka.

Atrioseptostomia balonowa lub założenie stentu do przegrody międzyprzedsionkowej wykonywane są u płodów z zamkniętym otworem owalnym (Fo) w przypadkach HLHS lub SA z HF. Zabieg ma zapobiec nieodwracalnym zmianom w krążeniu płucnym i poprawić rokowanie dla dzieci.

Należy pokreślić, że zabiegi wewnątrzmaciczne nie powodują całkowitego wyleczenia dziecka, najczęściej pozwalają jedynie na zmniejszenie nasilenia i konsekwencji choroby. W niektórych przypadkach, jak u płodów z HLHS i zamkniętym otworem owalnym lub ciężką niewydolnością serca w przebiegu SA głównym celem zabiegu jest ratowanie życia dziecka.

Jak w każdym przypadku terapii płodu, konieczna jest odpowiednia, bardzo staranna kwalifikacja pacjentów oraz przygotowanie zespołu i sprzętu tak, aby leczenie było jak najbardziej bezpieczne zarówno dla płodu, jak i dla matki.

## Cel pracy

Celem niniejszego opracowania jest przedstawienie własnych – 2,5 letnich doświadczeń – wynikających z przeprowadzania wewnątrzmacicznych zabiegów kardiologicznych u płodów, jak również analiza wczesnych, okołoporodowych wyników leczenia dzieci.

## Materiał i metody

Przed rozpoczęciem programu leczenia interwencyjnego płodów z patologiami kardiologicznymi przeprowadzono analizę losów płodów z krytycznym zwężeniem zastawki aortalnej diagnozowanych w referencyjnym ośrodku kardiologii prenatalnej w Warszawie, oraz płodów z Polski, u których przeprowadzono balonową walwuloplastykę aortalną w Linz w Austrii. Dwie osoby z zespołu (JD, MD) obserwowały zabiegi wykonywane w Linz w grudniu 2010 roku u dwóch polskich pacjentek.

Po takim przygotowaniu przeprowadzono symulację zabiegów w prosektorium, przygotowano zespół i zgromadzono sprzęt. Zdecydowano, że zabiegi interwencyjne u płodów będą wykonywane w II Klinice Położnictwa i Ginekologii CMKP w Szpitalu Bielańskim i uzyskano na nie zgodę Komisji Bioetycznej CMKP.

Zabiegi wykonywane są przezskórnie, pod kontrolą USG (aparat ACCUVIX A30, głowica C2-61C, o częstotliwości 2-6 MHz). Są one w całości rejestrowane na płycie DVD. Zastosowany sprzęt (igły, przewodniki, cewniki balonowe, stenty i strzykawki) jest rutynowo w tym ośrodku wykorzystywany do pobierania materiału w diagnostyce inwazyjnej u płodów oraz w kardiologii interwencyjnej u osób dorosłych.

W okresie czerwiec 2011 – grudzień 2013 przeprowadzono 42 zabiegi interwencyjne u 35 płodów (Rycina 1).

Balonowa walwuloplastyka aortalna <b>32 u 29</b> płodów		Balonowa walwuloplastyka płucna <b>2</b>	Atrioseptostomia <b>8 u 7</b> płodów <b>(4 stent)</b>
ew.HLHS 20 śr.22+/-5tyg. med. 23 tyg.	SA, HF 9 śr.25+/-2tyg. med. 26 tyg.	2 23 tyg.	HLHS, Fo zamk. 4
			SA, HF, zamk. Fo 4 (po SA 3)

**Rycina 1.** Rodzaje wykonanych kardiologicznych zabiegów interwencyjnych w okresie 2011–2013.

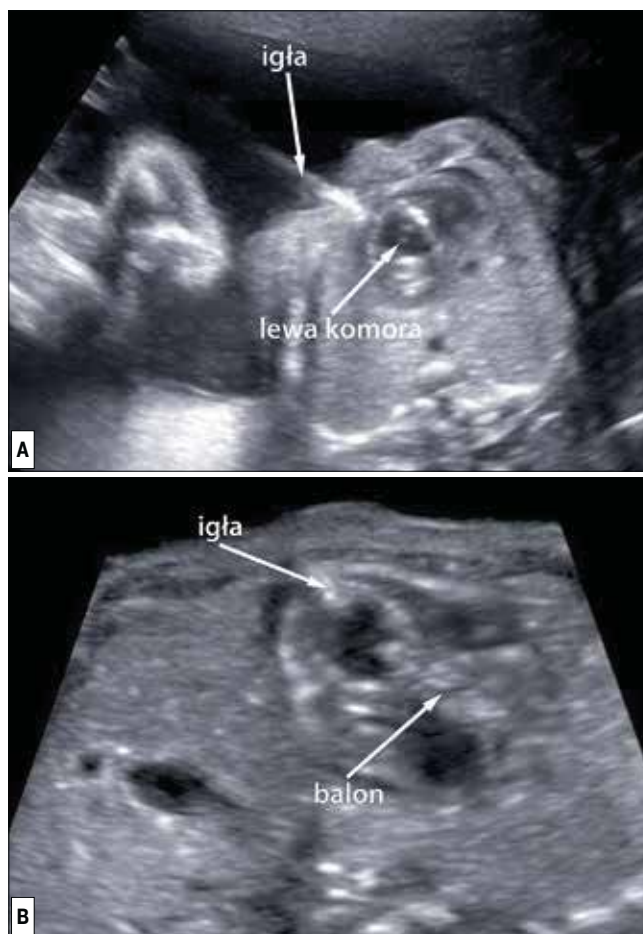Płody do plastyki aortalnej podzielono na dwie grupy: ewolucyjny HLHS – 20 płodów, oraz krytyczna stenozą aortalną z niewydolnością serca i zamkniętym otworem owalnym – 9 płodów. Płody z ew. HLHS miały wykonaną plastykę balonową średnio w 23 tyg. ciąży, w grupie drugiej w 26 tygodniu. U dwóch płodów z krytycznym zwężeniem zastawki płucnej zabiegi przeprowadzono w 23 tyg. ciąży.

Zabiegi atrioseptostomii balonowej przeprowadzono u 7 płodów, w tym u 4 z HLHS, a u 4 z SA i HF (były to płody, u których również przeprowadzono zabieg balonowej walwuloplastyki zastawki aortalnej). U 4 płodów założono stent do przegrody międzyprzedsionkowej.

## Wyniki

Pierwszych 11 zabiegów przeprowadzono w znieczuleniu ogólnym ciężarnej. Następnich 13 – w krótkim znieczuleniu dożylnym, a od października 2013 roku zabiegi wykonywane są jedynie w znieczuleniu miejscowym oraz dożylniej sedacji. Bezpośrednio przed zabiegiem pacjentki dostają profilaktyczną dawkę antybiotyku. Niezależnie od rodzaju znieczulenia ciężarnej wszystkie płody były znieczulone podaniem fentanylu bezpośrednio do żyły pępowinowej oraz zwiotczane za pomocą atrakurium.

Kluczowym momentem przygotowania do zabiegu jest odpowiednie ułożenie płodu. W optymalnych warunkach klatka piersiowa zwrócona powinna być ku górze, tak aby był możliwy dostęp do lewej lub prawej komory, albo do prawego przedsionka, zależnie od rodzaju wykonywanego zabiegu. Znieczulenie zarówno matki, jak i płodu wykonywano dopiero po uzyskaniu położenia płodu stwarzającego szansę wykonania zabiegu.



**Rycina 2.** Obrazy wykonania zabiegu balonowej plastyki zastawki aortalnej u płodu.

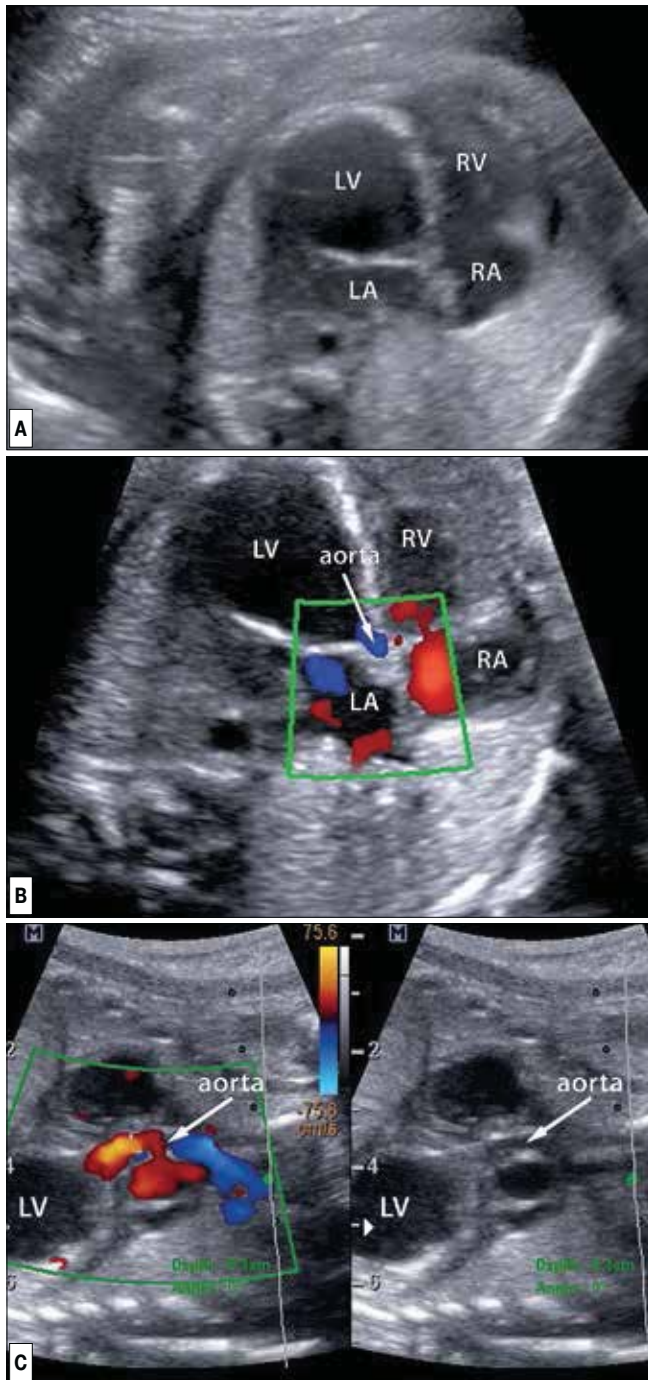
**A.** Wklucie igły przez koniuszek lewej komory u płodu w 26 tygodniu ciąży z krytyczną stenozą aortalną ewoluującą w kierunku zespołu niedorozwoju lewej części serca. Widoczna dość duża lewa komora z fibroelastozą wśierdzia miernego stopnia.

**B.** Igła widoczna w świetle lewej komory, balon w zastawce aortalnej. Średnica zastawki aortalnej 2,8mm.

Zabiegi były wykonywane przez zespół składający się z kardiologa prenatalnego (JD), położnika (MD) oraz kardiologa interwencyjnego (AK). Zespół kardiologów przygotowywał sprzęt konieczny do przeprowadzenia zabiegu: cewnik o odpowiednim wymiarze balonu, przewodnik, strzykawkę z manometrem. W tym czasie położnik znieczuliał płód poprzez podanie do żyły pępowinowej Fentanylu i Atracurium. Po rezygnacji ze znieczulenia ogólnego matki, przed nakłuciem serca płodu dodatkowo miejscowo znieczulana była skóra brzucha ciężarnej. Po wykonaniu znieczulenia położnik wkłuwał do serca płodu igłę, przez którą wprowadzany był przez kardiologów przewodnik, a następnie cewnik balonowy (Rycina 2).

U 29 płodów przeprowadzono 32 balonowe poszerzenia zastawki aortalnej (Rycina 3). W 9 przypadkach łożysko znajdowało się na przedniej ścianie, co ograniczało możliwość poruszania igłą podczas zabiegu. Wszystkie zabiegi poza jednym były udane. W jednym przypadku ułożenie płodu było bardzo niekorzystne, zabieg wymagał dość długiej manipulacji igłą przed wkluciem do klatki piersiowej płodu, a ostatecznie po wprowadzeniu przewodnika do aorty wstępującej doszło do wystąpienia ciężkiej

Marzena Dębska et al. Interwencyjne zabiegi kardiologiczne u płodów – czy jesteśmy do nich przygotowani?



**Rycina 3.** Krytyczne zwężenie zastawki aortalnej – efekt zabiegu wykonanego w 30 tygodniu ciąży. (Rozpoznanie wady w 20 tygodniu ciąży, pacjentka nie była wówczas poinformowana o możliwości terapii prenatalnej, skierowana 10 tygodni później, zabieg wykonano w pierwsze dobie po przyjęciu do szpitalu).

**A.** Obraz 4 jam serca u płodu z krytyczną stenozą aortalną, niewydolnością serca, powiększoną lewą komorą o znacznie upośledzonej funkcji skurczowej i rozkurczowej, z fibroelastozą wsierdzia. Prawa komora uciśnięta przez kulista komorę lewą. LV – lewa komora, LA – lewy przedsionek, RA – prawy przedsionek, RV – prawa komora.

**B.** Śladowy wypływ przez drożną zastawkę aortalną (Ao) oraz niedomykalność zastawki dwudzielnej.

Cała poprzeczna część łuku aorty i dalsza część aorty wstępującej wypełniają się wstecznie od strony przewodu tętniczego (nie pokazane na tym zdjęciu).

**C.** Wypływ pełną średnicą zastawki aortalnej po wykonanej plastyce balonowej w trybie pilnym. Widoczne wypełnienie aorty wstępującej oraz łuku aorty od strony lewej komory – zdecydowana poprawa w porównaniu z obrazem sprzed plastyki.

bradykardii, która wymagała natychmiastowego dopłodowego podania leków. Po skutecznej resuscytacji odstąpiono w tym dniu od wykonania walwuloplastyki i skutecznie poszerzono zastawkę aortalną 3 tygodnie później.

U dwóch kolejnych płodów zabieg poszerzenia zastawki aortalnej powtórzono po 4 tygodniach od pierwszego z powodu nawrotu i narastania objawów zwężenia zastawki aorty oraz niewydolności serca płodu. We wszystkich przypadkach skutecznego poszerzenia zastawki aorty jej drożność utrzymywała się do czasu porodu, a średnica aorty wstępującej po urodzeniu znajdowała się w zakresie normy dla noworodków.

Obie balonoplastyki zastawki płucnej były technicznie udane. U obu noworodków po wykonaniu zabiegu prawa komora serca spełniła warunki do wykonania w przyszłości dwukomorowej korekcji wady wrodzonej serca.

Wszystkie atrioseptomie balonowe (4) oraz założenia stentów do przegrody międzyprzedsionkowej (3) były technicznie udane (Rycina 4 i 5).

W trzech przypadkach interwencji kardiologicznych doszło do ciężkich powikłań, które zakończyły się zgonem płodu lub noworodka.

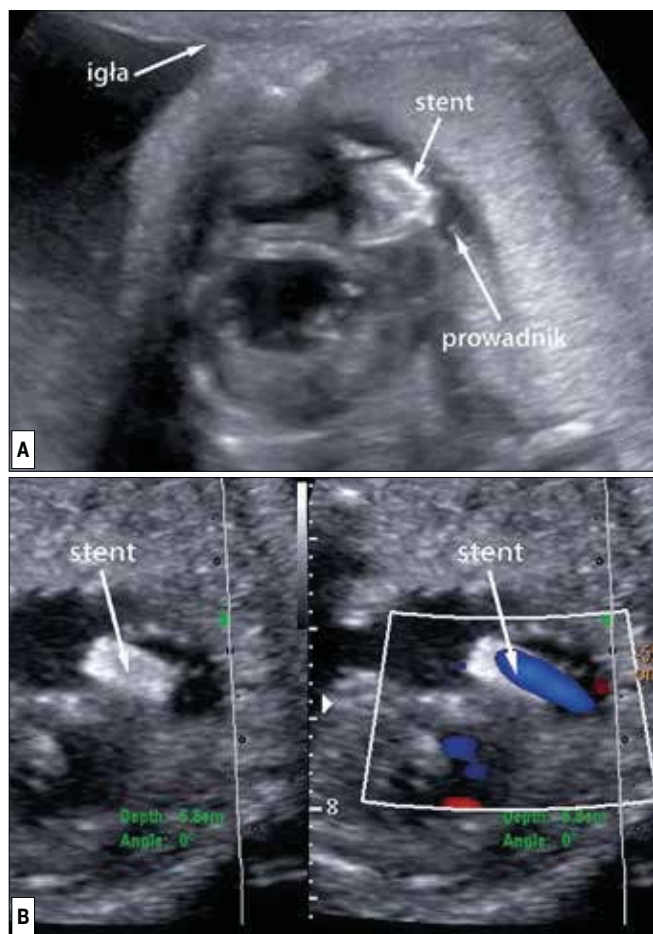
U jednego płodu w 25 tygodniu ciąży z krytyczną stenozą aortalną oraz niewydolnością serca z narastającym wielowodziem zabieg wykonywano ze wskazań życiowych płodu oraz z powodu pogarszania stanu ogólnego matki. Łóżysko zlokalizowane było na ścianie przedniej, płód leżał kręgosłupem do góry. Zabieg był bardzo trudny technicznie, wymagający manewrów igłą w celu uzyskania zmiany ułożenia płodu.

W 3 dobie po zabiegu wystąpiły objawy kliniczne przedwczesnego oddzielania łożyska, w wyniku czego konieczne było pilne rozwiązanie ciąży cięciem cesarskim w 25 tygodniu. Noworodek zmarł w 1 dobie życia, u matki nie obserwowano powikłań po cięciu cesarskim.

U kolejnego płodu, w 27 tyg. ciąży, z krytycznym zwężeniem zastawki aorty, ze śladowym wypływem do aorty, znacznie powiększoną lewą komorą, ze znacznego stopnia fibroelastozy, zamkniętą przegrodą międzyprzedsionkową, gigantycznie powiększonym lewym przedsionkiem i wielowodziem, pomimo przewidywanego złego rokowania, po długiej dyskusji z rodzicami, zdecydowano o podjęciu próby interwencyjnego leczenia. Wiadomo było, że w tym przypadku należy wykonać dwa zabiegi interwencyjne. Uznano, iż ich jednoczesowe przeprowadzenie wiąże się ze zbyt dużym ryzykiem. Pierwszego dnia założono stent do przegrody międzyprzedsionkowej.

Uzyskano zmniejszenie wymiarów lewego przedsionka, poprawę przepływu w żyłach płucnych i poprawę stanu płodu. Kolejnego dnia przeprowadzono plastykę balonową zastawki aortalnej. Z powodu ciężkiej fibroelastozy, powodującej znacznego stopnia pogrubienie wsierdzia, pojawiły się trudności z wkłuciem igły do światła komory przez warstwę wsierdzia. Po kilku próbach udało się przekuć zwłókniałe wsierdzie, wówczas skutecznie poszerzono zastawkę aortalną. Uzyskano natychmiastową poprawę funkcji lewej komory, jednak w kilka minut po zabiegu wytworzyła się duża skrzepina w lewej komorze serca i w lewym przedsionku, która nie uległa resorpcji. Pomimo kilkukrotnej farmakologicznej resuscytacji płodu, po 3 godzinach od zabiegu stwierdzono zgon wewnątrzmaciczny. Badanie autopsyjne potwierdziło rozpoznanie i skuteczność przeprowadzonych zabiegów.

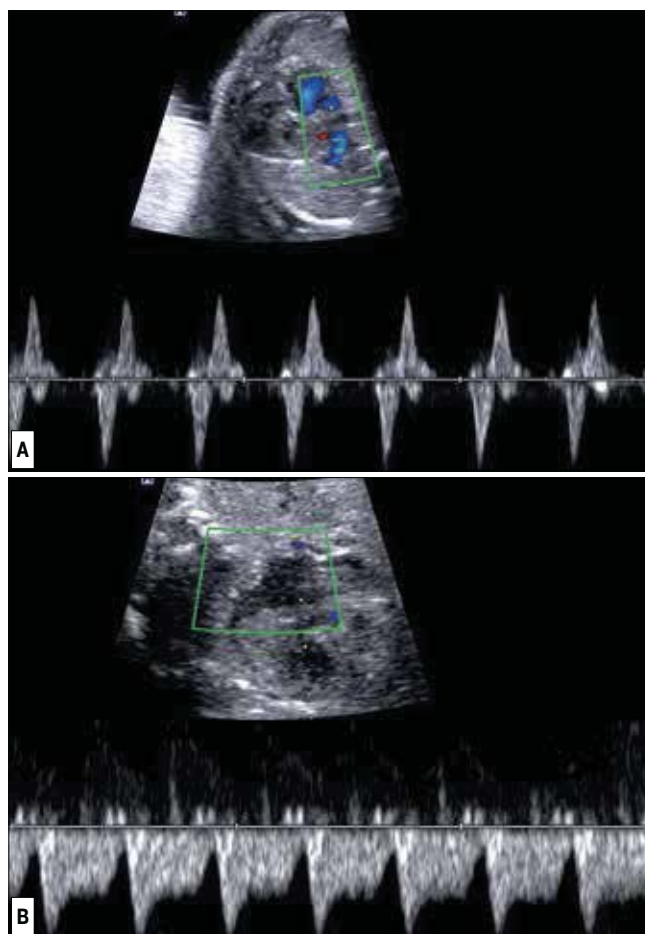
Marzena Dębska et al. *Interwencyjne zabiegi kardiologiczne u płodów – czy jesteśmy do nich przygotowani?*



**Rycina 4.** Zabieg założenia stentu do przegrody międzyprzedsionkowej.

**A.** Igła, prowadnik i stent umieszczony w przegrodzie międzyprzedsionkowej u płodu w 30 tygodniu ciąży z późnym zamknięciem otworu owalnego.

**B.** Płód w 25 tygodniu ciąży z HLHS i zamkniętym otworem owalnym. Prawdopodobnie zlokalizowany stent w środkowej części przegrody międzyprzedsionkowej widoczny w obrazie dwuwymiarowym. Swobodny lewo–prawy przepływ przez stent.



**Rycina 5.** Efekt założenia stentu do przegrody międzyprzedsionkowej na przepływ w żyłach płucnych.

**A.** Dwufazowy napływ z żył płucnych do lewego przedsionka u płodu 23 tygodniowego z krytyczną wadą serca pod postacią zespołu niedorozwoju lewej części serca z zamkniętą przegrodą międzyprzedsionkową.

**B.** Prawidłowy przepływ w żyłę płucnej po założeniu stentu – wskazuje na swobodne połączenie międzyprzedsionkowe.

Trzecie powikłanie wystąpiło po pierwszym zabiegu atrioseptomii balonowej z powodu zamkniętej przegrody międzyprzedsionkowej u płodu z HLHS, wykonanej w 24 tygodniu ciąży. W tym przypadku bardzo powoli narastała tamponada serca płodu. Płyn w worku osierdziowym nie był widoczny w ciągu pierwszych trzech godzin po operacji. Płód zmarł wewnątrzmacicznie kilkanaście godzin po zabiegu. Badanie autopsyjne potwierdziło rozpoznanie HLHS z zamkniętą przegrodą międzyprzedsionkową, uwidoczniło wytworzone balonem połączenie na poziomie przegrody międzyprzedsionkowej.

Podczas pozostałych zabiegów często obserwowano typowe, odwracalne powikłania, takie jak krótkotrwała bradykardia i wysięk w worku osierdziowym. W trakcie zabiegów wielokrotnie podawano do płodu adrenalinę (dosercowo lub donaczyniowo) oraz wykonywano punkcję jamy osierdziej w celu ewakuacji krwi powodującej upośledzenie funkcji serca. W czterech przypadkach obserwowano przejściowo występującą skrzeplinę w jamach serca. Poza jednym przypadkiem przedwczesnego oddzielenia łożyska, które miało związek z wykonanym zabiegiem, nie obserwowano żadnych innych powikłań u matek.

We wszystkich przypadkach planowano poród w Szpitalu Bielańskim i leczenie noworodków w Centrum Zdrowia Dziecka w Warszawie, jednak z różnych względów nie zawsze było to możliwe. Jak już opisano powyżej, spośród 35 płodów 3 zmarły bezpośrednio po zabiegach interwencyjnych. Cztery, po balonowej atrioseptomii z powodu zamkniętego otworu owalnego w HLHS, urodził się 5 tygodni po przeprowadzonym zabiegu w 32 tygodniu ciąży w rejonowym szpitalu, gdzie noworodek zmarł w 1 dobie życia.

Wbrew naszym zaleceniom, 5 porodów odbyło się poza Warszawą, 2 drogami i siłami natury o czasie, dzieci żyją. 3 pacjentki urodziły cięciem cesarskim. Jedna w 36 tyg., przyczyną rozwiązania ciąży cięciem cesarskim były nieprawidłowe przepływy obwodowe, noworodek zmarł po 3 tygodniach po interwencyjnym leczeniu kardiologicznym. U kolejnej ciężarnej, w 37 tyg. ciąży została podjęta decyzja ośrodka rejonowego o wcześniejszym rozwiązaniu ciąży, dziecko zmarło w pierwszym tygodniu życia. W jednym przypadku pacjentka dojechała do rejonowego ośrodka w trakcie porodu, wykonano cięcie cesarskie, noworodek był leczony w rejonowym ośrodku kardiologicznym.

Marzena Dębska et al. *Interwencyjne zabiegi kardiologiczne u płodów – czy jesteśmy do nich przygotowani?*

27 porodów odbyło się w Szpitalu Bielańskim w Warszawie. Tylko 4 ciąży zostały rozwiązane cięciem cesarskim. Były to cięcia cesarskie ze wskazań położniczych: 25 tyg. – przedwczesne oddzielenie łożyska, 37 tyg. – nadciśnienie tętnicze i stan przedrzucawkowy u matki oraz dwa z powodu zagrażającej zamartwicy płodu podczas porodu w 39 tygodniu ciąży. W tej grupie doszło do jednego zgonu wewnątrzmacicznego w 38 tygodniu ciąży (przed planowaną hospitalizacją) – najprawdopodobniej z powodu niewydolności łożyska – matka była nałogową palaczką [5].

23 dzieci urodziło się drogami i siłami natury po ukończeniu 39 tygodnia ciąży (57% całej analizowanej grupy, 65% dzieci urodzonych o czasie). Dzieci były urodzone w dobrym stanie ogólnym, na 8–10 punktów Apgar. Wszystkie noworodki urodzone o czasie były przetransportowane do Referencyjnego Ośrodka Kardiologii Dziecięcej, Instytutu Centrum Zdrowia Dziecka (IP CZD). 5 dzieci wymagało przekazania do Oddziału Intensywnej Opieki Medycznej z powodu niewydolności krążeniowo-oddechowej w przebiegu krytycznej wady serca. Tylko jeden noworodek nie wymagał podania Prostinu.

27 noworodków było przeniesionych do IP CZD, między 1 a 3 dobą życia (mediana 1 doba, średnia 3 doba). W żadnym przypadku poród drogami i siłami natury nie miał negatywnego wpływu na czas przyjęcia do CZD i na stan ogólny noworodka.

## Dyskusja

Kardiologiczne zabiegi interwencyjne u płodów nadal są terapią eksperymentalną. Zajmuje się nimi kilkanaście zespołów na świecie, spośród których największe doświadczenie, przedstawione w piśmiennictwie, mają ośrodki z Bostonu w USA i Linz w Austrii. Z Bostonu i Linz pochodzą opublikowane wyniki walwuloplastyki balonowej w stenozach aortalnych. W Bostonie techniczna skuteczność zabiegów wynosiła 74% (na 70 prób wykonania zabiegów 52 skończyło się skutecznym poszerzeniem zastawki) [6]. W Linz na 24 zabiegi skutecznie przeprowadzono 16 (67%). W 2013 roku swoje doświadczenie w przeprowadzaniu interwencyjnych zabiegów przedstawił ośrodek z Brazylii [7]. Wykonano 22 zabiegi u 21 płodów, w tym 12 z SA, 4 z HLHS i zamkniętą przegrodą międzyprzedsionkową, oraz 4 z zarośniętą lub skrajnie zwężoną zastawką płucną. Skuteczność wykonanych zabiegów w ich materiale wynosiła 91% (20 na 22 wykonane).

W naszym zespole udało się skutecznie przeprowadzić 97% interwencji (41 z 42). Należy podkreślić, że członkowie naszego zespołu, przeprowadzający wspólnie interwencje kardiologiczne u płodów, posiadają istotne doświadczenie w zakresie terapii pre- i postnatalnej oraz echokardiografii płodowej, co ma ogromne znaczenie dla powodzenia zabiegów. Działania zarówno naszego zespołu, jak i kolegów z Brazylii, poprzedzone były starannym przygotowaniem technicznym oraz szczegółową analizą sposobu przeprowadzenia zabiegów przez zespoły z Bostonu i Linz. Z tego powodu mogliśmy znacznie skrócić przeciętną „krzywą uczenia” i w sposób zdecydowany zwiększyć skuteczność oraz bezpieczeństwo przeprowadzanych interwencji. Warty podkreślenia jest fakt, że w bardzo krótkim czasie zdobyliśmy doświadczenie porównywalne z ośrodkiem w Austrii, który w ciągu 12 lat przeprowadził 53 zabiegi u 47 płodów [8].

Decyzja o przeprowadzeniu prenatalnego leczenia płodów z krytycznymi wadami serca jest podejmowana w oparciu o dostępne międzynarodowe kryteria, które modyfikujemy, nabywając własnego doświadczenia [2, 3, 5]. Nie podejmujemy ryzy-

ka terapii wewnątrzmacicznej w sytuacji, gdy objawy choroby u płodu nie są bardzo nasilone i może być prowadzone skuteczne leczenie w okresie poporodowym,

Porównując dwie grupy płodów z krytycznym zwężeniem zastawki aortalnej, zdecydowanie lepsze wyniki uzyskaliśmy w grupie ewolucyjnego HLHS. Płody z SA i niewydolnością serca (HF) były leczone w bardziej zaawansowanej ciąży, w zdecydowanie gorszym stanie ogólnym i w kilku przypadkach wymagały poszerzenia zarówno zastawki aortalnej, jak i założenia stentu do przegrody międzyprzedsionkowej w celu zmniejszenia objawów niewydolności serca. Dane te są zgodne z doświadczeniami z Bostonu [9], ale niezgodne z wynikami z Linz, gdzie u 4 płodów z ciężką niewydolnością serca i obrzękiem zabiegi były udane, ustąpiły objawy HF, a dzieci urodziły się w terminie porodu i wszystkie są po dwukomorowej korekcji wady wrodzonej serca.

W naszym materiale, spośród 9 płodów z SA i HF, o czasie urodziło się tylko dwoje dzieci, które zostały zakwalifikowane do dwukomorowej korekcji wady serca. Pacjentki z tej grupy były kierowane na konsultację około 4 tygodnie później, niż pacjentki z grupy ewolucyjnego HLHS. Być może związane jest to z faktem, że jest to wada bardzo dynamiczna i we wcześniejszych badaniach obraz czterech jam serca i śródpiercia był oceniany jako prawidłowy. Wydaje się, że w dobie powszechnej dostępności diagnostyki sprzętem ultrasonograficznym wyposażonym w opcję dopplerowską należałoby rozważyć standardowe stosowanie metody kolorowego Dopplera w przesiewowych badaniach położniczych, co w wielu przypadkach przyspieszyłoby konsultację kardiologiczną i być może przyczyniłoby się do bardziej skutecznego leczenia.

Tak samo jak podkreślają koledzy z Austrii, również naszym zdaniem, interwencyjne zabiegi u płodów są bezpieczne dla matek [7].

Czas od postawienia podejrzenia wady serca w badaniu położniczym do konsultacji w naszym ośrodku wynosił 2 tygodnie w przypadku ewolucyjnego HLHS oraz 3 tygodnie w przypadkach SA i HF. Nie było to spowodowane długim terminem oczekiwania na badanie echokardiograficzne w referencyjnym ośrodku w Warszawie, ale niestety problemami organizacyjnymi w ośrodkach rejonowych. Niepokojącym jest fakt, że w trzech przypadkach, pomimo prawidłowego rozpoznania w rejonowych ośrodkach, pacjentki dotarły na konsultację dopiero po 8-10 tygodniach. Płody te były monitorowane w ośrodkach rejonowych, które samodzielnie postanowiły ustalić moment rozpoczęcia interwencyjnego leczenia płodów. W tych przypadkach poskutkowało to niestety odroczeniem tego leczenia i pogorszeniem jego wyników.

Należy podkreślić, że podobnie jak w innych wskazaniach do terapii wewnątrzmacicznej, ostatecznej kwalifikacji do terapii dokonuje ośrodek przeprowadzający zabieg, do którego pacjentka powinna zostać skierowana jak najszybciej po rozpoznaniu czy też podejrzeniu wady serca. Moment wdrożenia terapii jest niezwykle ważny – najlepszy wynik leczenia uzyskaliśmy u płodu po wykonanej plastyce zastawki aortalnej w 21 tygodniu ciąży.

Sukces postępowania okołoporodowego związany jest również ze ścisłą współpracą z lekarzami neonatologami. Są oni zawsze informowani o przeprowadzanych zabiegach, wiedzą również, jakie informacje dotyczące przewidywanego stanu noworodka otrzymali rodzice. Na tej podstawie wspólnie ustalane są

Marzena Dębska et al. *Interwencyjne zabiegi kardiologiczne u płodów – czy jesteśmy do nich przygotowani?*

zasady postępowania okołoporodowego. W żadnym przypadku transport noworodka z wadą wrodzoną serca do referencyjnego ośrodka kardiologii dziecięcej w CZD nie pogorszył jego stanu klinicznego i nie wpłynął na zmianę zaplanowanego sposobu postępowania. Publikacja naszych doświadczeń jest jednocześnie odpowiedzią na opublikowany poglądowy artykuł w Ginekologii Polskiej w 2011 roku [10].

Na zakończenie chcemy podkreślić, że złożone wady serca u płodów, zmieniając warunki hemodynamiczne, mogą wpływać na wyniki badania dopplerowskiego. Aby uniknąć pomyłek diagnostycznych, interpretując wyniki badań przepływów obwodowych u takich płodów, należy wziąć pod uwagę rodzaj wady serca. U płodów ze zwężeniem drogi wypływu lewej komory bardzo często obserwujemy obniżony opór przepływu w tętnicy środkowej mózgu i w efekcie ułatwienie przepływu krwi przez mózg, co nie powinno być interpretowane jako objaw centralizacji krążenia i z tego względu nie może być wskazaniem do wcześniejszego zakończenia ciąży [11, 12].

W przypadkach zarośnięcia lub skrajnego zwężenia zastawki płucnej często pojawia się wsteczna fala a w przewodzie żylnym, która jest związana z utrudnionym napływem do serca z żył systemowych, co również nie jest objawem wskazującym na zagrożenie płodu. Jednym z celów terapii prenatalnej jest zahamowanie niekorzystnych zmian u płodu, umożliwienie dalszego kontynuowania ciąży oraz uniknięcie ryzyka wynikającego z jatrogennego wcześniactwa. Niestety, ale w omawianym materiale znalazł się jeden przypadek zakwalifikowany w innym ośrodku do pilnego cięcia cesarskiego na kilka tygodni przed terminem porodu tylko na podstawie błędnej interpretacji przepływów w naczyniach obwodowych. Dziecko to zmarło w okresie noworodkowym pomimo wdrożonego intensywnego leczenia kardiologicznego.

## Wnioski

1. Wszystkie rodzaje interwencyjnych zabiegów kardiologicznych u płodów mogą być skutecznie przeprowadzane w Polsce.
2. Interwencje kardiologiczne u płodów z ciężkimi wadami serca skutkują poprawą stanu noworodków.
3. Skuteczność prenatalnej terapii kardiologicznej zależy od prawidłowej kwalifikacji płodów, nasilenia zmian, wieku ciążowego w chwili zabiegu oraz precyzji w wykonaniu zabiegu.
4. Podejrzenie lub rozpoznanie krytycznej wady serca płodu kwalifikującej się do terapii prenatalnej powinno skutkować natychmiastowym skierowaniem do referencyjnego ośrodka kardiologii prenatalnej.
5. Kardiologiczne zabiegi interwencyjne u płodów są bezpieczne dla matek. Mogą one być przeprowadzane w znieczuleniu miejscowym kobiet ciężarnych i dożylnym znieczuleniu płodów.

## Oświadczenie autorów:

1. Marzena Dębska – autor koncepcji i założeń pracy, przygotowanie manuskryptu i piśmiennictwa, analiza i interpretacja wyników – autor zgłaszający i odpowiedzialny za manuskrypt.
2. Joanna Szymkiewicz-Dangel – autor koncepcji i założeń pracy, przygotowanie manuskryptu i piśmiennictwa, analiza i interpretacja wyników – autor zgłaszający i odpowiedzialny za manuskrypt.
3. Adam Koleśnik – współautor protokołu, korekta i aktualizacja literatury, opracowanie wyników badań.
4. Piotr Kretowicz – korekta i aktualizacja literatury.
5. Beata Rebizant – opracowanie wyników badań i aktualizacja literatury.
6. Jacek Witwicki – opracowanie wyników badań, aktualizacja literatury.
7. Romuald Dębski – opracowanie koncepcji i założeń badań, przechowywanie dokumentacji.

## Źródło finansowania:

Praca nie była finansowana przez żadną instytucję naukowo-badawczą, stowarzyszenie ani inny podmiot, autorzy nie otrzymali żadnego grantu.

## Konflikt interesów:

Autorzy nie zgłaszają konfliktu interesów oraz nie otrzymali żadnego wynagrodzenia związanego z powstawaniem pracy.

## Piśmiennictwo

1. Szymkiewicz-Dangel J. Interwencje kardiologiczne u płodów - marzenia czy realna przyszłość leczenia? *Postępy w kardiologii interwencyjnej*. 2009, 2, 70-80.
2. Oepkes D, Moon-Grady AJ, Wilkins-Haug L, [et al.] 2010 Report from the ISPD Special Interest Group fetal therapy: fetal cardiac interventions. *Prenat Diagn*. 2011, 31 (3), 249-251.
3. Arzt W, Tulzer G. Fetal surgery for cardiac lesions. *Prenat Diagn*. 2011, 31 (7), 695-698.
4. Mäkilä K, McElhinney DB, Levine JC, [et al.]. Fetal aortic valve stenosis and the evolution of hypoplastic left heart syndrome: patient selection for fetal intervention. *Circulation*. 2006, 113 (11), 1401-1405.
5. Dangel J, Dębska M, Koleśnik A, [et al.]. The first successful fetal aortic balloon valvuloplasty in Poland. *Ginekol Pol*. 2011, 82 (8), 632-636.
6. McElhinney DB, Marshall AC, Wilkins-Haug LE, [et al.]. Predictors of technical success and postnatal biventricular outcome after in utero aortic valvuloplasty for aortic stenosis with evolving hypoplastic left heart syndrome. *Circulation*. 2009, 120 (15), 1482-1490.
7. Pedra SR, Peralta CF, Crema L, [et al.]. Fetal interventions for congenital heart disease in Brazil. *Pediatr Cardiol*. 2014, 35 (3), 399-405.
8. Wohlmuth C, Tulzer G, Arzt W, [et al.]. Maternal aspects of fetal cardiac intervention. *Ultrasound Obstet Gynecol*. 2014, doi: 10.1002/uog.13438. [Epub ahead of print]
9. Vogel M, McElhinney DB, Wilkins-Haug LE, [et al.]. Aortic stenosis and severe mitral regurgitation in the fetus resulting in giant left atrium and hydrops: pathophysiology, outcomes, and preliminary experience with pre-natal cardiac intervention. *J Am Coll Cardiol*. 2011, 57 (3), 348-355.
10. Dąbrowska K, Gadzinowski J. Are in-utero interventions justified? – perspective of neonatologists. Part III. Twin to twin transfusion syndrome and congenital heart defects. *Ginekol Pol*. 2011, 82 (07), 525-532.
11. Yamamoto Y, Khoo NS, Brooks PA, [et al.]. Severe left heart obstruction with retrograde arch flow influences fetal cerebral and placental blood flow. *Ultrasound Obstet Gynecol*. 2013, 42 (3), 294-299.
12. Kaitman JR, Di H, Tian Z, Rychik J. Impact of congenital heart disease on cerebrovascular blood flow dynamics in the fetus. *Ultrasound Obstet Gynecol*. 2005, 25, 32-36.