

Leczenie chirurgiczne raka jajnika z zachowaniem płodności

Fertility-sparing surgical management of ovarian cancer

Paweł Basta, Janina Schwarz, Łukasz Laskowicz, Agnieszka Kotlarz

Uniwersytet Jagielloński, Collegium Medicum; Katedra Ginekologii Położnictwa; Klinika Ginekologii i Onkologii Szpitala Uniwersyteckiego w Krakowie, Polska

Streszczenie

Wstęp: Rak jajnika jest jednym z największych wyzwań współczesnej ginekologii onkologicznej. Większość przypadków rozpoznawanych jest w zaawansowanym stadium choroby co wymaga agresywnego i rozległego leczenia chirurgicznego. Jednak w około 8% przypadków rak jajnika dotyczy kobiet poniżej 40 roku życia. Wśród tych pacjentek rak jajnika w stopniu FIGO IA stanowi około 40% przypadków, co stwarza nadzieję na możliwość zastosowania oszczędzającego płodność chirurgicznego leczenia.

Cel pracy: Ocena skuteczności chirurgicznego oszczędzającego leczenia w przypadku raka ograniczonego do jednego jajnika u kobiet pragnących zachować płodność.

Materiał i metody: 43 kobiety z rakiem ograniczonym do jednego jajnika (26 z rakiem o granicznej złośliwości i 17 z inwazyjnym w stopniu FIGO IA) zostały poddane chirurgicznemu oszczędzającemu płodność leczeniu. Oceniono stopień nawrotu choroby jako miarę jakości leczenia onkologicznego oraz liczbę ciąż i ich przebieg jako miarę skuteczności leczenia oszczędzającego płodność.

Wyniki: Obserwacja od 4 do 10 lat w przypadku raka o granicznej złośliwości i od 3 do 8 lat w przypadku raka inwazyjnego wg FIGO IA nie wykazała w żadnym przypadku pojawienia się wznowy. W tej pierwszej opisywanej grupie chorych w ciążę zaszło 14 (73,7%) kobiet, z których 2 poroniły ciążę przed 22 tygodniem jej trwania, 1 urodziła przed terminem tj. w 34 tygodniu ciąży, 10 (71,5%) z nich urodziło o czasie, natomiast 1 jest w chwili obecnej w 6 miesiącu ciąży. W grupie drugiej w ciążę zaszło 9 (81,8%) kobiet, z których 1 poroniła ciążę w 10 tygodniu jej trwania, u 1 nastąpiło obumarcie płodu w 27 tygodniu ciąży, 6 z nich urodziło o czasie, natomiast 1 jest aktualnie w 3 miesiącu ciąży.

Wnioski: Odpowiednia kwalifikacja chorych i sposób przeprowadzenia oszczędzającego zabiegu operacyjnego pozwala na właściwą kontrolę procesu nowotworowego u chorych z rakiem ograniczonym do jednego jajnika, jak również pozwala w znacznym stopniu na zachowanie zdolności u nich do prokreacji.

Słowa kluczowe: rak jajnika / zachowanie płodności / leczenie chirurgiczne / ciąża /

Adres do korespondencji:

Paweł Basta
ul. Kopernika 23, 31-501 Kraków, Polska
Tel: (+48) 12 424 85 60, Fax: (+48) 12 424 85 84
e-mail: pawel.basta@uj.edu.pl

Otrzymano: 03.03.2015
Zaakceptowano do druku: 01.04.2015

Paweł Basta et al. Leczenie chirurgiczne raka jajnika z zachowanie płodności.

Abstract

Introduction: Ovarian cancer (OC) continues to be one of the greatest challenges of modern oncology gynecology. Most patients are diagnosed in the advanced stage of the disease, which requires aggressive and extensive surgical intervention. In approximately 8% of the cases, OC affects women <40 years of age. Among them, early-stage OC FIGO IA accounts for 40% of the affected individuals, which allows for fertility-sparing surgical management.

Objectives: The aim of the study was to evaluate the efficacy of fertility-sparing management in OC women, with tumor limited to one ovary, who wish to preserve their fertility.

Material and methods: A total of 43 women with OC limited to one ovary (26 with borderline malignant tumors and 17 with invasive tumor FIGO IA) underwent surgical sparing therapy. Disease recurrence rate as the measure of the quality of treatment and the number of pregnancies, together with their course, as the measure of the effectiveness of the fertility-sparing therapy were evaluated.

Results: The observation period, from 4-10 years for borderline malignancy and 3-8 years for invasive FIGO IA tumor, revealed no cases of disease recurrence. In the former group, 14 (73.%) women conceived, out of whom 2 miscarried before 22 weeks of gestation, 1 give birth pre-term, i.e. at 34 weeks of gestation, 10 (71.5%) gave birth at term, and 1 is pregnant (6 months) at the time of the publication of the study. In the later group, 9 (81.8%) women conceived, out of whom 1 miscarried at 10 weeks of gestation, 1 had a case of intrauterine fetal demise at 27 weeks of gestation, 6 gave birth at term, and 1 is pregnant (3 months) at the time of the publication of the study.

Conclusions: Proper patients selection for fertility-sparing management, as well as the way of performing the surgery allow for adequate control of the malignant process in patients with tumor limited to one ovary, and preservation of fertility.

Key words: **ovarian cancer / fertility-sparing / surgical management / pregnancy /**

Wstęp

Rak jajnika w większości przypadków jest rozpoznawany w zaawansowanym stadium klinicznym, co sprawia, że śmiertelność związana z tym nowotworem jest bardzo wysoka [1]. Jednak ciąglej postęp, zarówno w diagnostyce jak i leczeniu nowotworów złośliwych może poprawić wykrywalność we wczesnym stadium klinicznego zaawansowania i wskaźniki przeżyć, także w raku jajnika. Jest to istotne, gdyż na ponad 3600 nowych przypadków zachorowań na raka jajnika w Polsce w 2012 roku, przeszło 11% dotyczyło kobiet w okresie rozrodczym [2]. Biorąc pod uwagę fakt odkładania w czasie posiadania potomstwa przez wiele kobiet, odsetek ten, jak wskazują szacunki będzie wzrastał [3, 4, 5, 6]. Również, coraz więcej kobiet, które w przeszłości, w młodym wieku chorowały na nowotwór złośliwy i przeżyły leczenie systemowe w postaci chemioterapii jest zainteresowana możliwością i bezpieczeństwem prokreacji w okresie, gdy osiągną odpowiedni dla macierzyństwa wiek [4, 5]. Współcześnie, w krajach Europy Zachodniej i Stanach Zjednoczonych coraz częściej podejmuje się ten temat przed rozpoczęciem leczenia onkologicznego proponując i wdrażając odpowiednie techniki z zakresu medycyny rozrodu wspomaganego u tych chorych [7, 8]. Niestety, w Polsce nie mamy jeszcze w tym zakresie zbyt dużego doświadczenia.

Cel pracy

Celem pracy jest ocena skuteczności chirurgicznego oszczędzającego leczenia w przypadku raka ograniczonego do jednego jajnika u kobiet pragnących zachować zdolność do prokreacji.

Materiał i metody

Materiał kliniczny stanowiły 43 kobiety w wieku od 15 do 33 lat z wczesną postacią raka jajnika ograniczonego do jednego jajnika i nie przekraczającego jego torebki. Diagnostyka przedoperacyjna u tych kobiet obejmowała badanie ginekologiczne, badanie ultrasonograficzne przezpochwowe i przezbrzuszne (Rycina 1) oraz, w niektórych przypadkach rezonans magnetyczny i/

Tabela I. Materiał kliniczny.

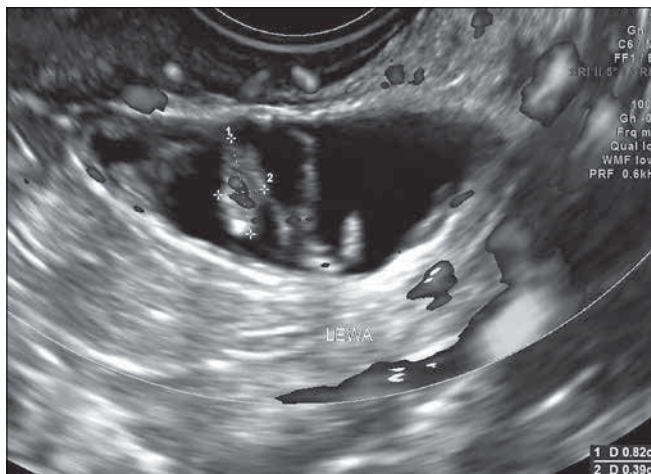Stopień zaawansowania raka jajnika	N	%
Rak o granicznej złośliwości	26	60,5
CaIA	17	39,5
Σ	43	100,0

Tabela II. Wiek kobiet.

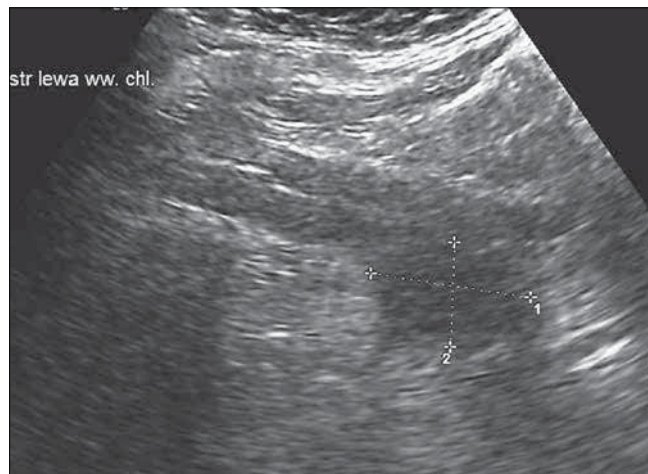
Stopień zaawansowania raka jajnika	Wiek w latach			
	od 15-18 n (%)	19-25 n (%)	26-33 n (%)	Σ n (%)
Rak o granicznej złośliwości	1 (3,8)	9 (34,6)	16 (61,6)	26 (100,0)
CaIA	4 (23,5)	4 (23,5)	9 (53,0)	17 (100,0)
Σ	5 (11,6)	13 (30,2)	25 (58,2)	43 (100,0)

lub tomografię komputerową jamy brzusznej i miednicy mniejszej. W każdym przypadku został również oznaczony poziom markera CA 125. Potwierdzenie podejrzenia procesu nowotworowego jajnika ustalano na podstawie śródoperacyjnego badania histologicznego, które wykazało, że w 26 przypadkach był to rak o granicznej złośliwości, natomiast w 17 rak inwazyjny nieprzekraczający torebki guza i ograniczony do jednego jajnika (tabela I). U kobiet z rakiem o granicznej złośliwości, które były w wieku 18-32 lata (tabela II) po otwarciu jamy brzusznej przed usunięciem guzowato zmienionego jajnika wraz z jajowodem pobierano płyn, popłuczyny lub wymazy z zachyłków otrzewnej do badania cytologicznego. Pobierano także wycinek z drugiego jajnika do badania histopatologicznego.

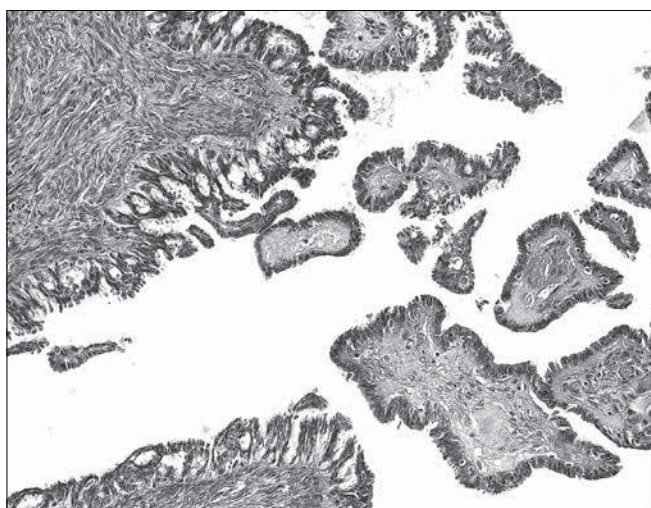
Paweł Basta et al. Leczenie chirurgiczne raka jajnika z zachowanie płodności.



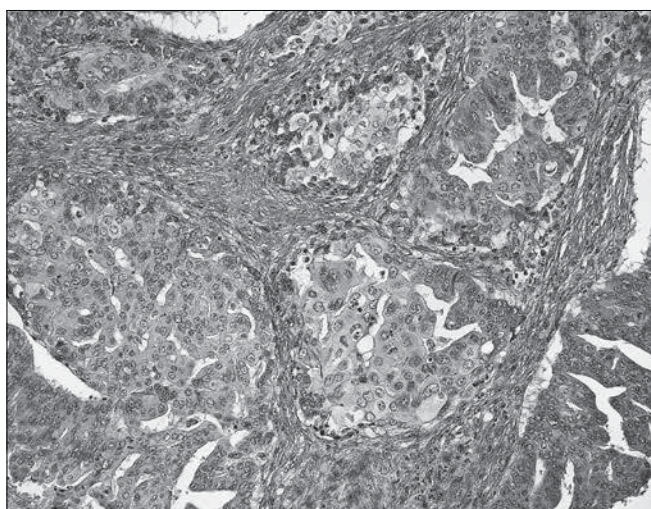
Rycina 1. Obraz w ultrasonografii przezpochwowej wczesnego raka jajnika.



Rycina 4. Obraz w ultrasonografii przezbrzuszej przerzutowo zmienionego węzła chłonnego okołoaortalnego.



Rycina 2. Guz typu „borderline” x20. Rozrost komórek nabłonkowych w formie brodawkowatych i pseudobrodawkowatych struktur, bez cech naciekania podścieliska (barwienie met. hematoksylina-eoźyna; pow. 200x).



Rycina 3. Rak Inwazyjny x20. Rak surowiczy jajnika: rozrost atypowych komórek nabłonkowych z naciekaniami podścieliska (barwienie met. hematoksylina-eoźyna; pow. 200x). Dzięki uprzejmości prof. K. Okonia.

W jednym przypadku usunięto jedynie w całości guz jajnika wraz z torebką, który w badaniu histopatologicznym śródoperacyjnym okazał się być rakiem o granicznej złośliwości. Natomiast w przypadku raka inwazyjnego, który dotyczył 17 kobiet w wieku 15-33 lat (tabela II) oprócz usunięcia zmienionego nowotworowo jajnika, pobierano płyn lub popłuczyny z zachyłków otrzewnej i wycinek z drugiego jajnika, usuwano wyrostek robaczkowy, sieć w części podokrężniczej oraz węzły chłonne miednicy mniejszej i okołoaortalne (tabela III). W przypadku dziewcząt poniżej 18 roku życia dodatkową pisemną zgodę na zabieg operacyjny oraz jego zakres każdorazowo uzyskiwano również od rodziców lub opiekunów prawnych.

Wyniki

Na 26 przypadków guza jajnika o granicznej złośliwości u 17 pacjentek badanie histologiczne wykazało obecność utkania raka o typie surowiczym (Rycina 2), u 6 o typie śluzowym, u 2 o typie endometrialnym, natomiast u 1 o typie jasnokomórkowym (tabela IV). W żadnym przypadku nie stwierdzono obecności procesu nowotworowego w badaniu histologicznym wycinka z drugiego jajnika, w badaniu cytologicznym płynu z jamy otrzewnowej ani w przeprowadzonej dokładnej inspekcji makroskopowej narządów miednicy mniejszej i pozostałej części jamy brzusznej. Nie stwierdzono też wznowy procesu nowotworowego w trakcie trwającego od 4 do 10 lat okresu obserwacji (tabela V).

Badanie histologiczne wśród 17 pacjentek z potwierdzonym rakiem inwazyjnym, ograniczonym do jednego jajnika i nieprzekraczającym jego torebki (stopień IA wg FIGO) wykazało w 12 przypadkach raka o typie nabłonkowym surowiczym (Rycina 3), w 4 o typie śluzowym i w 1 o typie endometroidalnym (tabela VI). W jednym przypadku stwierdzono przerzuty komórek nowotworowych do węzłów chłonnych okołoaortalnych (Rycina 4). W tej sytuacji wykonano pełny zakresu protokołu operacyjnego dla raka jajnika, to jest usunięto również przydatki po stronie przeciwnej wraz z macicą. Badanie histopatologiczne w tym przypadku wykazało również obecność ogniska raka w drugim jajniku, którego nie stwierdzono w pobranym wycinku z tego jajnika. Przeprowadzona obserwacja wyników leczenia w tej grupie chorych na raka jajnika w stopniu klinicznego zaawansowania IA, trwająca na przestrzeni od 3 do 8 lat nie wykazała wznowy

Tabela III. Rodzaj zabiegu operacyjnego.

Stopień zaawansowania raka	Wash – płukanie jamy otrzewnowej	Inspekcja miednicy mniejszej i j. brzusznej	Przydatek wraz z guzem	Skrawek drugiego jajnika	Wyrostek robaczkowy	Sieć	Węzły chłonne miednicy i okołaortalne
Rak o granicznej złośliwości	26	26	26*	26	–	–	–
CaIA	17	17	17	17	14**	17	17***

* w jednym przypadku usunięto sam guz z torebką

** w 3 przypadkach wyrostek robaczkowy był usunięty wcześniej

*** w 1 przypadku stwierdzono przerzuty komórek nowotworowych do węzłów chłonnych

procesu nowotworowego u żadnej pacjentki (tabela VII). Pomimo, że warunkiem wykonania oszczędzającego zabiegu operacyjnego była chęć zachowania możliwości prokreacji, to w części przypadków wydano zgodę na zajście w ciążę w rok po zabiegu operacyjnym bez wznowy, a część z nich musiała osiągnąć pełnoletniość czy też posiadać partnera, który by był akceptowany na przyszłego ojca.

W grupie kobiet operowanych z powodu raka jajnika o granicznej złośliwości jak do tej pory 19 (73,1%) spełniło powyższe warunki, natomiast w grupie operowanych z powodu inwazyjnego raka jajnika w stopniu IA klinicznego zaawansowania 11 (68,8%) z nich odpowiadało jak dotąd tym kryteriom (tabela VIII).

W tej pierwszej opisywanej grupie chorych w ciążę zaszło 14 (73,7%) kobiet, z których 2 poroniły ciążę przed 22 tygodniem jej trwania, 1 urodziła przed terminem tj. w 34 tygodniu ciąży, 10 (71,5%) z nich urodziło o czasie, natomiast 1 jest w chwili obecnej w 6 miesiącu ciąży (tabela IX).

W grupie drugiej tj. po operacji z powodu inwazyjnego raka w stopniu IA w ciążę zaszło 9 (81,8%) kobiet, z których 1 poroniła ciążę w 10 tygodniu jej trwania, u 1 nastąpiło obumarcie płodu w 27 tygodniu ciąży, a następnie odbył się poród indukowany ciąży obumarłej, 6 z nich urodziło o czasie, natomiast 1 jest aktualnie w 3 miesiącu ciąży (tabela X).

Dyskusja

Rak jajnika to nowotwór o najwyższej śmiertelności spośród nowotworów narządu rodowego przede wszystkim dlatego, że w większości przypadków jest diagnozowany w zaawansowanym stadium choroby, tj. w III i IV stadium klinicznego zaawansowania [9].

Jakkolwiek, w większości przypadków chore z nabłonkowym rakiem jajnika to osoby starsze, to około 8% przypadków dotyczy kobiet poniżej 40 roku życia, a około 3% poniżej 30 roku życia. Wśród pacjentek poniżej 40 roku życia rak jajnika w stopniu IA stanowi około 40% przypadków [6, 10].

Należy zaznaczyć, iż pary małżeńskie obecnie coraz częściej opóźniają decyzję o rodzicielstwie, a w USA odsetek pierwszych ciąż u kobiet po 40 roku życia zwiększył się o około 70%. Stąd też, u młodych kobiet pragnących zachować zdolność do prokreacji, we wczesnym stadium raka jajnika zabiegi operacyjne pozwalające na zachowanie drugiego zdrowego jajnika i macicy mają istotne znaczenie nie tylko na zachowanie funkcji hormonalnej ale także ogromne znaczenie psychologiczne. Niestety możliwość utraty płodności przez pacjentki leczone z powodu

Tabela IV. Klasyfikacja histologiczna raka jajnika o granicznej złośliwości.

	N	%
Surowiczny	17	65,4
Śluzowy	6	23,1
Endometrialny	2	7,7
Jasnokomórkowy	1	3,8
Σ	26	100,0

Tabela V. Wyniki leczenia raka jajnika o granicznej złośliwości. Czas obserwacji 4-10 lat.

N	n	%
26	26	100,0

N – liczba przypadków

n – liczba przypadków bez wznowy

Tabela VI. Klasyfikacja histologiczna raka jajnika w stopniu IA klinicznego zaawansowania.

Typ histologiczny	N	%
Rak nabłonkowy surowiczny	12	70,6
Rak nabłonkowy śluzowy	4	23,5
Rak nabłonkowy endometrialny	1	5,9
Σ	17	100,0

Tabela VII. Wyniki leczenia raka jajnika w stopniu IA. Czas obserwacji 3-8 lat.

N	n	%
17	17*	100,0

* w 1 przypadku stwierdzono przerzuty komórek nowotworowych do węzłów chłonnych okołaortalnych. Wykonano radykalną histerektomię i stwierdzono także obecność komórek raka w drugim jajniku.

Tabela VIII. Pacjentki, które podjęły decyzję o zajściu w ciążę.

Stopień zaawansowania raka jajnika	N	n	%
Rak o granicznej złośliwości	26	19	73,1
CaIA	16	11	68,8

N – liczba przypadków

n – liczba kobiet która podjęła decyzję o zajściu w ciążę

Tabela IX. Ciążę i ich przebieg u kobiet po operacji raka jajnika o granicznej złośliwości.

N	Zaszło w ciążę n (%)	Poroniło n (%)	Urodziło przed terminem n (%)	Urodziło w terminie n (%)	Jest w ciąży n (%)
19	14 (73,7)	2 (14,3)	1 (7,1)	10 (71,5)	1 (7,1)

N - liczba kobiet które usiłowały zająć w ciążę

Tabela X. Ciążę i ich przebieg u kobiet po operacji raka jajnika w stopniu klinicznym IA.

N	Zaszło w ciążę n (%)	Poroniło n (%)	Urodziła przed terminem n (%)	Urodziło o terminie n (%)	Jest w ciąży n (%)
11	10 (90,9)	1 (10,0)	1* (10,0)	6 (60,0)	2 (20,0)

N – liczba kobiet, które usiłowały zająć w ciążę

* ciąża obumarła w 27 tygodniu jej trwania

raka jest wciąż rzadko poruszana i omawiana z pacjentką. Przeprowadzona ankieta w USA na ten temat wykazała, że wśród kobiet z rozpoznaniem rakiem w okresie zdolnym do prokreacji tylko 60% otrzymało informację na temat ryzyka niepłodności, a 5% otrzymało skierowanie na konsultację do endokrynologa rozrodu [7, 12].

Prognozując leczenie chirurgiczne oszczędzające we wczesnych postaciach raka jajnika należy przeprowadzić bardzo dokładną diagnostykę przedoperacyjną jajników zarówno technikami obrazowania jak i oceną markerów nowotworowych. W naszej opinii ocena ultrasonograficzna przeprowadzona przez ekspertów z wykorzystaniem do niej wysokiej klasy aparatu daje zadowalające wyniki [13]. W naszym materiale tylko w jednym przypadku raka w stopniu IA nie udało się zidentyfikować małego ogniska nowotworowego w drugim jajniku, jednak badający zwrócił uwagę na podejrzaną węzły chłonne okołoaortalne. Badanie histologiczne pobranego wycinka z tego jajnika też nie ujawniło zmiany nowotworowej. Przy prawidłowo wyglądającym jajniku po stronie przeciwnej do guza nowotworowego nie jest możliwe pewne wykluczenie obecności w nim ogniska raka [14].

Należy podkreślić, że w trakcie obserwacji kobiet po operacji jajnika o granicznej złośliwości w ciągu od 4 do 10 lat nie stwierdzono wznowy. Podobnie, obserwacja od 3 do 8 lat kobiet po operacji z powodu raka jajnika w stopniu IA wg FIGO, również nie wykazała wznowy procesu nowotworowego. Starannie przeprowadzony zabieg operacyjny bez uszkodzenia guza nowotworowego w trakcie operacji zwiększa szansę na uniknięcie wznowy. Pęknięcie guza nowotworowego i wylanie się jego zawartości w opinii wielu autorów pogarsza szansę na przeżycie [15, 16]. Przy prawidłowo przeprowadzonej operacji oszczędzającej ukierunkowanej na zachowanie płodności nie ma dowodów, że zmniejsza się wskaźnik przeżywalności [17, 18]. Niektórzy autorzy uważają, że przeżycia po operacji oszczędzającej u chorych nawet z większym zaawansowaniem raka jajnika niż w stopniu IA wg FIGO jest podobne do tych, które miały operację radykalną [19, 20]. Wielu jednak badaczy (w tym autorzy niniejszej pracy) podchodzi do takich opinii ze znaczną rezerwą.

Zachowanie prokreacji to główny cel leczenia oszczędzającego, które w opinii wielu klinicystów może być związane z nieco wyższym ryzykiem wznowy procesu nowotworowego niż leczenie chirurgiczne radykalne. Kandydatki do zachowania płodności należy uświadamiać, że przyszła płodność może wymagać także

technik wspomaganego rozrodu takich jak mrożenie dojrzałych oocytów, dojrzewanie komórek jajowych w warunkach laboratoryjnych (*in vitro maturation*), mrożenie tkanki jajnika itp. [7].

Przeprowadzone w naszym ośrodku operacje oszczędzające w raku jajnika o granicznej złośliwości, spowodowały, że aż 73,7% zaszło w ciążę pośród pacjentek, które podjęły decyzję o ciąży. Z tej grupy 71,5% urodziło w terminie. W grupie drugiej, tj. po operacji jajnika w stopniu IA wg FIGO klinicznego zaawansowania 81,8% zaszło w ciążę, z czego 66,7% urodziło w terminie.

Uzyskane przez nas dane wskazują, że odsetek kobiet, które zaszły w ciążę po usunięciu jednostronnym przydatków, a w przypadku raka w stadium klinicznego zaawansowania IA wg FIGO także sieci i węzłów chłonnych miednicy mniejszej i okołoaortalnych jest tylko nieznacznie niższy od odsetka koncepcji w ogólnej populacji. Uzyskane wyniki są podobne do danych podawanych przez innych badaczy, którzy operując oszczędzająco raka jajnika w stopniu IA wg FIGO, ale też IC wg FIGO uzyskali odsetek ciąż przekraczający 70% [21, 22].

Wiele danych z piśmiennictwa jest trudno porównywać gdyż są to dane retrospektywne. Także w wielu badaniach liczba pacjentów ze śluzowym rakiem jajnika leczonych oszczędzająco znacznie przekracza odsetek surowicznych guzów co także zmienia wyniki [23].

Wnioski

Podsumowując, należy stwierdzić, że w przypadkach raka jajnika o granicznej złośliwości po dokładnej diagnostyce należy wykonać płukanie jamy otrzewnowej i usunąć zmieniony jajnik i jajowód wraz z guzem oszczędzając drugi jajnik i macicę. W przypadkach raka inwazyjnego jajnika w stopniu IA należy wykonać zabieg operacyjny polegający na pobraniu popłuczyn z jamy otrzewnowej, usunięciu zmienionych guzowato przydatków po jednej stronie, usunięciu sieci, wyrostka robaczkowego (zwłaszcza w przypadku guzów śluzowatych) oraz pobraniu węzłów chłonnych miednicy małej i okołoaortalnych, tak by można po zabiegu operacyjnym ocenić stopień zaawansowania procesu nowotworowego i możliwości prokreacji.

xPowyższe postępowanie jest skutecznym leczeniem przeciwnowotworowym w stadium FIGO IA klinicznego zaawansowania raka i tylko w nieznacznym stopniu ogranicza proces zapłodnienia.

Paweł Basta et al. Leczenie chirurgiczne raka jajnika z zachowanie płodności.

U kobiet z procesem nowotworowym zlokalizowanym poza jajnikiem i pragnących zachować prokreację należy dążyć do pobrania oocytów lub części jajnika w specjalistycznym ośrodku przed chemioterapią i zamrozić je. Podobną procedurę należy uwzględnić w przypadkach raka jajnika u kobiet, u których stosuje się oszczędzające postępowanie operacyjne z następową chemioterapią.

Oświadczenie autorów

1. Paweł Basta – autor koncepcji i założeń pracy, analiza statystyczna wyników, przygotowanie manuskryptu i piśmiennictwa – autor zgłaszający i odpowiedzialny za manuskrypt.
2. Janina Schwarz – zebranie materiału, przygotowania manuskryptu.
3. Łukasz Laskowicz – zebranie i opracowanie materiału badawczego, prace edytorskie nad manuskryptem, korekta i aktualizacja literatury.
4. Agnieszka Kotlarz – opracowanie materiału badawczego, korekta edytorska, korekta i aktualizacja literatury.

Źródło finansowania:

Praca nie była finansowana przez żadną instytucję naukowo-badawczą, stowarzyszenie ani inny podmiot, autorzy nie otrzymali żadnego grantu.

Konflikt interesów:

Autorzy nie zgłaszają konfliktu interesów oraz nie otrzymali żadnego wynagrodzenia związanego z powstawaniem pracy.

14. Benjamin I, Morgan MA, Rubin SC. Occult bilateral involvement in stage I epithelial ovarian cancer. *Gynecol Oncol.* 1999, 72 (3), 288-291.
15. Paulsen T, Kærn J, Tropé C. Improved 5-year disease-free survival for FIGO stage I epithelial ovarian cancer patients without tumor rupture during surgery. *Gynecol Oncol.* 2011, 122 (1), 83-88.
16. Bakkum-Gamez JN, Richardson DL, Seamon LG. Influence of intraoperative capsule rupture on outcomes in stage I epithelial ovarian cancer. *Obstet Gynecol.* 2009, 113 (1), 11-17.
17. Alvarez M, Solé M, Devesa M. Live birth using vitrified-warmed oocytes in invasive ovarian cancer: case report and literature review. *Reprod Biomed Online.* 2014, 28 (6), 663-668.
18. Jeruss JS, Woodruff TK. Preservation of fertility in patients with cancer. *N Engl J Med.* 2009, 360 (9), 902-911.
19. Cardonick E, Bhat A, Gilmandyar D. Maternal and fetal outcomes of taxane chemotherapy in breast and ovarian cancer during pregnancy: case series and review of the literature. *Ann Oncol.* 2012, 23 (12), 3016-3023.
20. Sheperd JM. Cervical Cancer. *Best Pract Res Clin Obstet Gynaecol.* 2012, 293-309
21. Schilder JM, Thompson AM, DePriest PD, [et al.]. Outcome of reproductive age women with stage IA or IC invasive epithelial ovarian cancer treated with fertility-sparing therapy. *Gynecol Oncol.* 2002, 87 (1), 1-7.
22. Sikora-Szcześniak D, Sikora W. Fertility sparing surgical treatment of malignant ovarian tumors in the reproductive age group of women. *Ginekol Pol.* 2012, 83, 27-31.
23. Schlaerth AC, Chi DS, Poyner EA. Long-term survival after fertility-sparing surgery for epithelial ovarian cancer. *Int J Gynecol Cancer.* 2009, 19 (7), 1199-1204.

Piśmiennictwo

1. Manyś G. Objawy kliniczne i diagnostyka raka jajnika w: *Ginekologia onkologiczna* Red. Markowska J. Wrocław: Urban&Partner. 2006, 813-818
2. Nowotwory złośliwe w Polsce w 2012 roku. Centrum Onkologii im. Marii Skłodowskiej-Curie. Warszawa 2014.
3. Wenzel L, Dogan-Ates A, Habbal R, [et al.]. Defining and measuring reproductive concerns of female cancer survivors. *J Natl Cancer Inst Monogr.* 2005, (34), 94-98.
4. Peccatori FA, Azim HA Jr, Orecchia R, [et al.]. Cancer, pregnancy and fertility: ESMO Clinical Practice Guidelines for diagnosis, treatment and follow-up. *Ann Oncol.* 2013, suppl 6, 160-170.
5. Rubach M. Ciąża i płodność u chorych na nowotwory złośliwe. *Medycyna Praktyczna – Ginekologia i Płodność.* 2014, 4, 55-61.
6. Menczer J. Conservative fertility-sparing surgical treatment of invasive epithelial ovarian cancer: when is it acceptable? *Isr Med Assoc J.* 2013, 15 (2), 116-120.
7. Wang ET, Pisarska MD. Zachowanie płodności u kobiet stojących w obliczu raka. *Ginekol Dypł.* 2014, 2, 22-32.
8. Cobo A, Meseguer M, Remohí J, Pellicer A. Use of cryo-banked oocytes in an ovum donation programme: a prospective, randomized, controlled, clinical trial. *Hum Reprod.* 2010, 25 (9), 2239-2246.
9. Markowska J, Markowska A. Epidemiologia i etiopatogeneza raka jajnika. W: *Ginekologia Onkologiczna*. Red. Markowska J. Wrocław: Urban&Partner. 2006, 805-812.
10. Heintz AP, Odicino F, Maisonneuve P, [et al.]. Carcinoma of the ovary. *Int J Gynaecol Obstet.* 2006, 95, Suppl 1, 161-192.
11. Heffner LJ. Advanced maternal age—how old is too old? *N Engl J Med.* 2004, 351 (19), 1927-1929.
12. Letourneau JM, Smith JF, Ebbel EE, [et al.]. Racial, socioeconomic, and demographic disparities in access to fertility preservation Sep 15, 118 (18), 4579-4588.
13. Sajdak S, Szubert S, Moszyński R, et al.]. Analiza wyników fałszywie ujemnych subiektywnej oceny ultrasonograficznej guzów jajnika. *Ginekol Pol.* 2013, 84, 102-107.