

Endometrioza przestrzeni odbytniczo-pochwowej – analiza 160 przypadków

Rectovaginal endometriosis – analysis of 160 cases

Miłosz Wilczyński, Monika Wiecka-Plusa, Beata Antosiak, Grażyna Maciołek-Blewniewska, Dominika Majchrzak-Baczańska, Andrzej Malinowski

Klinika Ginekologii Operacyjnej, Endoskopowej i Ginekologii Onkologicznej Instytut Centrum Zdrowia Matki Polki w Łodzi, Polska

Streszczenie

Cel pracy: Celem pracy była retrospektywna analiza przebiegu zabiegów operacyjnych przeprowadzonych z powodu endometriozy przestrzeni odbytniczo-pochwowej, głównie z użyciem techniki typu „shaving”. Metoda ta opiera się na lokalnej operacji oszczędzającej, bez resekcji ściany odbytnicy.

Materiał i metody: Analizą objęto 160 pacjentek, operowanych w naszej Klinice w latach 2003-2014, z powodu endometriozy przestrzeni odbytniczo-pochwowej. Pacjentki, w zależności od stanu klinicznego, lokalizacji i miejscowego zaawansowania choroby, były kwalifikowane do trzech rodzajów zabiegów: na drodze laparoskopowej, pochwowej oraz pochwowo-laparoskopowej.

Wyniki: Liczba pacjentek operowanych laparoskopowo wyniosła 120, drogą pochwową 17 a za pomocą metody łączonej – 23. Najdłuższym średnim czasem operacji charakteryzowały się zabiegi, które wymagały użycia dwóch dostępów operacyjnych – pochwowego, a następnie laparoskopowego. Usunięcie ogniska endometriozy z przestrzeni odbytniczo-pochwowej udało się we wszystkich przypadkach. Liczba powikłań operacyjnych i pooperacyjnych była niewielka w grupach pacjentek operowanych metodą łączoną i laparoskopową. U 15 pacjentek w trakcie operacji konieczne było zaopatrzenie ściany jelita szwami. W większości były to przypadki planowego wzmocnienia ściany jelita po usunięciu ogniska endometriozy lub resekcji jego fragmentu wraz ze zmianą, jedynie u 5 pacjentek procedura szycia jelita była związana z zaopatrzeniem powikłania pod postacią nieplanowanej perforacji.

Wnioski: W przypadku występowania ognisk endometriozy w przestrzeni odbytniczo-pochwowej, zadowalające efekty operacyjne można uzyskać zarówno metodą laparoskopową, pochwową, jak i techniką łączoną - pochwowo-laparoskopową.

Słowa kluczowe: **endometrioza / ból w obrębie miednicy mniejszej /
/ analiza retrospektywna /**

Autor do korespondencji:

Andrzej Malinowski

Klinika Ginekologii Operacyjnej, Endoskopowej i Ginekologii Onkologicznej Instytut Centrum Zdrowia Matki Polki w Łodzi

ul. Rzgowska 281/289, 93-338 Łódź, Polska

tel./fax.: (42) 271 11 31

e-mail: amalinowski@kki.pl

Otrzymano: **03.03.2015**

Zaakceptowano do druku: **01.04.2015**

Milosz Wilczyński, et al. *Endometrioza przestrzeni odbytniczno-pochwowej – analiza 160 przypadków.*

Abstract

Objectives: The aim of the study was a retrospective analysis of the medical records of patients who underwent surgery due to deep infiltrating rectovaginal endometriosis (mainly with the use of the 'shaving' technique).

Material and methods: We analysed 160 cases of patients who underwent surgery due to the deep infiltrating rectovaginal endometriosis in our ward between 2003-2014. Depending on lesion localization, disease severity, and clinical characteristics, three possible ways of operation were proposed: laparoscopic, vaginal or a combined vagino-laparoscopic approach.

Results: A total of 120 patients underwent laparoscopic removal of the endometrial lesions, whereas 17 were operated vaginally and 23 with the use of the combined approach. Nodule resection was successfully performed in all cases. The combined vagino-laparoscopic operations were characterized by the longest operating time. The rate of perioperative complications was low in the group of patients who underwent laparoscopic or combined operations. The necessity of bowel wall suturing occurred in 15 cases. This procedure was performed in order to strengthen the bowel wall (in cases when no perforation occurred) or due to bowel resection during surgery. Unexpected bowel perforation occurred in only 5 cases.

Conclusions: Vaginal, laparoscopic and the combined vagino-laparoscopic surgeries can be safely performed in cases of deep rectovaginal endometriosis.

Key words: **endometriosis / pelvic pain / retrospective studies /**

Wstęp

Endometrioza jest chorobą kobiet w wieku reprodukcyjnym, która dotyka nawet 10% z nich [1]. Ze względu na inklinację kliniczne i odmienny sposób leczenia, można wyróżnić następujące typy endometriozy: otrzewnową, jajnikową oraz głęboko naciekającą [2]. Postać głęboko naciekająca definiowana jest jako szczególny typ endometriozy, która nacieka > 5 mm poniżej powierzchni otrzewnej, z czasem tworząc guzki endometrialne [3]. Endometrioza przestrzeni odbytniczno-pochwowej jest formą głęboko naciekającej endometriozy, która może zajmować pochwę, odbytnicę, przegrodę odbytniczno-pochwową, więzadła krzyżowo-maciczne oraz przyczyniać się do obliteracji zatoki Douglasa [3,4]. Według Squifflet i wsp. patologiczne zmiany zajmujące przestrzeń odbytniczno-pochwową można podzielić na trzy typy w zależności od lokalizacji. Najczęściej spotyka się ogniska w tylnym sklepieniu pochwy, w kontakcie z szyjką macicy. Rzadziej występują zmiany, które z okolicy tylnego sklepienia pochwy szerzą się w kierunku przedniej ściany odbytnicy. Jedynie 10% ognisk endometrialnych zlokalizowanych jest tylko w przegrodzie odbytniczno-pochwowej, bez kontaktu z szyjką macicy [5].

Postępowanie w przypadku endometriozy najczęściej opiera się na leczeniu operacyjnym. Istnieją trzy możliwości dostępu operacyjnego: zabiegi na drodze laparoskopowej, pochwowej oraz zabiegi o charakterze mieszanym.

Celem niniejszej pracy jest analiza leczenia operacyjnego pacjentek z endometriozą przestrzeni odbytniczno-pochwowej w naszej Klinice.

Materiał i metody

Analizą retrospektywną objęto 160 pacjentki z endometriozą przestrzeni odbytniczno-pochwowej operowanych w latach 2003-2014. Pacjentki operowane były trzema różnymi metodami: 120 pacjentki drogą laparoskopową, 17 pacjentek drogą pochwową i 23 pacjentki w sposób mieszany – przez pochwę a następnie na drodze laparoskopowej.

Wybór danej techniki operacyjnej zależał od lokalizacji ognisk endometriozy w obrębie przestrzeni odbytniczno-pochwowej, historii wcześniejszych operacji u danej pacjentki oraz wywiadu leczenia niepłodności. Zmiany endometrialne w przegrodzie odbytniczno-pochwowej z naciekiem na śluzówkę tylną ściany pochwy w okolicy tylnego sklepienia pochwy, wyraźnie odgraniczone, leżące pośrodkowo, bez penetracji na boki w kierunku więzadeł krzyżowo-macicznych, przypochwia lub bocznej ściany miednicy mniejszej – operowano drogą wyłącznie pochwową. Wyjątek w takich sytuacjach stanowiły kobiety, które jednocześnie leczyły się z powodu niepłodności. Wykonywano wówczas ocenę drożności jajowodów i w tych przypadkach były one operowane na drodze pochwowo-laparoskopowej.

W razie endometriozy w obrębie przegrody odbytniczno-pochwowej bez nacieku na tylne sklepienie pochwy – kwalifikowano pacjentki do zabiegów na drodze laparoskopowej. Pacjentki, u których stwierdzono obecność ognisk endometriozy odbytniczno-pochwowej z naciekiem na tylne sklepienie pochwy, ale penetrujących na tylną powierzchnię nadpochwowego odcinka szyjki macicy, lub w kierunku bocznym do przypochwia, bocznych ścian miednicy mniejszej, lub szerzących się na przednią ścianę odbytnicy oraz bocznie w kierunku więzadeł krzyżowo-macicznych, a także podejrzewając istnienie dodatkowych zmian endometrialnych (ognisk w obrębie jamy otrzewnej, jelit, przydatków, obliteracji zatoki Douglasa) – kwalifikowano do zabiegów na drodze pochwowo-laparoskopowej.

Decyzję o operacji podejmowano na podstawie diagnostyki, która obejmowała: badanie podmiotowe, przedmiotowe, ultrasonograficzne, rezonans magnetyczny oraz w części przypadków kolonoskopię.

Objawy przedoperacyjne obejmowały: ból podczas miesiączki, ból podczas współżycia, przewlekły ból w podbrzuszu, dolegliwości przy defekacji, krew w stolcu i niepłodność.

Tabela I. Wyniki operacji endometriozy zlokalizowanej w przegrodzie odbytniczopochwowej.

Rodzaj operacji	Pochwowo (n=17)	Laparoskopowo (n=120)	Metoda łączona (n=23)	P
BMI	19,6±2,8	21,0±3,2	21,3±1,9	0,36
utrata krwi (czyli różnica hemoglobiny)	1,5±0,9	1,2±0,7	1,3±0,6	0,11
czas trwania operacji	65±28,4	72,5±36,2	95±26,8	0,08
długość hospitalizacji	3±0,7	2±1,4	3±0,7	0,45
planowa resekcja jelita	0	2 (1,7%)	0	-
reoperacja	2 (11,8%)	1 (0,8%)	0	-
krwawienie po operacji	2 (11,8%)	0	0	-
uszkodzenie jelita (śródooperacyjnie)	2 (11,8%)	2 (1,7%)	0	-
wzmocnienie ściany jelita	1 (5,9%)	6 (5%)	1 (4,3%)	-
perforacja po operacji	0	1 (0,8%)	0	-
procedury wymagające szycia jelita	3 (17,65%)	11 (9,2%)	1 (4,3%)	-
powikłania ogółem	4 (23,5%)	3 (2,5%)	1 (4,3%)	-

Technika operacyjna

Metoda laparoskopowa

W trakcie laparoskopii korzystano z 4 portów: umiejscowiony w pępku 10 mm port dla toru wizyjnego, dwa boczne 5 mm porty narzędziowe i dodatkowy 5 mm port nadłonowy w linii pośrodkowej ciała. W przypadku większych ognisk, celem ich wyjęcia z jamy otrzewnowej, przez jeden z bocznych portów wkładany był troakar 10 mm. Operację rozpoczynano od wizualnej kontroli jamy brzusznej. Następnie uwalniano zrosty i koagulowano lub wycinano otrzewnowe ogniska endometriozy. W razie konieczności przeprowadzano wyłuszczenie torbieli endometrialnych i usuwanie pozostałych ognisk endometriozy głęboko naciekającej poza przestrzeń odbytniczopochwową. Kolejnym etapem zabiegu była ocena wizualna zmian w obrębie przestrzeni odbytniczopochwowej, odpreparowanie przedniej ściany odbytnicy od tylnej ściany pochwy i ostateczne usunięcie guzka endometrialnego z tej okolicy. Koagulowano i usuwano również ogniska endometriozy na więzadłach krzyżowo-maciczych. Głęboko naciekające ogniska endometriozy z odbytnicy lub esicy były wycinane metodą „shaving”, polegającą na wycinaniu ognisk endometriozy bez naruszenia ciągłości ściany jelita. W tym celu ogniska wycinano na ostro nożyczkami albo używano haczyka monopolarnego. U pacjentek, u których śródooperacyjnie podejrzewano obecność nacieku na ścianę pochwy, wycinano fragment tylnego sklepienia i tylnej ściany pochwy. Pochwę szyto na drodze laparoskopowej szwami rozpuszczalnymi (polyglactin 910). W części przypadków sprawdzano ciągłość ściany jelita wprowadzając do odbytnicy błękit metylenowy lub powietrze (do jamy otrzewnej wprowadzano 0,9% NaCl w celu zatopienia jelit w roztworze). W razie stwierdzenia bardzo cienkiej ściany jelita lub uszkodzenia ścian jelita zaopatrywano te miejsca szwami rozpuszczalnymi, zawsze dwuwarstwowo (szew polyglactin 910). W przypadku konieczności szycia jelita, zawsze uruchamiano duży fragment sieci większej i naszywano go

na miejsce szytego jelita. Opisana omentoplastyka miała na celu polepszenie ukrwienia szytego jelita, oddzielenie tego fragmentu jelita od tylnej ściany pochwy, zapobieganie perforacji jelita i wytworzenia przetoki jelitowo-pochwowej.

Wycięcie ognisk przez pochwę

Po wprowadzeniu wzierników dwużyłkowych i uchwyceniu kulociągami części pochwowej szyjki macicy uwidaczniano tylne sklepienie pochwy, które ostrzykiwano roztworem 0,9% NaCl (w części przypadków z adrenaliną - 1 ampułka na 200 ml 0,9% NaCl). Widoczne ognisko endometriozy okrawano ostrym nożem z marginesem 2-3 mm. Następnie dosyć szeroko preparowano na boki od ogniska endometriozy w warstwie pomiędzy ścianą pochwy a tylną ścianą odbytnicy. Kolejny etap operacji polegał na wypreparowaniu i wycięciu ognisk endometriozy z przegrody odbytniczopochwowej. Istotnym jest dobre uwidocznienie zmiany oraz ostrożne preparowanie zmiany nożyczkami preparacyjnymi na ostro. Zbyt głębokie wycięcie guzka endometrialnego może prowadzić do uszkodzenia odbytnicy, natomiast za płytkie może przyczynić się do nawrotu choroby. Zawsze otwierano załamek odbytniczopochwowy i sprawdzano wizualnie oraz palpacyjnie dostępną przestrzeń pod kątem obecności ognisk endometriozy w miednicy mniejszej. Manewr ten wykonywano po wycięciu ogniska endometriozy lub wcześniej, jeśli ognisko endometriozy naciekało tylną powierzchnię nadpochwowego odcinka szyjki macicy. W ostatnim przypadku łatwiejsze i bezpieczniejsze jest usunięcie ogniska endometriozy mając otwarty załamek odbytniczopochwowy, co pozwala na palpacyjną kontrolę procesu wycinania zmiany. Celem wykluczenia uszkodzenia ściany odbytnicy podawano przez cewnik Foley'a barwnik do odbytnicy. W razie stwierdzenia bardzo cienkiej ściany jelita lub uszkodzenia ścian jelita zaopatrywano te miejsca szwami rozpuszczalnymi, zawsze dwuwarstwowo. Dopiero wówczas zaszywano ścianę pochwy i pozostawiano seton.

Milosz Wilczyński, et al. *Endometrioza przestrzeni odbytniczno-pochwowej – analiza 160 przypadków.*

Część pacjentek operowano łącząc obie metody. Zawsze zaczynano operację etapem pochwowym. Po wycięciu ogniska endometriozy zaszywano pochwę i przechodzono do etapu laparoskopowego.

Wszystkie operacje zostały wykonane przez ostatniego autora powyższej pracy lub przebiegały pod jego nadzorem.

Wyniki

Szczegółowe wyniki charakteryzujące trzy opisywane typy operacji znajdują się w tabeli nr I.

Średni wiek operowanych pacjentek wyniósł 29,57(±5,07) lat. Długość hospitalizacji po operacji różniła się nieznacznie w zależności od sposobu operacji. Najkrócej przebywały w szpitalu pacjentki po operacji sposobem laparoskopowym.

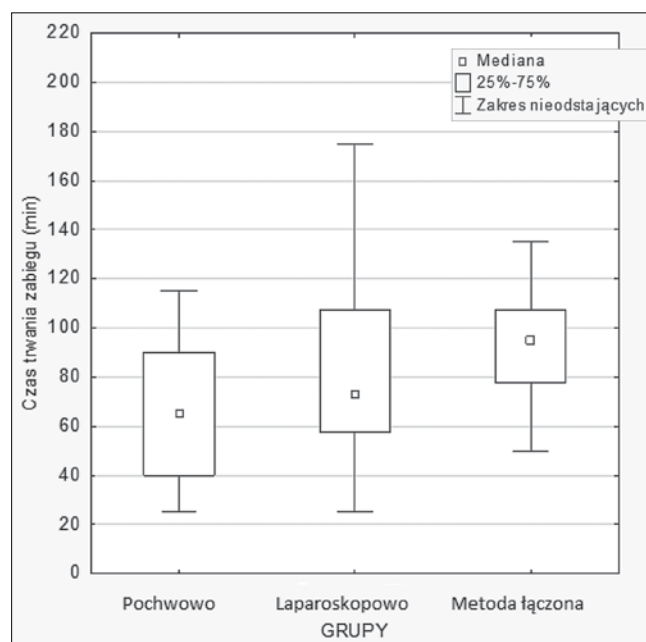
Rodzaj zastosowanej techniki operacyjnej miał mały wpływ na ilość utraty krwi pacjentki ocenianej spadkiem hemoglobiny. Najmniejszy średni spadek hemoglobiny zaobserwowano wśród pacjentek operowanych laparoskopowo, natomiast największy po operacji pochwowej.

Nie zaobserwowano śródoperacyjnego uszkodzenia pęcherza czy moczowodów.

Natomiast miały miejsce komplikacje pod postacią uszkodzenia ściany odbytnicy u 2 pacjentek operowanych laparoskopowo oraz u 2 pacjentek operowanych na drodze pochwowej. Powyższe powikłania zostały zniwelowane śródoperacyjnie poprzez dwuwarstwowe zaopatrzenie miejsca perforacji szwem wchłaniającym, wraz z zastosowaniem opisanej powyżej omentoplastyki. W przypadku śródoperacyjnego stwierdzenia bardzo cienkiej ściany jelita również zaopatrywano ją w podobny sposób. Miało to na celu wzmocnienie ściany jelita i stanowiło profilaktykę ewentualnej perforacji. Zastosowano ją u 8 pacjentek z głębokim naciekaniem ogniska endometriozy w obrębie ściany odbytnicy (tab. I), stwierdzonym przedoperacyjnie za pomocą rezonansu magnetycznego. Powyższa procedura w tych przypadkach miała charakter planowy. W sytuacji gdy niemożliwe okazało się wycięcie ogniska endometriozy z zachowaniem ciągłości ściany jelita i następczym jego wzmocnieniem, wówczas przeprowadzano operację o szerszym zakresie. U 2 pacjentek poddanych operacji laparoskopowej dokonano wycięcia ogniska endometriozy z fragmentem przylegającej ściany jelita.

W przypadku operacji drogą laparoskopową, gdy śródoperacyjnie stwierdzano naciekanie tylnego sklepienia pochwy i trudności w wycięciu zmiany bez otwierania światła pochwy, wówczas usuwano ognisko endometriozy wraz z przylegającym do niego fragmentem tylnego sklepienia pochwy. Procedurę powyższą przeprowadzono u 12 pacjentek operowanych laparoskopowo.

Reoperacje pacjentek były konieczne u 2 pacjentek po operacji pochwowej oraz u 1 pacjentki operowanej laparoskopowo. W przypadku operacji pochwoowych: jedna reoperacja miała miejsce z powodu krwaka w tylnej ścianie pochwy, natomiast druga z powodu aktywnego krwawienia z łoży po wycięciu ogniska endometriozy. Powyższe powikłania pooperacyjne zostały zaopatrzone na drodze pochwowej. Reoperacja w grupie pacjentek operowanych laparoskopowo była spowodowana perforacją ściany jelita. Warto zaznaczyć, że u opisywanej pacjentki nie wykonano procedury wzmocnienia ściany jelita. Powikłanie to miało miejsce w drugiej dobie po zabiegu operacyjnym, wraz z wprowadzeniem pierwszych pokarmów po operacji. Pacjentka



Rycina 1. Czas trwania zabiegu w przypadku operacji laparoskopowych, pochwoowych i metodą łączoną.

została przesłana do kliniki chirurgii, gdzie wykonano reoperację w trybie pilnym, drogą laparotomii.

Powikłanie w grupie pacjentek operowanych metodą łączoną polegało na uszkodzeniu macicy podczas wprowadzania trokara głównego do jamy otrzewnowej, wymagające laparoskopowego zaopatrzenia szwami hemostatycznymi.

Leczenie pooperacyjne, w zależności od planów rozrodnych i dolegliwości bólowych pacjentki, obejmowało zastosowanie antykoncepcji hormonalnej dwuskładnikowej lub terapię następującymi preparatami: dienogest, tryptorelina, danazol.

Dokonano oceny zależności w opisywanych grupach pomiędzy następującymi danymi: długość hospitalizacji, czas trwania operacji, wskaźnik BMI, utrata krwi. Zastosowane testy (korelacji rang Spearmana oraz testu Kruskala-Wallisa) wykazały brak znamienności statystycznej. Zaobserwowano jedynie dodatnią korelację pomiędzy czasem trwania operacji i długością hospitalizacji po zabiegu.

Dyskusja

Endometrioza przestrzeni odbytniczno-pochwowej stanowi wyzwanie dla ginekologa-chirurga. Zabiegi tego typu obciążone są dużym ryzykiem uszkodzenia moczowodów czy odbytnicy i wymagają postępowania wielodyscyplinarnego z zastosowaniem różnych technik operacyjnych [6, 7].

W ostatnich latach przedstawiono wiele publikacji analizujących różne techniki operacyjne, opierających się na metodach przezbrzusnych, laparoskopowych, pochwoowych lub na modyfikacjach polegających na połączeniu poszczególnych dróg dostępu operacyjnego [7].

Laparoskopia jest złotym standardem w leczeniu endometriozy i może służyć jako podstawowa metoda operacyjna w przypadku zmian endometrialnych zlokalizowanych w obrębie przestrzeni odbytniczno-pochwowej [8]. Jej zaletą, w porównaniu

Miłosz Wilczyński, et al. *Endometrioza przestrzeni odbytniczno-pochwowej – analiza 160 przypadków.*

do technik pochwowych, jest możliwość jednoczesowego usunięcia pozostałych ognisk endometriozy w jamie otrzewnowej [9]. W naszym badaniu u prawie wszystkich pacjentek operowanych laparoskopowo lub pochwowo w asyście laparoskopowej występowały dodatkowe ogniska endometriozy o innej lokalizacji niż odbytniczno-pochwowa. Ogniska te obejmowały głównie więzadła krzyżowo-maciczne, otrzewną załamka pęcherzowo-macicznego, otrzewną pęcherza moczowego. Ponadto u części pacjentek ogniska endometriozy naciekały na tylną ścianę pochwy wraz z zajęciem tkanek przypochwia, odbytnicy i kierujące się w stronę bocznych ścian miednicy mniejszej.

Jednym z najtrudniejszych etapów operacji drogą laparoskopową jest odpreparowanie przedniej ściany odbytnicy od warstwy przegrody odbytniczno-pochwowej. Niektórzy operatorzy ułatwiają sobie ten etap uciskając tylną ścianę pochwy poprzez założenie setonu. Pomocne może być również umieszczenie hegara w odbytnicy i odgięcie macicy manipulatorem. Coraz więcej operatorów przygotowuje tkanki za pomocą hydrodyssekcji, a w niszczeniu ognisk endometriozy stosuje technikę laserową [10, 11]. Laparoskopowe usuwanie zmian endometrialnych naciekających jelito za pomocą techniki „shaving”, która polega na wycinaniu ognisk endometriozy bez naruszenia ciągłości ściany jelita, można przeprowadzić w dwojaki sposób. Najczęściej dokonywane jest uwolnienie i odpreparowanie ściany odbytnicy, które można przeprowadzić poprzez wycięcie ogniska endometriozy z jelita za pomocą haczyka bipolarnego. Po wykonaniu tego etapu operacji odbytnica jest uwolniona i operator może skupić się na ocenie naciekania ogniska endometriozy w obrębie tylnego sklepienia pochwy. W zależności od łączności zmiany z tylnym sklepieniem pochwy można postąpić w dwojaki sposób. Jeśli śródoperacyjnie stwierdza się naciekanie ogniska endometriozy na ścianę pochwy, wówczas można dokonać wycięcia ogniska endometriozy wraz z fragmentem tylnego sklepienia pochwy. Nie wydaje się to być zbyt agresywne postępowanie, biorąc pod uwagę dane z piśmiennictwa, które dowodzą, iż marginesy wyciętych tkanek mogą być zajęte przez ogniska endometriozy. Nieusunięcie zmiany z większym marginesem może predysponować do występowania nawrotów choroby [9]. W przypadku braku naciekania ogniska endometriozy w obrębie tylnego sklepienia pochwy dokonuje się wycięcia zmiany w granicach zdrowych tkanek, bez usuwania fragmentów tylnego sklepienia pochwy.

Kondo i wsp. wykazali, iż odwrotna technika, podczas której zabieg jest rozpoczynany od preparowania ogniska w ścianie pochwy, również zapewnia zadowalające efekty terapeutyczne [12]. Jednakże ewentualna ucieczka gazu z jamy otrzewnowej podczas laparoskopii, po otwarciu pochwy, utrudnia przeprowadzenie operacji.

W przypadku zmian zajmujących ścianę odbytnicy, laparoscopia umożliwia trzy rodzaje zabiegów: użycie metody *shaving* bez naruszania całej ściany jelita, lokalne wycięcie zmiany z otwarciem światła jelita oraz segmentowa resekcja zajętego fragmentu jelita [13, 7]. Obecnie trwa dyskusja nad zasadnością stosowania metod radykalnych pod postacią resekcji fragmentu jelita. Zwolennicy tej metody twierdzą, iż podstawą zabiegu operacyjnego powinno być całkowite wycięcie wszystkich widocznych ognisk endometriozy, co zapobiega występowaniu nawrotów choroby [14]. Z drugiej strony, resekcja jelita wiąże się z poważnymi konsekwencjami dla zdrowia kobiety w wieku reprodukcyjnym, będąc przyczyną późniejszego powrotu do zdrowia

oraz dłuższej hospitalizacji [9, 15]. Wycięcie fragmentu jelita nie zapewnia pełnej doszczętności i radykalności zabiegu. W pracy Roman i wsp. podkreślono, iż marginesy wyciętych fragmentów tkanek jelita są zajęte przez ogniska endometriozy (niewidoczne wizualnie) aż w 10% przypadków [16]. W 2013 roku Donnez i wsp. opublikowali analizę danych uzyskanych podczas operacji 3298 pacjentek, u których zastosowano technikę *shaving* w przypadku endometriozy odbytniczno-pochwowej [9]. Wyniki prezentowane w powyższej pracy są zbliżone z rezultatami publikowanymi przez innych autorów, stosujących technikę *shaving*. Pod względem utraty krwi, czasu operacji, dni hospitalizacji wyniki zaprezentowane w naszej pracy są zbliżone do danych publikowanych w pracy Donnez i wsp. W grupie 3298 operowanych laparoskopowo pacjentek stwierdzono 42 przypadki perforacji jelita, 21 incydentów zatrzymania moczu, 10 przypadków uszkodzenia moczowodu oraz 1 przypadek kałowego zapalenia otrzewnej. Autorzy powyższej pracy dokonali meta-analizy wyników operacji polegających na wycięciu ognisk endometriozy wraz z fragmentem jelita. Okazało się, że w przypadku tego typu zabiegów odsetek powikłań śródoperacyjnych i pooperacyjnych jest znacznie większy (10% pacjentek wymagało reoperacji). Zarówno techniki operacyjne polegające na wycięciu fragmentu jelita, lokalnym wycięciu zmian z otwarciem światła jelita, jak i metodzie *shaving*, charakteryzują się niską częstością występowania nawrotów choroby, dolegliwości bólowych i zwiększeniem szans na przywrócenie płodności [13]. Według Donneza i wsp. jedynymi wskazaniami do resekcji jelita w przebiegu endometriozy głęboko naciekającej są nawroty choroby ze stenozą jelita ponad 80% [9]. W naszej klinice dokonano dwóch operacji resekcji ogniska endometriozy wraz z fragmentem przylegającej ściany jelita. Procedury te miały miejsce u pacjentek ponownie operowanych z powodu nawrotu endometriozy, znacznie zwiększającej światło jelita.

Alternatywą dla operacji laparoskopowych są zabiegi pochwowe. Jeśli ognisko endometriozy znajduje się w obrębie przegrody odbytniczno-pochwowej, z naciekaniami tylnej ściany pochwy, bez szerzenia się w kierunku więzadeł krzyżowo-macicznych, odbytnicy, tkanek przypochwia czy bocznej ściany miednicy mniejszej, wówczas jest łatwo dostępne preparowaniu i operacji przez pochwę. Zaletami operacji pochwowej jest z reguły krótszy czas operacyjny i mniejsza liczba zrostów pooperacyjnych. Umożliwia całkowite wycięcie ścian pochwy oraz minimalizuje ryzyko pozostawienia resztek endometriozy w tkankach. Istotną zaletą tego sposobu operacji jest możliwość dokładnej oceny palpacyjnej zmiany podczas preparowania tkanek oraz dostęp do regionów okołoodbytnicznych [17, 18].

W piśmiennictwie brakuje informacji na temat operacji endometriozy odbytniczno-pochwowej wykonywanych tylko z dościa pochwowego. Opisywane są operacje pochwowe w asyście laparoskopowej. Wykazano, iż łączone techniki operacyjne z użyciem metod laparoskopowych i pochwowych dają zadowalające rezultaty [17, 18, 19]. Wstępny etap pochwowo umożliwia wypreparowanie ogniska endometriozy i wycięcie go z tylnej ściany pochwy. Podczas etapu laparoskopowego dokonuje się odpreparowania ogniska endometriozy od ściany odbytnicy. Powyższy etap umożliwia ponadto usunięcie zmian w innych lokalizacjach. Agnoli i wsp. zaprezentowali 3-stopniową technikę operacji, sugerując jej wyższość nad tradycyjnymi metodami operacyjnymi [17]. Po wstępnym etapie operacji przez pochwę

Miłosz Wilczyński, et al. *Endometrioza przestrzeni odbytniczno-pochwowej – analiza 160 przypadków.*

i kolejnym etapie laparoskopowym, autorzy kończyli operację drogą pochwową, ostatecznie wycinając ognisko endometriozy i zakładając szwy na słuźówkę pochwy. Autorzy nie odnotowali uszkodzenia pęcherza moczowego czy moczowodu, krwiak pooperacyjny stwierdzono u 2,9 % pacjentek, a uszkodzenie jelita u 2,9% pacjentek. Powyższe wyniki badań są zachęcające, jednak porównywalne do innych autorów operujących metodami tradycyjnymi.

W naszym badaniu nie zaobserwowano wielu powikłań. Powyższe wyniki są zbieżne z prezentowanymi rezultatami otrzymanymi przez innych autorów, zarówno opisujących operację metodą pochwową, laparoskopową lub pochwową w asyście laparoskopowej. Warto podkreślić, iż nie dotyczy się to operacji z resekcją części jelita, ponieważ częstość powikłań w przypadku tego typu zabiegów jest wyższa niż wśród naszych pacjentek [9, 14].

Podawany średni czas trwania operacji był zróżnicowany w poszczególnych publikacjach. W naszym badaniu najkrócej operowane były pacjentki drogą pochwową – średni czas wyniósł 65 min., wśród pacjentek operowanych laparoskopowo – 72,5 min., najdłużej trwały operacje z dostępów łączonych – 95 min. Czasy te nie odbiegają od danych z piśmiennictwa innych autorów. Donnez i wsp. zoperowali 3298 pacjentek metodą shaving ze średnim czasem trwania operacji - 70 min. [9]. W przypadku technik pochwoowych w asyście laparoskopowej - Angoli i wsp. podali średni czas operacji 102 min. (grupa 34 pacjentek) [19]. Znacznie dłuższe są operacje radykalne z wycięciem fragmentu jelita. Mauleman et al. opisywali serię zabiegów radykalnych, które trwały 180-780 min. [10]. Powikłanie opisywane przez powyższych autorów u 3 pacjentek, pod postacią zespołu przedziół powięziowych kończyny dolnej, może mieć związek z długim czasem operacji.

Niniejsza praca prezentuje analizę i opis technik operacyjnych, które można zastosować w przypadku endometriozy odbytniczno-pochwowej. Wykazanie wyższości którejkolwiek z zastosowanych metod operacyjnych nie było naszym celem. Kwalifikacja do operacji laparoskopowych, pochwoowych i pochwoowych w asyście laparoskopowej oparta jest na zindywidualizowanym podejściu do pacjentki i prezentowanego problemu klinicznego [20].

W powyższym badaniu, celem oceny późnych wyników stosowanych metod operacyjnych należałoby przeprowadzić kilkuletni okres obserwacji pacjentek, z uwzględnieniem nawrotów dolegliwości bólowych i choroby, jak również wpływu na płodność.

Wnioski

W przypadku występowania ognisk endometriozy w przestrzeni odbytniczno-pochwowej, zadowalające efekty operacyjne można uzyskać zarówno metodą laparoskopową, pochwową, jak i techniką łączoną – pochwoowo-laparoskopową. Wybór danej techniki operacji zależy głównie od lokalizacji ognisk endometriozy w przestrzeni odbytniczno-pochwowej, lokalizacji dodatkowych ognisk choroby, chęci zachowania płodności, przebytych wcześniej operacji i akceptacji pacjentki.

Oświadczenie autorów:

1. Miłosz Wilczyński – napisanie manuskryptu, przygotowanie piśmiennictwa, analiza statystyczna, zebranie materiału, opracowanie wyników,
2. Monika Wiecka-Plusa – zebranie materiału, przygotowanie manuskryptu.
3. Beata Antosiak – zebranie materiału, operator podczas zabiegów.
4. Grażyna Maciołek-Blewniewska – zebranie materiału, operator podczas zabiegów.
5. Dominika Majchrzak-Baczmajska – zebranie materiału.
6. Andrzej Malinowski – autor koncepcji i założeń pracy, zebranie materiału, główny operator podczas zabiegów operacyjnych, korekta i akceptacja ostatecznego kształtu manuskryptu – autor zgłaszający i odpowiedzialny za manuskrypt.

Źródło finansowania:

Praca nie była finansowana przez żadną instytucję naukowo-badawczą, stowarzyszenie ani inny podmiot, autorzy nie otrzymali żadnego grantu.

Konflikt interesów:

Autorzy nie zgłaszają konfliktu interesów oraz nie otrzymali żadnego wynagrodzenia związanego z powstawaniem pracy.

Piśmiennictwo

1. Emmanuel KR, Davis C. Outcomes and treatment options in rectovaginal endometriosis. *Curr Opin Obstet Gynecol.* 2007, 19, 308–313.
2. Nisolle M, Donnez J. Peritoneal endometriosis, ovarian endometriosis, and adenomyotic nodules of the rectovaginal septum are three different entities. *Fertil Steril.* 1997, 68, 585–596.
3. Koninckx PR, Meuleman C, Demeyere S, [et al.]. Suggestive evidence that pelvic endometriosis is a progressive disease, whereas deeply infiltrating endometriosis is associated with pelvic pain. *Fertil Steril.* 1991, 55, (4), 759–765.
4. Zanetti-Dällenbach R, Bartley J, Müller C, [et al.]. Combined vaginal-laparoscopic-abdominal approach for the surgical treatment of rectovaginal endometriosis with bowel resection: a comparison of this new technique with various established approaches by laparoscopy and laparotomy. *Surg Endosc.* 2008, 22 (4), 995–1001.
5. Squifflet J, Feger C, Donnez J. Diagnosis and imaging of adenomyotic disease of the retroperitoneal space. *Gynecol Obstet Invest.* 2002, 54, 43–51.
6. Drews K, Barlik M, Lukaszewski T. Conservative treatment of endometriosis. *Ginekol Pol.* 2012, 83 (3), 209-13.
7. Moawad NS, Caplin A. Diagnosis, management, and long-term outcomes of rectovaginal endometriosis. *Int J Womens Health.* 2013, 5, 753–763.
8. Chapron C, Dubuisson JB, Chopin N, [et al.]. Deep pelvic endometriosis: management and proposal for a "surgical classification". *Gynecol Obstet Fertil.* 2003, 31 (3), 197-206.
9. Donnez J, Jadoul P, Colette S, [et al.]. Deep rectovaginal endometriotic nodules: perioperative complications from a series of 3298 patients operated on by the shaving technique. *Gynecol Surg* 2013, 25, 31-40.
10. Meuleman L, D'Hoore A, Van Cleynenbreugel B, [et al.]. Outcome after multidisciplinary Co2 laser laparoscopic excision of deep infiltrating colorectal endometriosis. *Reprod Biomed Online.* 2009, 18 (2), 282-289.
11. Bartos P, Vraný M. Laparoscopic excision of endometriosis of the rectovaginal septum using the Domed laser. *Ceska Gynecol.* 2000,65, 13-15.
12. William Kondo, Nicolas Bourdel, Kris Jardon, [et al.]. Comparison between standard and reverse laparoscopic techniques for rectovaginal endometriosis. *Surg Endosc.* 2011, 25, 2711–2717.
13. Donnez J, Squifflet J. Complications, pregnancy and recurrence In a prospective series of 500 patients operated on by the shaving technique for deep rectovaginal endometriotic nodules. *Hum Reprod.* 2010, 25 (8),1949-1958.
14. Ruffo G, Sartori A, Crippa S, [et al.]. Laparoscopic rectal resection for severe endometriosis of the mid and low rectum: technique and operative results. *Surg Endosc.* 2012, 26, 1035–1040.
15. Vercellini P, Trespidi L, De Giorgi O, [et al.]. Endometriosis and pelvic pain: relation to disease stage and localization. *Fertil Steril.* 1996, 65 (2), 299-304.
16. Roman H, Loisel C, Resch B, [et al.]. Delayed functional outcomes associated with surgical management of rectal endometriosis: giving our patients an informed choice. *Hum Reprod.* 2010, 25, 890–899.
17. Angoli R, De Cicco Nardone C, Cafà E, [et al.]. Surgical treatment of rectovaginal endometriosis with extensive vaginal infiltration: results of a systematic three-step vagino-laparoscopic approach. *Eur J Obstet Gynecol Reprod Biol.* 2014, 176, 83-87.
18. Chapron C, Jacob S, Dubuisson JB, [et al.]. Laparoscopically assisted vaginal management of deep endometriosis infiltrating the rectovaginal septum. *Acta Obstet Gynecol Scand.* 2001, 80, 349–354.
19. Possover M, Diebolder H, Paul K, [et al.]. Laparoscopically associated vaginal resection of rectovaginal endometriosis. *Obstet Gynecol.* 2000, 96, 304-307.
20. Stanowisko Zespołu Ekspertów Polskiego Towarzystwa Ginekologicznego dotyczące diagnostyki i metod leczenia endometriozy. *Ginekol Pol.* 2012, 83, 871-876.