

## A U T O R Z Y   Z A P R O S Z E N I

# Podstawy teoretyczne, materiały protezujące oraz aktualne trendy operacyjne w nowoczesnej uroginekologii

## Theoretical background, prostheses and current surgical trends in modern urogynecology

Rechberger Tomasz

II Katedra i Klinika Ginekologii Akademii Medycznej w Lublinie

### Streszczenie

*W artykule przedstawiono w sposób syntetyczny aktualny stan wiedzy dotyczący podstaw teoretycznych, najczęściej stosowanych materiałów protezujących oraz trendów operacyjnych we współczesnej uroginekologii w oparciu o dostępne piśmiennictwo oraz osobiste doświadczenia autora.*

Słowa kluczowe: **materiały protezujące / nietrzymanie moczu – diagnostyka /  
/ nietrzymanie moczu – chirurgia / nietrzymanie moczu wysiłkowe /  
/ wypadnięcie macicy**

### Abstract

*This review presents current knowledge concerning theoretical background, the most popular prostheses and modern trends in urogynecological surgery, based on literature data and personal experience.*

Key words: **prostheses and implants / urinary incontinence – etiology / urinary bladder – physiopathology / urinary incontinence – physiopathology / urinary incontinence – surgery / uterine prolapse – surgery**

### Wstęp

W ciągu ostatnich dwudziestu lat dokonał się niewątpliwie przełom w uroginekologii i to zarówno w aspekcie rozwoju nauk podstawowych jak też, co szczególnie istotne z punktu widzenia pacjentki i praktykującego lekarza, w dziedzinie chirurgii rekonstrukcyjnej dna miednicy. Odstąpiono niemal zupełnie od tradycyjnej chirurgii redukcyjnej na rzecz chirurgii rekonstrukcyjnej odtwarzającej prawidłową anatomie i funkcję narządów miednicy mniejszej.

Te rewolucyjne zmiany następujące w trakcie życia zawodowego jednego pokolenia lekarskiego były, moim zdaniem, możliwe dzięki trzem komponentom składowym:

1. Teorii Integralnej Petrosa i Ulmstena, która stanowiła podstawę teoretyczną nowego podejścia terapeutycznego u pacjentek z zaburzeniami statyki i funkcji narządów dna miednicy.
2. Rozwojowi technologii medycznej umożliwiającemu wprowadzenie nowych materiałów protezujących w chirurgii rekonstrukcyjnej dna miednicy.
3. Wprowadzeniu nowych, stosunkowo prostych technicznie, a przede wszystkim wysoce efektywnych klinicznie metod leczenia zaburzeń anatomicznych i wynikających z nich dysfunkcji czynnościowych.

### Adres do korespondencji:

Tomasz Rechberger  
II Katedra i Klinika Ginekologii Akademii Medycznej w Lublinie, 20-954 Lublin, ul. Jaczewskiego 8  
e-mail: rechbergt@yahoo.com

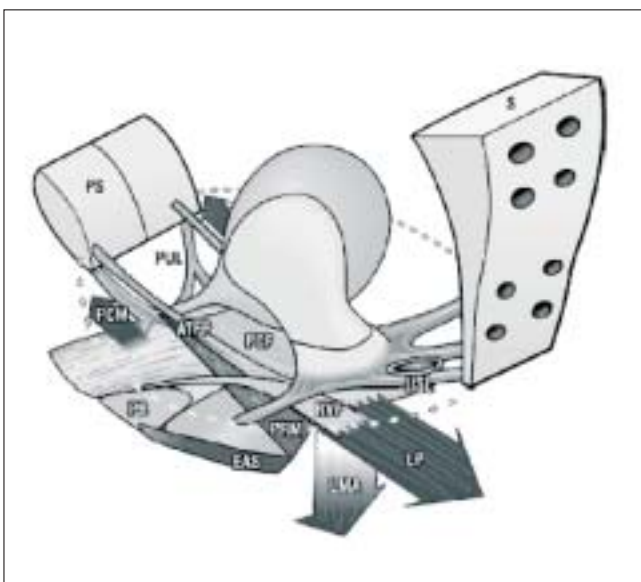
Otrzymano: 18.01.2007

Zaakceptowano do druku: 12.03.2007

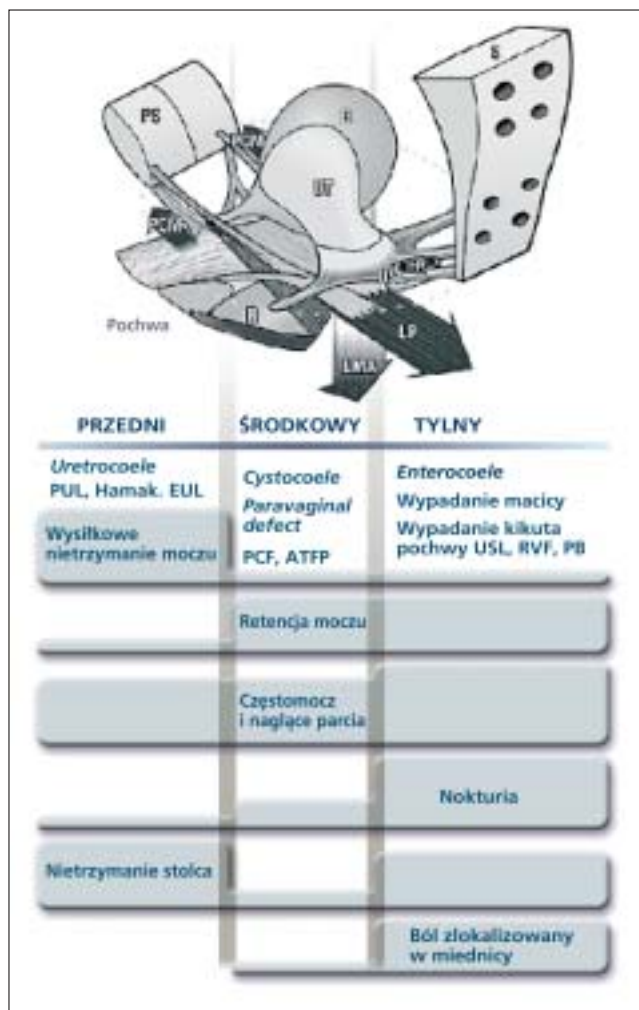
Rechberger T.

## Podstawy teoretyczne nowoczesnej chirurgii rekonstrukcyjnej dna miednicy w oparciu o Teorię Integralną [1]

Zaburzenia czynności narządów dna miednicy u kobiet można podzielić na strukturalne, które skutkują ich obniżeniem lub wypadaniem (z lub bez zaburzeń czynnościowych), oraz charakteryzujące się wystąpieniem zaburzeń czynnościowych, bez towarzyszących istotnych zmian anatomicznych. Zgodnie z założeniami Teorii Integralnej istnieje ścisły związek między strukturą i funkcją, a więc zaburzenia czynnościowe wynikają z zaburzeń struktury tkanki łącznej, a te z kolei mogą być uwarunkowane genetycznie, spowodowane czynnikami epigenetycznymi. W dużym uproszczeniu można powiedzieć, że kurczące się mięśnie stabilizują narządy dna miednicy względem elementów łącznotkankowych i dlatego też uszkodzenie więzadeł i tkanki łącznej skutkuje brakiem właściwego zamknięcia (nietrzymanie moczu lub stolca) lub nieprawidłową czynnością (pochwa i odbytnica), a co za tym idzie – dyskomfortem zgłaszanym przez pacjentki. Wynikające z Teorii Integralnej przesłanki terapeutyczne opierają się na zasadzie, że przywrócenie prawidłowej struktury zapewnia powrót właściwej funkcji narządu (Rycina 1).



**Rycina 1.** Diagram ukazujący przejście ze stanu spoczynku do aktywności. Strzałki odpowiadają kierunkom sił zamykających (cewkę moczową, odbytnicę) i są oznaczone zgodnie z nazwą odpowiedniego mięśnia. Siły te przeciwstawiają się sprężystości więzadeł wieszadłowych: Elementy kostne: PS (*pubis symphysis*) – spojenie łonowe, S (*sacrum*) – kość krzyżowa. Wieszadła wieszadłowe: PUL (*pubourethral ligaments*) – więzadła łonowo-cewkowe, ATFP (*arcus tendineus fascie pelvis*) – łuk ścięgniasty powięzi miednicy, USL (*uterosacral ligaments*) – wieszadła krzyżowo-maciczne. Mięśnie: PCM (*pubococcygeus muscle*) – mięsień łonowo-guziczny, LP (*levator plate*) – mięsień dźwiganiec odbytu, LMA (*longitudinal muscle of the anus*) – mięsień podłużny odbytu, PRM (*puborectalis muscle*) – mięsień łonowo-odbytniczy. Powięzie podpierające: PCF (*pubocervical fascia*) – powięź łonowo-szyjowa, RVF (*rectovaginal fascia*) – powięź odbytniczo-pochwowa. Kroczone punkty mocujące: PB (*perineal body*) – środek ścięgniasty kroczka, EAS (*external anal sphincter*) – zwieracz zewnętrzny odbytu.



**Rycina 2.** Algorytm diagnostyczny stanowiący podsumowanie wiadomości na temat przyczyn i sposobów leczenia defektów dna miednicy. Powierzchnia prostokątów jest proporcjonalna do częstości występowania objawów. Uszkodzenia elementów łącznotkankowych zostały przypisane do każdego kompartmentu w kolejności odpowiadającej ich znaczeniu.

Zauważalny jest brak korelacji między stopniem obniżenia/wypadania narządów a nasileniem objawów. Nawet obniżenie I° w tylnym kompartmentcie może wywołać znaczne dolegliwości. Zastosowanie taśmy polipropylenowej do korekcji defektu kompartmentu przedniego i tylnego wzmacnia więzadła łonowo-cewkowe i krzyżowo-maciczne i zmniejsza dolegliwości u 80% pacjentek.

Zgodnie z tym założeniem odpowiednio umieszczone syntetyczne lub ksenogeniczne taśmy mogą być stosowane w celu wzmocnienia i przywrócenie funkcji trzech głównych układów zawieszających narządy miednicy mniejszej: więzadeł łonowo-cewkowych (PUL), więzadeł krzyżowo-macicznych (USL) i łuku ścięgniastego powięzi miednicy (ATFP).

Rozpoznanie defektu opiera się na stwierdzeniu odpowiednich zaburzeń anatomicznych w powiązaniu z charakterystycznymi dla danego defektu objawami, w oparciu o algorytm diagnostyczny (Rycina 2).

Oczywiście ograniczenia edytorskie nie pozwalają na pełne omówienie kontrowersji związanych z przedstawioną teorią, ale nie ma cienia wątpliwości, że jej pełna przydatność kliniczna została potwierdzona w leczeniu zaburzeń czynnościowych przedniego kompartmentu miednicy mniejszej u kobiety

Podstawy teoretyczne, materiały protezujące oraz aktualne trendy operacyjne w nowoczesnej uroginekologii.

(wysiłkowe i mieszane nietrzymanie moczu) i stanowiła niewątpliwym impulsem do stworzenia efektywnych metod umożliwiających skuteczne leczenie zaawansowanych stopni wypadania macicy i pochwy u kobiet. Więcej szczegółowych informacji dotyczących Teorii Integralnej znajdzie czytelnik na stronie internetowej: [www.integraltheory.org](http://www.integraltheory.org)

### Materiały protezujące w uroginekologii

Współczesna uroginekologiczna chirurgia rekonstrukcyjna coraz częściej sięga po materiały protezujące w celu podwyższenia efektywności klinicznej i uzyskiwania trwałych, nie pogarszających się z upływem lat, wyników. Większość dostępnych w chwili obecnej opracowań, dotyczących zastosowania materiałów syntetycznych, dotyczy leczenia wysiłkowego nietrzymania moczu, oraz korekcyjnego wypadania kikutu pochwy po histerektomii. W różnych opracowaniach odsetek nawrotów po operacji pierwotnej, z wykorzystaniem autologicznych tkanek pacjentki znacznie się różni, ale bardzo często znacznie przewyższa 30%, co czyni wręcz nieodzownym poszukiwanie nowych skuteczniejszych metod operacyjnych [2, 3]. Wynika to z faktu, że u pacjentek z zaawansowanymi zaburzeniami statyki narządów płciowych jakość tkanki łącznej odpowiedzialnej za prawidłowe funkcje podporowe więzadeł i powięzi w obrębie miednicy małej, jest niewłaściwa, a konsekwencją tego jest sytuacja, w której podczas zabiegu korekcyjnego staramy się przy użyciu tkanki o ograniczonych (niepełnowartościowych) właściwościach biomechanicznych, uzyskać trwały efekt terapeutyczny, co oczywiście jest nie-

możliwe i co potwierdzają statystyki dotyczące nawrotów wypadania po tzw. klasycznych operacjach naprawczych. Należy tutaj podkreślić, iż w uroginekologii naszym podstawowym zadaniem jest nie tylko korekcja anatomiczna, ale również, co jest z punktu widzenia pacjentki nawet ważniejsze, korekcja funkcjonalna tzn. umożliwienie prawidłowej kontroli nad trzymaniem moczu i stolca oraz utrzymanie niezaburzonych funkcji seksualnych. Właściwe i racjonalne podejście do tych zagadnień umożliwi odpowiedni dobór materiałów protezujących, które mogą mieć zastosowanie w chirurgii rekonstrukcyjnej dna miednicy u kobiet.

W chwili obecnej dysponujemy wieloma materiałami protezującymi, które możemy zastosować w chirurgii rekonstrukcyjnej w uroginekologii. Największą jednak popularnością cieszy się wprowadzony do użytku klinicznego już w roku 1958 polipropylen (Marlex) [4]. Idealny materiał protezujący, który oczywiście w chwili obecnej nie istnieje, powinien spełniać następujące cechy:

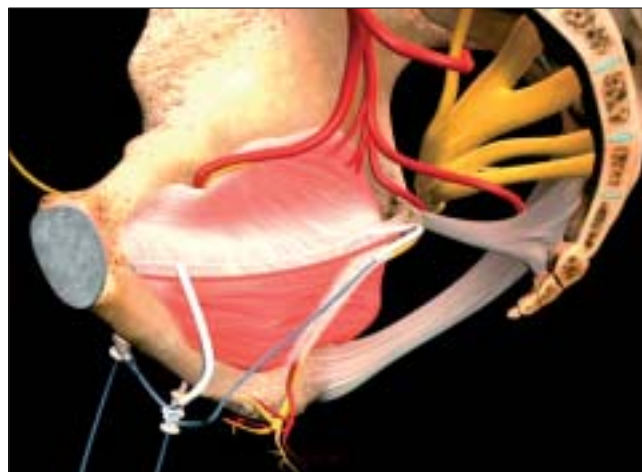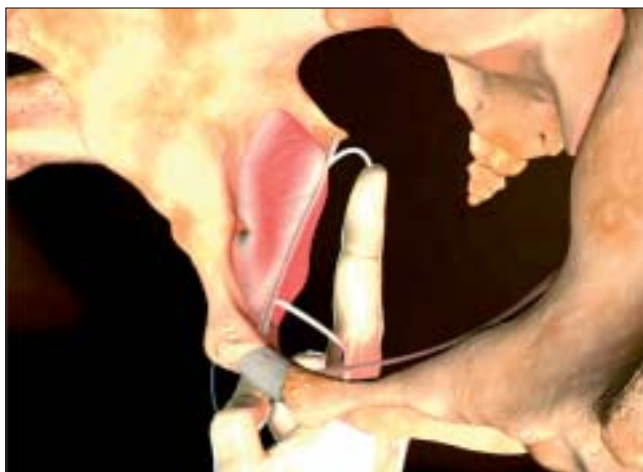
- być w pełni biokompatybilny,
- wywoływać jedynie minimalną reakcję alergiczną i zapalną,
- nie zmieniać swoich właściwości biomechanicznych wraz z upływem czasu,
- być łatwy w sterylizacji,
- być odporny na infekcje bakteryjne,
- być łatwy w użyciu, to znaczy posiadać odpowiednią łatwość dopasowywania się kształtem do protezowanych tkanek,
- być relatywnie tani.



**Rycina 3.** Kształt siatki polipropylenowej wraz z ramionami mocującymi przechodzącymi przez bliższą i dalszą część otworu zasłoniętego (operacja *double TOT*).



Rechberger T.



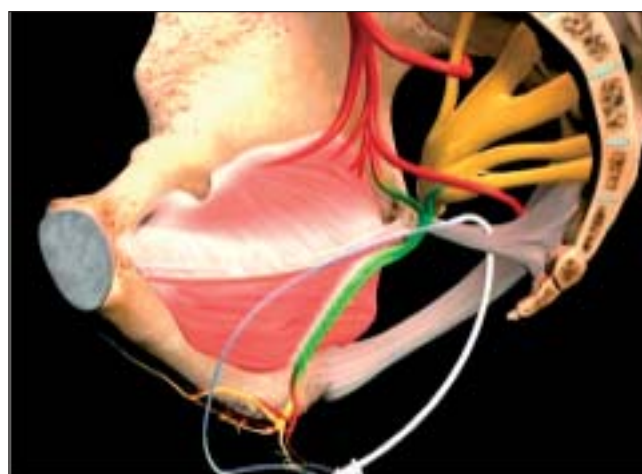
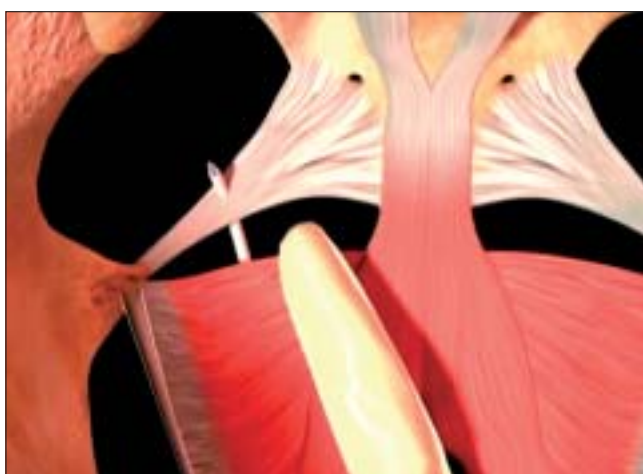Rycina 4. Miejsca wyklucć prowadnic Prolift na bocznej ścianie miednicy mniejszej (*double TOT*)

Taka charakterystyka implantu pozwala na zminimalizowanie ewentualnych powikłań infekcyjnych i erozyjnych, które mogłyby zniweczyć efekt korekcyjny operacji. Charakterystyka biofizyczna materiałów protezujących, ma tutaj niebagatelne znaczenie. W zależności od porowatości protezy Amid [5] wprowadził podział aktualnie stosowanych w chirurgii korekcyjnej matariałów na cztery grupy:

- **Typ I – siatki makroporowe** (np. Atrium, Marlex, Prolen). Średnica porów jest większa niż 75mm, co pozwala nie tylko na infiltrację przez makrofagi i fibroblasty, ale umożliwia również przerastanie implantu przez elementy macierzy zewnątrzkomórkowej.
- **Typ II – siatki mikroporowe** (Gore-Tex). Średnica porów siatki jest mniejsza niż 10mm, co uniemożliwia praktycznie przerastanie protezy przez elementy nowo syntetyzowanej macierzy zewnątrzkomórkowej.
- **Typ III – kombinacja siatki mikroporowej i makroporowej** wynikająca ze struktury multifilamentowej włókien tworzących siatkę (np. PTFE=Teflon, pleciony Dacron=Mersilen, czy też pleciony polipropylen=SurgiPro).
- **Typ IV – siatki z porami submikronowymi** (Silastic, Cellgard).

Oczywiście średnica porów nie decyduje jedynie o potencjalnej możliwości infiltracji siatki przez komórki układu odpornościowego, ale wpływa również na charakterystykę biomechaniczną implantu [6, 7]. Z punktu widzenia potencjalnych infekcji bakteryjnych jedynie siatki typu I i III pozwalają na swobodne wnikanie w ich pory zarówno leukocytów (średnica 9-15µm) jak i makrofagów (średnica 16-20µm) i dlatego to one właśnie zdominowały aktualnie rynek chirurgiczny w uroginekologii. Jak wykazały badania Dietza i wsp. [8] monofilamentowy polipropylen cechuje się największą elastycznością i dlatego najbardziej nadaje się do zastosowania w chirurgii rekonstrukcyjnej miednicy mniejszej u kobiet.

Z biomechanicznego punktu widzenia również odległości pomiędzy indywidualnymi włóknami protezy mogą decydować o ewentualnej jej podatności na zakażenie. Dlatego też włókna monofilamentowe, tworzące siatkę „tkana”, wydają się być w świetle aktualnie dostępnych opracowań, bardziej przydatne w chirurgii rekonstrukcyjnej niż tzw. siatki „plecione”, gdzie odległości pomiędzy poszczególnymi włóknami są mniejsze niż 10µm, co powoduje, że siatka mimo iż jest makroporowa, ma również charakterystykę mikroporową.



Rycina 5. Punkt wyklucia insertora prowadnicy systemu Prolift Posterior w wiezadle krzyżowo-kolcowym w odległości około 2,5-3,0 cm od kolca kulszowego.

Podstawy teoretyczne, materiały protezujące oraz aktualne trendy operacyjne w nowoczesnej uroginekologii.

Jakkolwiek wszystkie elementy charakteryzujące siatkę odgrywają istotną rolę w jej potencjalnym zastosowaniu w chirurgii rekonstrukcyjnej, to jednak głównie o ewentualnych powikłaniach erozyjnych (oczywiście przy zachowanych zasadach antyseptyki i prawidłowej technice chirurgicznej) decyduje miejscowa reakcja tkankowa towarzysząca zastosowaniu implantu. Oczywiście, jak już wspomniano, idealny materiał protezujący powinien wywoływać jedynie umiarkowaną reakcję zapalną, umożliwiającą rekrutację fibroblastów, które tworzą *de novo* macierz zewnątrzkomórkową na „szkielecie” jakim jest implant. Szczególnie niekorzystne może być otaczanie implantu przez formowaną dookoła tkankę włóknistą (tzw. enkapsulacja), ponieważ zwiększa to istotnie niebezpieczeństwo powikłań infekcyjnych, mogących doprowadzić do odrzutu implantu.

Prawidłową inkorporację implantu do tkanek gospodarza można scharakteryzować za pomocą stosunku komórek zapalnych do fibroblastów, przy czym idealny implant generuje miejscowo jak największą rekrutację fibroblastów (produkujących elementy macierzy zewnątrzkomórkowej), a jak najmniejszą reakcję zapalną. Nie bez znaczenia jest tu również miejscowo występująca reakcja immunologiczna, ale aktualnie nasza wiedza dotycząca tego zagadnienia jest niezwykle ograniczona. Oczywiście ewentualne powikłania infekcyjne, które mogą decydować o erozji lub ekstruzji (odrzuconiu) implantu nie są zależne tylko od porowatości siatki, ale również od jej właściwości adhezyjnych w stosunku do bakterii [9]. Z badań obserwacyjnych wynika, że odsetek powikłań erozyjnych po zastosowaniu materiałów syntetycznych waha się od 1% dla polipropylenu do 6-12% dla Goretexu [10]. Dlatego też ciągle trwają badania nad zastosowaniem syntetycznych materiałów wchłanialnych np. Polyglactin 910 (Vicryl), czy też kombinacji materiału wchłanialnego i niewchłanialnego Vypro I i II (50% Polyglactin 919 i 50% polipropylenu) w celu ewentualnego zmniejszenia odsetka tych powikłań. Ponadto interesującą alternatywą jest też zastosowanie protez ksenogenicznych (np. Pelvicol czy Surgisis), ale ciągle jeszcze nie wiadomo jakie są długotrwałe efekty kliniczne po zastosowaniu tego rodzaju implantów.

Reasumując, w chwili obecnej monofilamentowe taśmy i siatki polipropylenowe są standardowym materiałem protezującym w rekonstrukcyjnej chirurgii uroginekologicznej.

## Nowoczesne procedury operacyjne w uroginekologii

Koncepcja nowoczesnej, opartej o zastosowanie materiałów protezujących chirurgii dna miednicy opiera się na czterech podstawowych zasadach:

- zastąpienia lub wzmocnienia osłabionych struktur powięziowych i więzadłowych miednicy,
- wytworzenia funkcjonalnej ciągłości pomiędzy uszkodzonymi elementami aparatu zawieszającego miednicy mniejszej,
- uwzględnieniu roli więzadła łonowo-cewkowego w mechanizmie trzymania moczu u kobiet,
- uwzględnieniu anatomicznej bliskości otworu zasłonionego i łuku ścięgniętego miednicy, co umożliwia beznapięciową stabilizację hamaka pochwowego (i tym samym przedniej ściany pochwy) w ich naturalnym anatomicznym położeniu.

W chwili obecnej kwalifikacja pacjentek do rekonstrukcyj-

nych zabiegów w obrębie miednicy mniejszej powinna odbywać się zgodnie z algorytmem zaproponowanym przez PTG [11].

Przez wiele lat kolposuspensja sposobem Burcha, wprowadzona do praktyki klinicznej w roku 1961 pozostawała złotym standardem w chirurgicznym leczeniu WNM [12]. Była i jest to metoda o ustalonej wysokiej, sięgającej prawie 90% skuteczności, ale dość trudna technicznie i wymagająca dość długiej krzywej uczenia. Wprowadzenie w roku 1995 przez Petrosa i Ulmstena techniki slingu załonowego, wynikającej z założeń teoretycznych Teorii Integralnej, stanowiło rewolucję w leczeniu WNM u kobiet [13].

Niezwykła prostota zabiegu, krótka krzywa uczenia i przede wszystkim praktycznie brak technicznych możliwości modyfikacji techniki oryginalnej powodowały, że niezależnie od ośrodka, oczywiście po zdobyciu wstępnego doświadczenia, wyniki uzyskiwane przez różnych autorów były porównywalne. Kolejnym krokiem milowym, pozwalającym na dalszą redukcję powikłań okołozabiegowych (redukcja niemal do zera uszkodzeń pęcherza moczowego oraz krwiałków załonowych) było wprowadzenie przez Delorma techniki insercji taśmy polipropylenowej pod środkowy odcinek cewki moczowej przez otwory zasłonione [14]. Porównanie aspektów technicznych obu technik przedstawiono w Tabeli I.

Tabela I. Porównanie technik slingu załonowego i przezasłonowego.

	Sling załonowy TVT, IVS-02	Sling przezasłonowy TVT-0, IVS-04
Leczenie WNM i MNN	tak	tak
Znieczulenie ogólne bądź miejscowe	tak	tak
Możliwość perforacji pęcherza moczowego	tak	sporadycznie
Możliwość uszkodzenia naczyń biodrowych	tak	nie
Możliwość uszkodzenia jelit	sporadycznie	nie
Możliwość powstania krwiała załonowego	tak	sporadycznie
Możliwość powstania <i>de novo</i> OAB	tak	tak
Konieczność cystoskopowej kontroli pęcherza	tak, rutynowo	nie
Czas trwania zabiegu	20-30 min.	10-15 min
Infekcja i erozja taśmy	tak (<1-2%)	tak (<1-2%)

Należy jednak podkreślić, iż pomimo wielu obserwacji potwierdzających wysoką efektywność kliniczną techniki przezasłonowej, musimy brać pod uwagę jej mniejszą skuteczność u pacjentek z cewką niskociśnieniową i dlatego w III stopniu klinicznym nietrzymania moczu (VLPP <60cm H<sub>2</sub>O, MUCP <29cm H<sub>2</sub>O - ISD) należy rozważyć drogę załonową slingu podcewkowego [15]. Nowe małoinwazyjne techniki leczenia wysiłkowego nietrzymania moczu takie jak TFS, czy TVT Secure znajdują się w trakcie prób klinicznych i ich rzeczywista przydatność kliniczna nie jest jeszcze ostatecznie ustalona [16, 17]. Przez wiele lat jedynymi skutecznymi metodami leczenia wypadania ścian pochwy i macicy pozostawały sakrokolpopexja wykonywana drogą klasyczną lub laparoskopową oraz sakrokolpofiksacja krzyżowo-kolcowa, ale obie te metody są dosyć trudne technicznie i wymagają dość długiej krzywej uczenia, co znacznie ogranicza ich powszechne zastosowanie [18].

Rechberger T.

Nową, obiecującą opcją terapeutyczną leczenia chirurgicznego wypadania macicy, kikutu pochwy czy tylnej ściany pochwy jest opisana po raz pierwszy w 1990 roku operacja ICS (*infracoccygeal sacropexy*), która zyskuje ostatnio dużą popularność pod nazwą *posterior IVS – PIVS* [19, 20].

Jest to operacja zaliczana do zabiegów o niewielkiej inwazyjności, stosunkowo prosta technicznie i dająca bardzo dobre efekty kliniczne ponieważ umożliwia korekcję wszystkich 3 poziomów zabezpieczających statykę pochwy. Wadą tego zabiegu jest jednak brak skutecznej możliwości zaopatrzenia defektu kompartmentu przedniego, a więc skutecznego leczenia *cystocele*. Skutecznym rozwiązaniem umożliwiającym rekonstrukcję łuku ścięgnistego powięzi miednicy (AFTP) okazała się droga przezpochwowa zakładania siatek polipropylenowych przez otwory zasłonięte przy użyciu igły Emmeta (Rycina 3). Aktualnie dysponujemy kilkoma komercyjnymi zestawami chirurgicznymi, które w sposób kompleksowy wykorzystują zasadę:

- zaopatrywania szczytu i przedniej ściany pochwy z dojścia przez otwór zasłonięty (w oparciu o prototypową operację *Double TransObturatorTape*),
- wzmocnienia więzadeł krzyżowo-maciczych (korekcja poziomu I wg DeLanceya) przez doły kulszowo odbytnicze, a więc w oparciu o klasyczną operację sakropeksji podguzicznej (*posterior IVS*) wg Petrosa.

Na szczególną uwagę zasługuje jednak zestaw Prolift (Johnson&Johnson) umożliwiający w sposób kompleksowy (*Prolift anterior, posterior i total*) rekonstrukcję praktycznie wszystkich kompartmentów dna miednicy. Wprowadzenie tego zestawu do powszechnego użytku poprzedziło wnikliwe studium kliniczne autorów francuskich w oparciu o doświadczenia kliniczne z ponad 400 operacji [21]. Oryginalny system insertorów umożliwia bowiem precyzyjne umieszczenie ramion siatki w dystalnym i proksymalnym miejscu otworu zasłoniętego (Rycina 4), a także umocowanie ramion implantu tylnego do więzadła krzyżowo-kolcowego (Rycina 5), co powoduje trwałą rekonstrukcję defektu. Oczywiście metoda ta stosowana na świecie od roku 2005 nie ma jeszcze obserwacji długoterminowych, ale obserwacje krótkoterminowe są niezwykle zachęcające. W materiale własnym obejmującym 180 operowanych pacjentek z zaawansowanymi defektami statyki (POP-Q III i IV) stwierdziliśmy jedynie 3 przypadki nawrotu schorzenia i to wyłącznie w grupie pacjentek, u których do rekonstrukcji zastosowano materiał ksenogeniczny (dane nie publikowane).

Reasumując należy stwierdzić, że o ile sling podcewkowy jest w tej chwili uznany (po blisko 10-letnich doświadczeniach klinicznych) za złoty standard w leczeniu wysiłkowej i mieszannej postaci nietrzymania moczu u kobiet, to optymalna metoda leczenia zaburzeń statyki w chwili obecnej (w świetle Evidence Based Medicine) nie istnieje. Jakkolwiek system Prolift wydaje się spełniać wymagania współczesnej uroginekologii odnośnie prostoty technicznej i efektywności klinicznej. Ciągłe jednak nie znamy odpowiedzi na szereg istotnych z klinicznego punktu widzenia pytań (*w nawiasie moje własne opinie w oparciu o osobiste doświadczenia kliniczne*):

1. Jaki jest optymalny materiał chirurgiczny umożliwiający trwałą naprawę defektu przedniej ściany pochwy: materiał allogeniczny, syntetyczny czy też może ksenogeniczny?

(*Monofilamentowe siatki polipropylenowe*).

2. Które pacjentki powinny być operowane w taki właśnie sposób: z nawracającym wypadaniem przedniej ściany pochwy po nieskutecznych operacjach klasycznych, czy też pacjentki ze znacznym stopniem zaburzeń statyki przedniej ściany pochwy – stopień III i IV skali POP-Q?

(*Powinniśmy stosować materiały protezujące, przy znacznych zaburzeniach statyki – POP-Q III i IV, w pierwotnych operacjach naprawczych*).

3. Czy możemy bezpiecznie zaoferować tę obiecującą metodę młodym, aktywnym seksualnie pacjentkom bez obawy, że zbyt silne włóknienie może niekorzystnie wpłynąć na sferę życia intymnego operowanych w ten sposób kobiet? (*W chwili obecnej nie mogą się jednoznacznie wypowiedzieć na ten temat ale jesteśmy w trakcie prowadzenia badań w tym zakresie*).

## Piśmiennictwo

1. Petros P, Ulmsten U. An integral theory of female urinary incontinence. Experimental and clinical considerations. *Acta Obstet Gynecol Scand.* 1990; suppl 153, 7-31.
2. Paraiso M, Ballard L, Walters M, [et al.]. Pelvic support defects and visceral and sexual function in women treated with sacrospinous ligament suspension and pelvic reconstruction. *Am J Obstet Gynecol.* 1996, 175, 1423-1430.
3. Olsen A, Smith V, Bergstrom J, [et al.]. Epidemiology of surgically managed pelvic organ prolapse and urinary incontinence. *Obstet Gynecol.* 1997, 89, 501-506.
4. Usher F, Ochsner J, Tuttle L. Use of marlex mesh in the repair of incisional hernias. *Am Surg.* 1958, 24, 969-974.
5. Amid P, Shulman A, Lichtenstein I, [et al.]. Biomaterials and haernia surgery. Rationale for using them. *Rev Esp Enferm Dig.* 1995, 87, 582-586.
6. Pourdeyhimi B. Porosity of surgical mesh fabrics: new technology. *J Biomed Mater Res.* 1989, 23, A1 suppl,145-152.
7. Chu C, Welch L. Characterization of morphologic and mechanical properties of surgical mesh fabrics. *J Biomed Mater Res.* 1985, 19, 903-916.
8. Dietz HP, Vancaille P, Svehla M, [et al.]. Mechanical properties of urogynecologic implant materials. *Int Urogynecol J Pelvic Floor Dysfunct.* 2003, 14, 239-243.
9. Katz S, Izhar M, Mirelman D. Bacterial adherence to surgical sutures. A possible factor in suture induced infection. *Ann Surg.* 1981, 194, 35-41.
10. Birch C, Fynes M. The role of synthetic and biological prostheses in reconstructive pelvic floor surgery. *Curr Opin Obstet Gynecol.* 2002, 14, 527-535.
11. Spaczyński M, Radowski S, Rechberger T, [et al.]. Rekomendacje Polskiego Towarzystwa Ginekologicznego w sprawie leczenia nietrzymania moczu u kobiet. *Ginekol Pol.* 2005,76,848-854.
12. Burch J. Urethrovaginal fixation to Cooper's ligament for correction of stress incontinence, cystocele, and prolapse. *Am J Obstet Gynecol.* 1961, 81, 281-290.
13. Ulmsten U, Petros P. Intravaginal slingplasty (IVS): an ambulatory surgical procedure for treatment of female urinary incontinence. *Scand J Urol Nephrol.* 1995, 29, 75-82.
14. Delorme E. La bandelette transobturatrice: un procede mini-invasif pour traiter l'incontinence urinaire de la femme. *Prog Urol.* 2001, 11, 1306-1313.
15. Miller J, Botros S, Akl M, [et al.]. Is transobturator tape as effective as tension-free vaginal tape in patients with borderline maximum urethral closure pressure? *Am J Obstet Gynecol.* 2006, 195,1799-804.
16. Petros P, Richardson P. Tissue Fixation System posterior sling for repair of uterine/vault prolapse – a preliminary report. *Aust N Z J Obstet Gynaecol.* 2005, 45, 376-379.
17. Rechberger T, Bogusiewicz M, Jankiewicz K. Midurethral Tissue Fixation System (TFS). *Aust N Z J Obstet Gynaecol.* 2006, 46, 177-178.
18. Richter K: Die operative Behandlung des prolabierten Scheidengrundes nach Uterusexstirpation. Ein Beitrag zur Vaginaefixatio sacrotuberalis nach Amreich. *Geburtshilfe Frauenheilked.* 1967, 27, 941-951.
19. Petros P, Ulmsten U, Papadimitriou J. The autogenic ligament procedure: a technique for planned formation of an artificial neo-ligament. *Acta Obstet Gynecol Scand.* 1990, suppl 153, 43-51.
20. Petros P. Vault prolapse II: Restoration of dynamic vaginal supports by infracoccygeal sacropexy, an axial day-case vaginal procedure. *Int Urogynecol J Pelvic Floor Dysfunct.* 2001, 12, 296-303.
21. Debodinance P, Berrocal J, Clave H, [et al.]. Evolution des idees sur le traitement chirurgical des prolapsus genitux: naissance de la technique TVM. *J Gynecol Obstet Reprod.* 2004, 33, 577-588.