

Ocena ekspresji receptora hormonu luteinizującego (LH)/ludzkiej gonadotropiny kosmówkowej (hCG) (LH/hCGR) oraz białka hCG w raku jajnika

Assessment of expression of luteinizing hormone (LH)/human chorionic gonadotropin (hCG) receptor (LH/hCGR) and hCG protein in ovarian cancer tissues

Szajnik Marta¹, Nowak-Markwitz Ewa¹, Szczepański Mirosław J.², Spaczyński Marek¹

¹ Klinika Onkologii Ginekologicznej Katedry Ginekologii, Położnictwa i Ginekologii Onkologicznej Uniwersytetu Medycznego im. Karola Marcinkowskiego w Poznaniu

² Zakład Immunologii Katedry Immunologii Klinicznej, Uniwersytetu Medycznego im. Karola Marcinkowskiego w Poznaniu

Streszczenie

Cel pracy: Ocena ekspresji receptora LH/hCG (LH/hCGR) oraz białka hCG w komórkach raka jajnika.

Materiał: Wycinki pierwotnego raka jajnika (n= 20), potwierdzonego badaniem histopatologicznym, tkanka jajnika prawidłowego (n=5) oraz tkanka łożyska (n=2).

Metody: W celu oceny ekspresji LH/hCGR i białka hCG wykonano reakcje immunofluorescencji pośredniej na skrawkach mrożeniowych badanych tkanek.

Wyniki: Ekspresję receptora LH/hCG stwierdzono w 12 (60%) rakach jajnika. We wszystkich przypadkach nowotworów wykazano obecność białka hCG. Koekspresję białka hCG i receptora LH/hCG obserwowano najczęściej w pojedynczych komórkach w utkaniu guza. Jednocześnie obecne były komórki, w których ekspresji ulegało białko hCG, ale nie stwierdzano w nich ekspresji receptora LH/hCG.

Wnioski: Ekspresja receptora LH/hCG jest biologiczną cechą niektórych raków jajnika. Obecność koekspresji receptora LH/hCG i białka hCG w niektórych komórkach nowotworowych może świadczyć o auto-lub parakrynnym oddziaływaniu podjednostki β hCG w mikrośrodowisku raka jajnika. Niezbędne są dalsze badania celem oceny roli LH/hCGR i białka hCG w przebiegu procesu nowotworowego.

Słowa kluczowe: rak jajnika / receptor LH/hCG / gonadotropina kosmówkowa /

Adres do korespondencji:

Marta Szajnik
Klinika Onkologii Ginekologicznej
ul. Polna 33
60-535 Poznań
e-mail: szajnikm@poczta.fm

Otrzymano: 01.08.2007
Zaakceptowano do druku: 10.10.2007

Abstract

Objectives: Ovarian cancers still remain a significant worldwide epidemiological problem. The vast majority of newly diagnosed cases are in advanced clinical stages, and the five-year survival rate in all clinical stages amounts up to less than fifty percent. A better understanding of the biology of ovarian cancer can bring us closer to successful treatment and recovery. The aim of this study was to evaluate the expression of luteinizing hormone (LH)/human chorionic gonadotropin (hCG) receptor (LH/hCGR) and the expression of hCG protein in the ovarian cancer tissue.

Materials: Histologically proven primary ovarian cancer samples (n=20) were obtained from women undergoing gynecologic surgery. Frozen sections of ovarian cancer tissues were evaluated by means of indirect immunofluorescence.

Results: The expression of hCG protein was ubiquitous throughout all samples, while LH/hCGR was detected in only sixty percent of samples. Co-expression of LH/hCGR and hCG protein was detected in some individual cells in tumor tissue. Some cancer cells expressed only hCG protein, but not LH/hCGR.

Conclusions: Expression of LH/hCG receptor is a characteristic feature of various histological types of ovarian cancer. Co-expression of LH/hCGR and hCG protein in individual cancer cells may point to an autocrine or paracrine mechanism of hCG activity in the tumor microenvironment. Further studies are needed to evaluate LH/hCGR and hCG protein function in the course of neoplastic development.

Key words: **ovarian cancer, LH/hCG receptor, chorionic gonadotropin /**

Wstęp

Rak jajnika stanowi istotny problem epidemiologiczny w Polsce i w innych krajach Europy i Ameryki Północnej. Większość przypadków rozpoznawana jest w zaawansowanym stadium choroby, gdzie odsetek pięcioletnich przeżyć wynosi około 30%. Większość nowotworów złośliwych jajnika to nowotwory wywodzące się z nabłonka pokrywającego jajnik i jego podścieliska.

Gonadotropina kosmówkowa (hCG) jest jednym z najstarszych filogenetycznie hormonów glikoproteinowych i jest zbudowana z dwóch podjednostek α i β . Podjednostka α jest wspólna dla hormonu luteinizującego, folikulotropiny i tyreotropiny, natomiast podjednostka β jest różna i stanowi o biologicznych właściwościach każdego z tych hormonów. Łańcuchy β poszczególnych hormonów posiadają podobne sekwencje aminokwasowe. Najwyższy stopień homologii odnotowano w przypadku LH i hCG (85% sekwencji łańcucha jest homologiczna) i dlatego hCG i LH mogą łączyć się z tym samym receptorem. Występowanie podjednostki beta gonadotropiny kosmówkowej jest powszechną cechą niewywodzących się z trofoblastu nowotworów narządów płciowych niezależnie od ich typu histologicznego i stopnia zaawansowania klinicznego [1, 2]. Niewiele jednak wiadomo o roli i mechanizmach działania gonadotropiny kosmówkowej produkowanej przez tkankę nowotworową [3, 4].

Połączenie cząsteczki gonadotropiny kosmówkowej ze specyficznym receptorem błonowym (LH/hCGR) indukuje transdukcję sygnału do wnętrza komórki, co prowadzi do jej odpowiedzi. Pierwsze doniesienie o obecności receptora LH/hCG w komórkach raka jajnika pochodzi z 1997 roku [5].

Wiele późniejszych badań potwierdziło obecność LH/hCGR w licznych tkankach raka jajnika, przy czym nie wszystkie guzy wykazują ekspresję mRNA receptora [6].

Obecność tego receptora wykazano także w niektórych liniach komórkowych raka jajnika [7].

Cel pracy

Celem pracy była ocena ekspresji receptora LH/hCG oraz białka hCG w tkance raka jajnika.

Material i metody

Materiał tkankowy pochodził od kobiet leczonych operacyjnie w Klinice Onkologii Ginekologicznej oraz od rodzących na Oddziale Porodowym Ginekologiczno-Położniczego Szpitala Klinicznego (GPSK) Uniwersytetu Medycznego w Poznaniu. Analizowany materiał stanowiła tkanka raka jajnika (n=20) oraz niezmienniona patologicznie tkanka jajnika (n=5), co zostało potwierdzone badaniem histopatologicznym. Jako kontroli pozytywnej na obecność LH/hCGR i białka hCG użyto tkanek łożyska z ciąży donoszonej (n=2), gdzie obecność tych białek jest dobrze udokumentowana w literaturze [8, 9]. Wiek kobiet z rakiem jajnika wahał się od 49 do 79 lat (średnia wieku 58,1 lat). Badania przeprowadzono za zgodą Lokalnej Komisji Bioetycznej przy UM w Poznaniu.

W celu oceny ekspresji i lokalizacji receptora LH/hCG i białka hCG zastosowano metodę immunofluorescencji pośredniej. Do wykonania reakcji użyto następujących przeciwciał pierwszorzędowych: poliklonalne, kozie antyludzkie, skierowane przeciwko receptorowi LH/hCG (rozcieńczone w stosunku 1:50 w PBS) (Santa Cruz Biotechnology, CA, USA) oraz poliklonalne, królicze antyludzkie wykrywające podjednostkę β białka hCG (1:40) (Serotec, UK). Przeciwciała drugorzędowe: osłe, anty-kozie znakowane rodaminą (TRITC) (1:100) (Santa Cruz Biotechnology) oraz królicze, anty-mysie znakowane fluoresceiną (FITC) (1:100) (DakoCytomation, Denmark). W przypadku kontroli ujemnej przeciwciała pierwszorzędowe zostały pominięte. Skrawki zostały następnie zatopione w medium z DAPI (4',6-diaminoino-2-fenylindol) (Vector Laboratories, CA, USA) celem uwidocznienia jąder komórkowych. Preparaty oceniono i wykonano zdjęcia przy użyciu mikroskopu fluorescencyjnego Olympus BX41 (Olympus Japan) pod 400-krotnym powiększeniem. Do cyfrowej analizy obrazu użyto oprogramowania AnalySIS[^]B.

Wyniki

Analiza immunohistochemiczna

Za wynik dodatni uznano taki, w którym uwidoczniono świecenie części lub wszystkich komórek na kolor czerwony (dodatnia reakcja na obecność LH/hCGR), lub żółty

(koekspresja LH/hCGR i białka hCG). Za wynik ujemny uznano taki, w którym nie uwidoczono żadnego z powyższych kolorów fluorescencji.

Ekspresja receptora LH/hCG

W każdym przypadku ocenianego preparatu analizowano 5 kolejnych skrawków seryjnych. Obecność receptora wykazano w dwunastu tkankach raka jajnika, co stanowi 60% badanych przypadków. Nie wszystkie komórki wykazywały ekspresję receptora LH/hCG. Obecność LH/hCGR w tkankach raka jajnika stwierdzono w komórkach, które rozsiane były pojedynczo lub też tworzyły niewielkie skupiska. W ośmiu przypadkach raka jajnika nie zaobserwowano obecności receptora LH/hCG w żadnym z analizowanych skrawków. W typie histopatologicznym *adenocarcinoma serosum* obecność receptora LH/hCG stwierdzono w siedmiu przypadkach, w tym w pięciu preparatach o stopniu dojrzałości G1 i w jednym o stopniu G2. W jednym przypadku nie uzyskano danych o stopniu dojrzałości analizowanego preparatu. W typie *adenocarcinoma endometrioides* obecność receptora LH/hCG obserwowano w trzech z pięciu przypadków. Wszystkie analizowane przypadki pozytywne na obecność LH/hCGR cechował pierwszy stopień dojrzałości nowotworu. Oba przypadki raka jajnika o typie histologicznym *carcinoma mucocellularae* wykazały obecność receptora LH/hCG, w tym jeden przypadek cechował stopień dojrzałości G1, a drugi preparat stopień G2. Brak receptora LH/hCG stwierdzono w trzech badanych przypadkach raka jajnika o typie *carcinoma clarocellularae*, wszystkie przypadki wykazywały drugi stopień dojrzałości nowotworu (G2). (Tabela I).

Tabela I. Ekspresja receptora LH/hCG w badanych tkankach raka jajnika w zależności od stopnia dojrzałości nowotworu i typu histopatologicznego.

Typ histopatologiczny	n	LH/hCGR (+)	G1	G2	G3
<i>Adenocarcinoma serosum</i>	10	7	5	1	-
<i>Adenocarcinoma endometrioides</i>	5	3	3	-	-
<i>Carcinoma clarocellularae</i>	3	0	-	-	-
<i>Carcinoma mucocellularae</i>	2	2	1	1	-

Koekspresja receptora LH/hCG i białka hCG

We wszystkich przebadanych tkankach raka jajnika wykazano obecność proteiny hCG w wielu komórkach. Część komórek nowotworowych cechowało współwystępowanie proteiny hCG oraz receptora LH/hCG. Koekspresję obydwu białek obserwowano najczęściej w pojedynczych komórkach nowotworowych. Jednocześnie obecne były komórki, w których ekspresji ulegało białko hCG, ale nie stwierdzano w nich ekspresji receptora LH/hCG. (Rycina 1c).

Nie zaobserwowano obecności białka hCG w przypadku zdrowych tkanek jajników. W grupie kontrolnej pozytywnej, którą stanowiła tkanka łożyska wykazano obecność białka hCG i LH/hCGR. (Rycina 1b).

Dyskusja

Wiele doniesień naukowych z ostatnich lat podnosi problem znaczenia gonadotropin w patogenezie raka jajnika.

Punktem wyjścia hipotezy gonadotropinowej stały się obserwacje epidemiologiczne wskazujące na częstsze występowanie raka jajnika w okresie *peri-* i *pomenopauzalnym*, kiedy stężenie gonadotropin jest wysokie [10]. W roku 1983 Cramer i Welch w swoich badaniach nad patogenezą raka jajnika zaobserwowali związek pomiędzy zwiększonym stężeniem gonadotropin w surowicy a rozwojem raka jajnika u zwierząt.

Według tej teorii podwyższone stężenie gonadotropin i estrogenów stymuluje komórki nabłonka jajnika, prowadząc do ich zwiększonej proliferacji i następnie transformacji nowotworowej [11].

W ciągu ostatniej dekady zwracano uwagę na znaczenie filogenetycznie najstarszych substancji, które są produkowane w komórkach, tj. alfa-fetoproteinę (AFP) i hCG. W warunkach fizjologicznych hCG jest wytwarzana w syncytiotrofoblastie łożyska. Jej biologiczna rola polega na działaniu luteotropowym, czyli stymulowaniu ciała żółtego do produkcji progesteronu. Wykazano także, że gonadotropina kosmówkowa jest wydzielana przez blastocystę i oddziałując na komórki *endometrium* poprzez receptor LH/hCG pełni ważną rolę w okresie przedimplantacyjnym oraz w implantacji blastocysty [12].

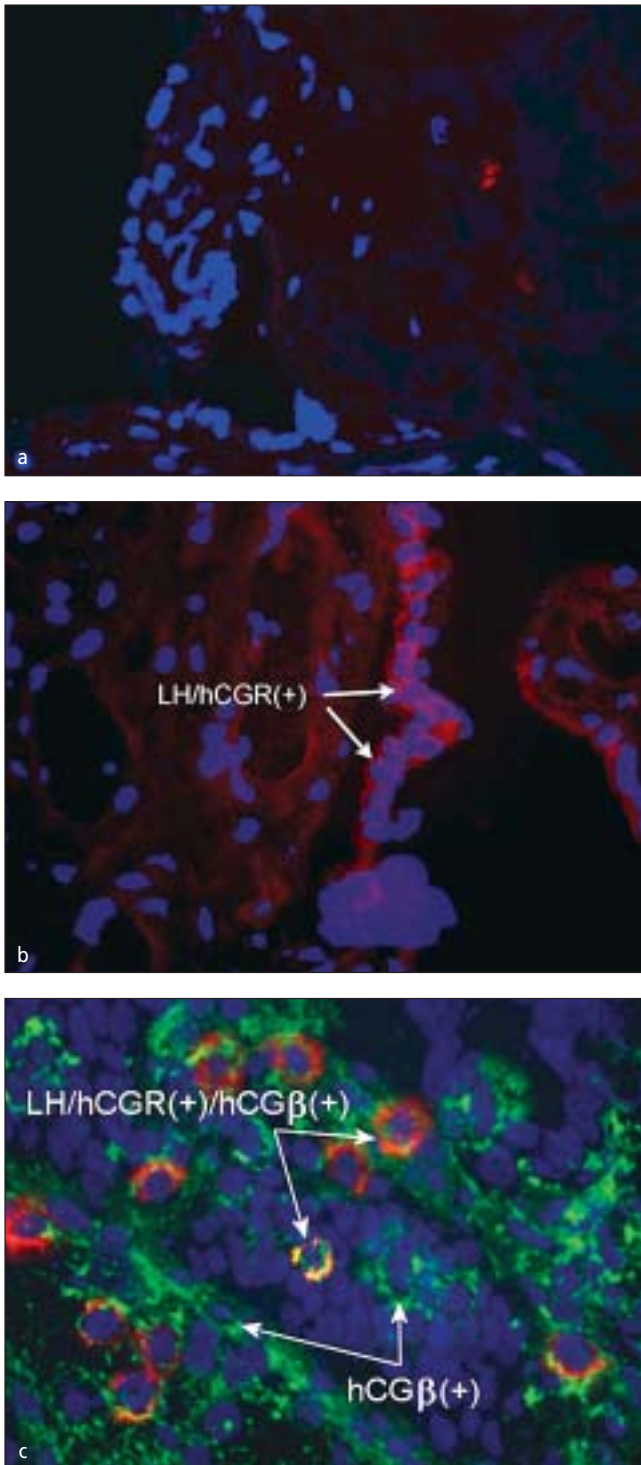
Z przeglądu piśmiennictwa dokonanego przez Keay'a i wsp. wynika, że gonadotropina kosmówkowa poprzez swój receptor obecny na komórkach trofoblastu może stymulować cyklazę adenylową i produkcję progesteronu, co wskazuje na jej auto- lub parakrynnie oddziaływanie w łożysku [13].

Wykazano też, że gonadotropina kosmówkowa jest czynnikiem neoangiogennym. Dodanie jej do hodowli komórek cytotrofoblastu stymuluje je do sekrecji czynnika wzrostu śródbłonna naczyńowego (VEGF – *vascular endothelial growth factor*), odgrywając w ten sposób ważną rolę we wczesnej angiogenezie łożyska [14]. Inkubacja komórek endotelialnych *endometrium* z gonadotropiną kosmówkową prowadzi do migracji i formowania nowych kapilar [15].

Kurbacher i wsp. przeprowadził badania na ludzkich liniach komórkowych raka jajnika i wykazał rozrost komórek nowotworowych po stymulacji gonadotropiną kosmówkową i hormonem luteinizującym. Ponadto zaobserwował, że odpowiedź komórek jest zależna od dawki gonadotropiny. Optymalną dawką proliferacyjną w przypadku LH okazała się wartość będąca górną granicą normy dotyczącej tej gonadotropiny w okresie okołomenopauzalnym [16].

Steinmeyer wraz ze swoim zespołem badawczym ocenił ekspresję receptora LH/hCG w czterech liniach komórkowych ludzkiego raka jajnika. W każdej badanej linii komórkowej stwierdzono obecność mRNA receptora LH/hCG. Ekspresja receptora różniła się w poszczególnych liniach komórkowych w zależności od rodzaju, stężenia i czasu inkubacji z agonistą receptora (hCG, EGF, 8-bromo-cAMP). W linii komórkowej OVCAR-3 obserwowano stałą, konstytutywną ekspresję mRNA receptora, natomiast w linii COLO-704 obecność mRNA receptora cechowała tylko te próbki, które nie były poddane inkubacji z agonistami receptora. Z kolei w liniach EFO-21 i EFO-27 obecność receptora zależała od stężenia i czasu inkubacji z hCG i EGF. Wyniki tych badań wskazują, że gonadotropina kosmówkowa stymuluje wzrost komórek raka jajnika, a jej działanie zależy nie tylko od stężenia hormonu, ale i od czasu inkubacji [7].

Szajnik M, et al.



Rycina 1. Ekspresja receptora LH/hCG i białka hCG w tkankach raka jajnika.

Immunofluorescencja pośrednia na skrawkach mrożeniowych przy użyciu przeciwciał poliklonalnych skierowanych przeciw LH/hCGR i podjednostce β białka hCG.

Jądra komórkowe znakowane DAPI (kolor ciemno niebieski).

- (a) Tkanka łożyska z pominięciem przeciwciał pierwszorzędowych (kontrola ujemna), jedynie dodatnia reakcja z DAPI (powiększenie x400).
- (b) Tkanka łożyska – wiele dodatnich komórek wykazujących ekspresję LH/hCGR (kolor czerwony; strzałki) (kontrola dodatnia) x400.
- (c) Tkanka raka jajnika – dodatnia reakcja immunofluorescencji na obecność białka hCG (kolor zielony) na wielu komórkach i koekspresja białka hCG LH/hCGR na części komórek nowotworowych (kolor czerwono-żółty) x400.

Interesujące dane pochodzą z badań Wimalasena, w których pobierano komórki nowotworowe z ognisk przerzutowych, a następnie w warunkach *in vitro* obserwowano zachowanie się nowotworu po inkubacji w obecności folikulotropiny (FSH), hormonu luteinizującego (LH), β hCG i nabłonkowego czynnika wzrostu (EGF). Znaczny rozrost komórek nowotworowych zaobserwowano po podaniu FSH, β hCG i nabłonkowego czynnika wzrostu [17].

Z kolei Konishi i wsp. wykazali, że gonadotropiny nie tylko stymulują proliferację komórek, ale też hamują apoptozę komórek nabłonka jajnika i komórek raka jajnika. Dane te sugerują, że gonadotropiny odgrywają rolę w rozwoju raka jajnika oraz oporności na leczenie cytostatykami. Ten sam zespół badawczy uważa, że można prawdopodobnie zastosować terapię hormonalną antygonadotropinową w leczeniu raka jajnika [10].

Innego zdania jest Makar, który na podstawie przeglądu literatury uważa, że odpowiedź na stosowaną dotychczas terapię hormonalną jest bardzo niewielka (około 8%), zatem prowadzenie jej u chorych na raka jajnika wymaga dalszej oceny w dobrze zaprojektowanych próbach randomizowanych [18].

Schiffenbauer nie tylko stwierdzał, że proces powstawania raka jajnika jest zależny od gonadotropin, ale również wykazywał, że utrata hormonalnej funkcji jajnika w okresie menopauzy, gdy stężenie gonadotropin jest wysokie, powoduje rozrost komórek nowotworowych przez pobudzenie angiogenezy. Angiogeneza zaś jest zależna od śródbłonkowego czynnika wzrostu, którego poziom w okresie menopauzy jest regulowany przez gonadotropiny, głównie lutropinę [19].

Założeniem naszej pracy była hipoteza, że β hCG poprzez swoje autokrynnie lub parakrynnie oddziaływanie może być odpowiedzialna za mechanizmy leżące u podstaw rozwoju raka jajnika, a obecność receptorów LH/hCG w mikrośrodoisku nowotworu może modyfikować przebieg procesu nowotworowego. Stosując metodę immunofluorescencyjną wykazaliśmy, że w 60% badanych przez nas przypadków raka jajnika dochodzi do ekspresji receptora LH/hCG. Obecność receptora LH/hCG stwierdziliśmy w gruczolakorakach surowicznych, w rakach endometrialnych i śluzowych, natomiast nie obserwowaliśmy ekspresji w rakach jasnokomórkowych. Podobne dane uzyskał Mandai i wsp. analizując obecność receptora LH/hCG w tkankach raka jajnika. W żadnym z pięciu przebadanych skrawków raka jajnika o typie *carcinoma clarcellularae* nie wykazano obecności receptora [20].

Obecność receptora LH/hCG wykazano w prawidłowych komórkach nabłonka pokrywającego jajnik, w guzach niezłośliwych, guzach granicznych oraz w raku jajnika. Większość autorów zgadza się ze stwierdzeniem, że ekspresja receptora LH/hCG maleje wraz ze złośliwością procesu neogenezy. Największą ekspresję receptora obserwowano w prawidłowym nabłonku, a najmniejszą, lub jej całkowity brak w rakach typu *carcinoma solidum* [21].

Według Mandai i wsp. nie ma istotnego związku pomiędzy ekspresją receptora LH/hCG, a typem histologicznym i stopniem klinicznego zaawansowania nowotworu [20].

Nieznane są przyczyny zróżnicowania występowania receptora w badanych tkankach. Pewne znaczenie przypisuje się różnorodności wariantów splicingowych receptora hCG/LH w guzach jajnika.

Ocena ekspresji receptora hormonu luteinizującego...

Uważa się, że alternatywny *splicing* receptora hCG/LH może być związany z regulacją ekspresji dojrzałego receptora, głównie w obrębie domeny wiążącej ligand. Ten sam zespół badawczy ocenił również obecność różnych wariantów mRNA receptora LH/hCG przy użyciu metod biologii molekularnej.

W analizowanym przez autorów materiale wykazano, że w prawidłowej tkance jajnika istnieją co najmniej dwa różnej długości fragmenty mRNA receptora LH/hCG. Takiej samej długości fragmenty zidentyfikowano w komórkach raka jajnika. Tylko w 40% raków jajnika komórki wykazywały obecność obu fragmentów mRNA receptora, podczas gdy w guzach niezłośliwych aż 80%. Żadnego z fragmentów mRNA nie wykazano w ponad połowie raków jajnika (51%) [20]. Na podstawie badania sekwencji obu wariantów receptora stwierdzono, że fragment dłuższy odpowiada receptorowi pełnej długości (*full-length* LH/hCGR), podczas gdy fragment krótszy cechował się brakiem eksonu 9. W oparciu o badania immunohistochemiczne ekspresję receptora LH/hCG wykazano w 40% raków jajnika.

Ci sami autorzy stwierdzili również lepsze rokowanie i dłuższy czas przeżycia u pacjentek, od których materiału pobranego do badania był pozytywny na obecność receptora LH/hCG. Te dane sugerują, że część raków jajnika ma podłoże hormonalne i tą właśnie część cechuje mniej agresywny fenotyp.

W badaniach Gebauer i wsp. wykazano obecność mRNA receptora LH/hCG we wszystkich analizowanych liniach komórkowych raka jajnika (OVCAR-3, COLO-704, EFO-21, EFO-27). Bardzo ciekawym spostrzeżeniem był fakt, że wykrywalna była tylko część sekwencji mRNA receptora. Wysłunięto hipotezę, że w komórkach raka jajnika często dochodzi do ekspresji skróconej formy receptora. Niezwykle interesujące jest także to, że próbki tkanek pochodzące z różnych ognisk przerzutowych uzyskane od tego samego pacjenta wykazywały różne warianty receptora LH/hCG [22].

Wyniki dotychczasowych badań sugerują, że rak jajnika jest zaburzeniem złożonym i zależy od wielu mechanizmów.

Wnioski

Przedstawione powyżej wyniki naszych badań pozwalają na wyciągnięcie następujących wniosków:

1. Ekspresja receptora LH/hCG jest biologiczną cechą niektórych raków jajnika.
2. Obecność koekspresji receptora LH/hCG i białka hCG w niektórych komórkach nowotworowych może świadczyć o auto- lub parakrynnym oddziaływaniu podjednostki β hCG w mikrośrodkowisku raka jajnika.
3. Niezbędne są dalsze badania celem oceny roli LH/hCGR i białka hCG w przebiegu procesu nowotworowego.

Badania zostały w części sfinansowane z grantu Ministerstwa Nauki Nr: 2064/PO1/2007/32

Piśmiennictwo

1. Nowak-Markwitz E, Jankowska A, Szczurba A, [et al.]. Human chorionic gonadotropin-beta in endometrium cancer tissue. *Eur J Gynaecol Oncol.* 2004, 25, 351-354.
2. Nowak-Markwitz E, Jankowska A, Szczurba A, [et al.]. Expression of beta-human chorionic gonadotropin in ovarian cancer tissue. *Eur J Gynaecol Oncol.* 2004, 25, 465-469.
3. Stenman U, Alfthan H, Hotakainen K. Human chorionic gonadotropin in cancer. *Clin Biochem.* 2004, 37, 549-561.
4. Nowak-Markwitz E, Jankowska A, Spaczyński M. Gonadotropiny a rak jajnika. *Ginekol Pol.* 2005, 76, 153-162.
5. Zheng W, Lu J, Luo F, [et al.]. Ovarian epithelial tumor growth promotion by follicle-stimulating hormone and inhibition of the effect by luteinizing hormone. *Gynecol Oncol.* 2000, 76, 80-88.
6. Mandai M, Konishi I, Kuroda H. LH/hCG action and development of ovarian cancer - a short review on biological and clinical/epidemiological aspects. *Mol Cell Endocrinol.* 2007, 269, 61-64.
7. Steinmeyer C, Berkhof A, Gebauer G, [et al.]. The expression of hCG receptor mRNA in four human ovarian cancer cell lines varies considerably under different experimental conditions. *Tumour Biol.* 2003, 24, 13-22.
8. Ji Q, Chen P, Aoyama C, [et al.]. Increased expression of human luteinizing hormone/human chorionic gonadotropin receptor mRNA in human endometrial cancer. *Mol Cell Probes.* 2002, 16, 269-275.
9. Miller-Lindholm A, LaBenz C, Ramey J, [et al.]. Human chorionic gonadotropin-beta gene expression in first trimester placenta. *Endocrinology.* 1997, 138, 5459-5465.
10. Konishi I, Kuroda H, Mandai M: Review: gonadotropins and development of ovarian cancer. *Oncology.* 1999, 57, 45-48.
11. Cramer D, Welch W: Determinants of ovarian cancer risk. II. Inferences regarding pathogenesis. *J Natl Cancer Inst.* 1983, 71, 717-721.
12. Srisuparp S, Strakova Z, Fazleabas A: The role of chorionic gonadotropin (CG) in blastocyst implantation. *Arch Med Res.* 2001, 32, 627-634.
13. Keay S, Vatish M, Karteris E, [et al.]; The role of hCG in reproductive medicine. *BJOG.* 2004, 111, 1218-1228.
14. Islami D, Bischof P, Chardonens D: Modulation of placental vascular endothelial growth factor by leptin and hCG. *Mol Hum Reprod.* 2003, 9, 395-398.
15. Zygmunt M, Herr F, Keller-Schoenwetter S, [et al.]. Characterization of human chorionic gonadotropin as a novel angiogenic factor. *J Clin Endocrinol Metab.* 2002, 87, 5290-5296.
16. Kurbacher C, Jager W, Kurbacher J, [et al.]. Influence of human luteinizing hormone on cell growth and CA 125 secretion of primary epithelial ovarian carcinomas in vitro. *Tumor Biol.* 1995, 16, 374-384.
17. Wimalasena J, Dostal R, Meehan D: Gonadotropins, estradiol, and growth factors regulate epithelial ovarian cancer cell growth. *Gynecol Oncol.* 1992, 46, 345-350.
18. Makar A. Hormone therapy in epithelial ovarian cancer. *Endocr Relat Cancer.* 2000, 7, 85-93.
19. Schiffenbauer Y, Abramovitch R, Meir G, [et al.]. Loss of ovarian function promotes angiogenesis in human ovarian carcinoma. *Proc Natl Acad Sci USA.* 1997, 94, 13203-13208.
20. Mandai M, Konishi I, Kuroda H, [et al.]. Messenger ribonucleic acid expression of LH/hCG receptor gene in human ovarian carcinomas. *Eur J Cancer.* 1997, 33, 1501-1507.
21. Lu J, Zheng Y, Kang X, [et al.]. Decreased luteinizing hormone receptor mRNA expression in human ovarian epithelial cancer. *Gynecol Oncol.* 2000, 79, 158-168.
22. Gebauer G, Mueller N, Fehm T, [et al.]. Expression and regulation of luteinizing hormone/human chorionic gonadotropin receptors in ovarian cancer and its correlation to human chorionic gonadotropin-doxorubicin sensitivity. *Am J Obstet Gynecol.* 2004, 190, 1621-1628.