

Ocena przydatności metody optoelektronicznej w wykrywaniu śródnabłonkowej neoplazji szyjki macicy

The assesment of real optoelectronic method in the detection of cervical intraepithelial neoplasia

Pruski Dominik^{1,2}, Kędzia Witold^{1,2}, Przybylski Marcin^{1,2}, Józefiak Agata², Kędzia Helena³, Spaczyński Marek¹

¹ Klinika Onkologii Ginekologicznej, Katedra Ginekologii, Położnictwa i Onkologii Ginekologicznej UM im. K. Marcinkowskiego w Poznaniu

² Pracownia Patofizjologii Szyjki Macicy - Ginekologiczno-Położniczy Szpital Kliniczny UM w Poznaniu

³ Pracownia Patomorfologiczna - Ginekologiczno-Położniczy Szpital Kliniczny UM w Poznaniu

Streszczenie

Wstęp: Dziedzina, która bardzo dynamicznie wkracza w diagnostykę patologii szyjki macicy jest biofizyka. Jedną z najbardziej obiecujących koncepcji biofizycznej detekcji śródnabłonkowej neoplazji jest metoda optoelektroniczna (Truscreen).

Cel: Celem pracy była ocena przydatności metody optoelektronicznej w wykrywaniu śródnabłonkowej neoplazji szyjki macicy.

Materiał i metoda: Od sierpnia 2006 do września 2007 roku przebadano 147 pacjentek w Pracowni Patofizjologii Szyjki Macicy w Ginekologiczno-Położniczym Szpitalu Klinicznym w Poznaniu, które zgłosiły się z powodu nieprawidłowego wyniku badania cytologicznego. Przeprowadzone badania były prospektywne i zaślepienie.

U pacjentek wykonano następujące badania diagnostyczne: badanie metodą optoelektroniczną, test na obecność onkogennych typów wirusa brodawczaka ludzkiego, badanie kolposkopowe i badanie histopatologiczne materiału biopsyjnego.

Wyniki: Swoistość metody optoelektronicznej dla rozpoznań prawidłowych wyniosła 84%. Czulość dla zmian śródnabłonkowych niskiego stopnia w obrębie nabłonka płaskiego (CIN1, CIN2) została oszacowana na 53%, a dla zmian wysokiego stopnia (CIN 3, carcinoma planoepitheliale) na 80%.

Wnioski: Diagnostyka optoelektroniczna jest przydatna w wykrywaniu zmian neoplastycznych szyjki macicy. Metoda optoelektroniczna ma szansę stać się znaczącym narzędziem diagnostycznym etapu podstawowego i/lub pogłębionego badań przesiewowych programu profilaktyki raka szyjki macicy. Przewaga optoelektroniki nad cyto-diagnostyką i kolposkopią wynika z natychmiastowego wyniku badania oraz jego automatyzacji i standaryzacji badania.

Słowa kluczowe: **metoda optoelektroniczna / profilaktyka raka szyjki macicy /
śródnabłonkowa neoplazja szyjki macicy /**

Adres do korespondencji:

Dominik Pruski

Klinika Onkologii Ginekologicznej, Katedra Ginekologii, Położnictwa i Onkologii Ginekologicznej UM w Poznaniu

60-535 Poznań, ul. Polna 33

e-mail: pruski@oxytop.pl

tel. 061 84-19-330

Otrzymano: 03.03.2008

Zaakceptowano do druku: 25.04.2008

Abstract

Introduction: Biophysics is becoming an important factor in prevention of cervical cancer. One of the most promising concepts of biophysical program for the prevention of cervical cancer is the optoelectronic method – Truscreen.

Objective: The objective of the work was to determine the usefulness of the real optoelectronic device in the detection of cervical intraepithelial neoplasia

Material and method: From August 2006 till September 2007, 147 patients were examined in the Laboratory of Pathophysiology of Uterine Cervix in Gynecology and Obstetrics Clinical Hospital of Karol Marcinkowski University of Medical Sciences.

The study reports prospective, blind trial. The following diagnostic examinations were carried out: examination with the use of optoelectronic method, DNA HPV HIGH RISK test, colposcopy examination and histopatologic biopsy.

Results: The specificity of the optoelectronic method for positive diagnoses amounted to 84%. The sensitivity for intraepithelial changes (CIN 1, CIN 2) was estimated at 53%, and for severe grades (CIN 3, Carcinoma planoepitheliale) at 80%.

Conclusions: Optoelectronic diagnostics is useful in the detection of cervical neoplastic changes. The optoelectronic method may prove to be a significant diagnostic device at the basic and advanced level of cervical screening.

The advantage of the optoelectronic method over prevention based on cytodiagnosics and colposcopy, includes the immediate result of the examination and its automation as well as standardization.

Key words: **optoelectronic method / screening – cervical cancer /
/ cervical intraepithelial neoplasia /**

Wstęp

Rak szyjki macicy stanowi istotny problem zdrowotny w populacji ogólnoswiatowej [1]. W wielu krajach rozwijających jest najczęściej występującym nowotworem złośliwym wśród kobiet [2]. W roku 2005 rozpoznanie raka szyjki macicy postawiono u 3263 kobiet, co stanowi ponad 5% wszystkich rozpoznań onkologicznych dla populacji żeńskiej w Polsce [3]. Standaryzowany współczynnik zachorowalności na raka szyjki macicy wynosi 11,5, a umieralności 5,7 [3].

Etiologia tego nowotworu jest nierozdzielnie związana z zakażeniem wirusem brodawczaka ludzkiego, w szczególności typami o wysokim charakterze onkogennym np. HPV 16, 18 [4]. Typ 16 jest związany z patogenezą raka płaskonabłonkowego, a typ 18 z powstaniem raka gruczołowego.

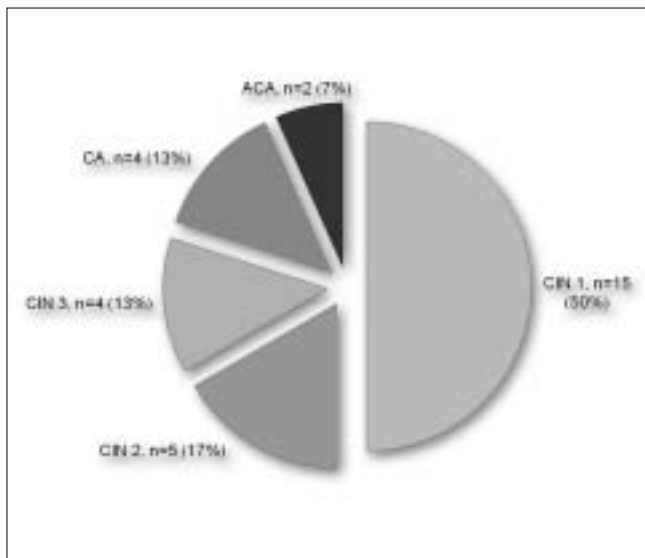
Stanem przedrakowym dla szyjki macicy jest śródnabłonkowa neoplazja - CIN (*cervical intraepithelial neoplasia*). Wyodróżniamy trzy stopnie śródnabłonkowej neoplazji: mały, średni i duży (odpowiednio CIN 1, CIN 2, CIN 3). Neoplazja szyjki macicy dużego stopnia CIN 3 obejmuje również raka przedinwazyjnego szyjki macicy CIS (*carcinoma in situ*).

Proces tworzenia śródnabłonkowej neoplazji szyjki macicy może trwać wiele lat. Kolejnie 3 do 10 lat upływa, aby w wyniku progresji na podłożu neoplazji powstał rak szyjki macicy. Śródnabłonkowa neoplazja małego stopnia bardzo często jest konsekwencją incydentalnego, przejściowego zakażenia wirusem brodawczaka ludzkiego. Stąd też około 80% zmian typu CIN 1 ulega samoistnej regresji w czasie kilku miesięcy. Przetrwale zakażenie HPV wywołane typem onkogennym wirusa rokuje źle i może prowadzić do rozwoju śródnabłonkowej neoplazji średniego lub dużego stopnia, a w dalszej konsekwencji do raka szyjki macicy.

W roku 1942 zaproponowano pierwszą klasyfikację oceny wymazów cytologicznych – według Papanicolaou [5]. Wdrożenie populacyjnych badań przesiewowych opartych o pobieranie wymazów cytologicznych doprowadziło do 50% obniżenia zachorowalności oraz 70% spadku umieralności na raka szyjki macicy [1]. W 1988 roku wprowadzono nowy system oceny rozmazów cytologicznych – *The Bethesda System* (TBS), który dzięki swojemu opisowemu charakterowi umożliwił między innymi, zmniejszenie liczby wyników fałszywie negatywnych i pozytywnych. Jednak, pomimo wprowadzenia klasyfikacji TBS wraz z ostatnimi modyfikacjami, czułość i swoistość oceny wymazu cytologicznego użytego do wykrywania śródnabłonkowej neoplazji szyjki macicy nie przekracza odpowiednio 75% i 80%. Zastosowanie metod molekularnych do identyfikacji onkogennych typów HPV ułatwiło kwalifikację kobiet do grupy wysokiego ryzyka rozwoju śródnabłonkowej neoplazji szyjki macicy. Jedyną metodą rozpoznawczą niezmiennie pozostaje ocena histopatologiczna materiału pobranego z miejsc podejrzanych pod kontrolą kolposkopii.

Światowy kryzys ekonomiczny powoduje szukanie oszczędności i zwiększenie efektywności również w medycynie. W zakresie badań nad precyzyjniejszą identyfikacją CIN poszukuje się metod tanich, powtarzalnych i nieinwazyjnych, które w trakcie pojedynczej wizyty kontrolnej pozwolą lekarzowi na jednoczesowe wykrycie patologii oraz rozszerzenie procesu diagnostycznego. Dziedzina, która bardzo dynamicznie wkracza w profilaktykę i diagnostykę śródnabłonkowej neoplazji szyjki macicy jest biofizyka. Metody biofizyczne nie są obciążone tak wysokim jak cytodiagnostyka odsetkiem wyników fałszywie dodatnich i ujemnych.

Jedną z najbardziej obiecujących koncepcji wykorzystania optoelektroniki w programie profilaktyki raka szyjki macicy jest technika Truscreen.



Rycina 1. Nieprawidłowe wyniki histopatologiczne: n=30/147 pacjentek.

Technika Truscreen opiera się na wykorzystaniu optoelektronicznych biosensorów i analizy komputerowej [6,7]. Pozwala dokonać natychmiastowej oceny struktury nabłonka do granicy błony podstawnej, tym samym wykrywając zmiany *in situ*. Urządzenie identyfikuje 16 różnych typów patologii nabłonka wielowarstwowego płaskiego i gruczolowego [8]. Ocena struktury błony śluzowej za pomocą metody optoelektronicznej jest możliwa dzięki zastosowaniu optycznych sensorów rejestrujących różne długości fali światła widzialnego i podczerwonego oraz elektrycznych biosensorów używanych do stymulacji nabłonka z częstotliwością 14 impulsów/sekundę. Aparatura optoelektroniczna mierzy powracającą, odbitą, rozproszoną wiązkę światła oraz odpowiedź elektryczną, czyli powracający impuls elektryczny zmodyfikowany przez tkankę prawidłową lub zmienioną patologicznie.

Informacja w postaci odbitej wiązki rozproszonego światła i powracającego impulsu elektrycznego jest filtrowana, szeregowana według porównywania ze wzorcem i analizowana komputerowo. Ostatecznym elementem analizy jest porównanie uzyskanego modelu charakterystycznego dla danej pacjentki ze wzorcem. Wzorec jest zbiorem kluczowych parametrów uzyskanych od 3000 kobiet różnego pochodzenia, rasy, wieku, rodności itd. [9].

Dla każdej z tych wzorcowych kobiet opracowano swoisty „podpis optoelektroniczny” potwierdzony analizą kolposkopową, cytologiczną i histologiczną. Ocena optoelektroniczna nabłonka szyjki macicy jest obiektywna poprzez swoją automatyzację i pozwala uniknąć błędów ludzkiego charakterystycznego dla cytodiagnostyki.

Potwierdzenie przydatności metody optoelektronicznej do wykrywania śródnabłonkowej neoplazji szyjki macicy może w znaczący sposób wpłynąć na zmianę złej sytuacji w zakresie wczesnego wykrywania śródnabłonkowej neoplazji szyjki macicy w Polsce.

Cel pracy

Celem pracy było porównanie czułości i swoistości metody optoelektronicznej użytej do wykrywania śródnabłonkowej neoplazji szyjki macicy w porównaniu do testu molekularnego na obecność DNA HPV HR oraz kolposkopii.

Materiał i metoda

Od sierpnia 2006 do września 2007 roku przebadano 147 pacjentek w Pracowni Patofizjologii Szyjki Macicy w Ginekologiczno-Położniczym Szpitalu Klinicznym Uniwersytetu Medycznego w Poznaniu (PPSM GPSK), które zgłosiły się z powodu nieprawidłowego wyniku badania cytologicznego. Przeprowadzone badania były prospektywne i zaślepiene. Wynik badania metodą optoelektroniczną pozostawał w formie zakodowanej do momentu otrzymania ostatecznego rozpoznania histopatologicznego. Na wykonanie badań, w ramach grantu Komisji Badań Naukowych, otrzymano zgodę Komisji Bioetycznej przy Uniwersytecie Medycznym w Poznaniu nr 178/04. Każda kobieta wyraziła pisemną zgodę na udział w badaniu. U pacjentek kierowanych do PPSM GPSK z powodu nieprawidłowego wyniku oceny wymazu cytologicznego wykonano następujące badania diagnostyczne:

- badanie metodą optoelektroniczną,
- badanie wirusologiczne,
- badanie kolposkopowe,
- badanie histopatologiczne materiału biopsyjnego.

Metoda optoelektroniczna

W badaniu wykorzystano urządzenie Truscreen firmy Polar-technics. Dla celów naukowych wynik badania pozostawał w formie zakodowanej do momentu otrzymania ostatecznego rozpoznania histopatologicznego. Technika wykonania badania jest prosta i szybka, polega na precyzyjnym umieszczeniu końcówki aplikatora na szyjce macicy, w celu skanowania całej grubości nabłonka. Badanie jest bezbolesne i trwa od 1 do 2 minut. Końcówka aparatu używana do skanowania jest zabezpieczona osłoną jednorazowego użytku – SUS (*Single Use Sensor*).

Urządzenie automatycznie reaguje po zetknięciu z powierzchnią szyjki. Informuje również automatycznie o konieczności przesunięcia końcówki aparatu wokół szyjki na zasadzie sygnałów „stop i ruszaj”.

Badania wirusologiczne

Materiał na obecność onkogennych typów wirusa brodawczaka ludzkiego (DNA HPV HR) pobierano szczoteczką typu Cervex Brush z tarczy, kanału szyjki macicy oraz ze sklepień pochwy. Otrzymany materiał był następnie podawany obróbce molekularnej z zastosowaniem metody PCR (Amplacor-Roche).

Badania kolposkopowe

Wykorzystano kolposkop stereoskopowy (Olympus OCS-500). Każdorazowo do badań wykorzystano próbę z 3-5% kwasem octowym i test Schillera. Do oceny obrazów kolposkopowych posłużyła ośmiopunktowa skala Reida, opisująca brzeg i zbielenie zmiany po kwasie octowym, jodonegatywność oraz charakter naczyń.

Za wynik nieprawidłowy uznaliśmy obrazy ocenione w skali Reida na 3 i więcej punktów.

Biopsja miejsc podejrzanych

U wszystkich badanych kobiet pobierano celowane wycinki z miejsc podejrzanych oraz wyłęczkowano kanał szyjki macicy. Wybór miejsca biopsji następował na podstawie badania kolposkopowego i/lub badania optoelektronicznego, jeżeli lokalizacja zmian dokonywana za pomocą obu technik diagnostycznych nie była jednakowa. W takiej sytuacji materiał do badania histopatologicznego pobierano oddzielnie z miejsc wskazanych przez każdą z użytych metod. W sytuacji kolposkopii niesatysfakcjonującej pobierano cztery wyniki z tarczy szyjki macicy i wyłęczkowano kanał szyjki macicy.

W sytuacji niepodejranej kolposkopii i ujemnego wyniku diagnostyki optoelektronicznej wykonywano powtórne badanie wymazu cytologicznego i wyłęczkowanie kanału szyjki macicy. Jeżeli powtórna ocena cytologiczna nie wykazywała nieprawidłowości onkologicznych oraz nie stwierdzono obecności CIN w wyskrobinach kanału szyjki macicy, odstępowano od dalszej diagnostyki. Przy nieprawidłowym wyniku powtórnego wymazu cytologicznego, pobierano wycinki z miejsc podejrzanych w obrębie strefy przekształceń oraz wyłęczkowano kanał szyjki macicy.

Powtórnie pobrane wymazy cytologiczne były oceniane dwustopniowo przez starszego cytotechnika i lekarza patomorfologa z II stopniem specjalizacji w Pracowni Patofizjologii Szyjki Macicy w Ginekologiczno-Położniczym Szpitalu Klinicznym UM w Poznaniu.

Wszystkie preparaty histopatologiczne poddawano podwójnej, niezależnej, zaślepionej ocenie histopatologicznej w Pracowni Patomorfologicznej GPSK UM w Poznaniu.

Wyniki

Odsetek wyników nieprawidłowych w grupie badanej wyniósł 21% (30/147). (Rycina 1). Przebadaną populację podzielono w zależności od rozpoznania histopatologicznego na następujące grupy:

- 15 pacjentek z rozpoznaniem CIN 1,
- 5 pacjentek z rozpoznaniem CIN 2,
- 4 pacjentki z rozpoznaniem CIN 3,
- 4 pacjentki z rozpoznaniem carcinoma *planoepitheliale* – CA,
- 2 pacjentki z rozpoznaniem *adenocarcinoma* – ACA,
- 117 pacjentek z rozpoznaniem pozbawionym cech procesu neoplazji.

Czułość metody optoelektronicznej w przypadku rozpoznania histopatologicznego śródnabłonkowej neoplazji szyjki macicy niskiego stopnia (CIN1) wynosiła 53,33%. Metoda umożliwiła nam wykrycie 8 przypadków patologii w grupie 15 kobiet z potwierdzonym rozpoznaniem ostatecznym. (Tabela II). W przypadku zmian typu CIN 2 metoda charakteryzowała się wyższą czułością, która została oszacowana na 80%. W populacji 5 kobiet z potwierdzoną patologią otrzymaliśmy jeden wynik fałszywie negatywny. (Tabela II).

Dla zmian typu CIN 3 i raka płaskonabłonkowego czułość metody optoelektronicznej została oceniona na 100%. Metoda nie wykryła ani jednej zmiany typu *adenocarcinoma*. (Tabela II).

Tabela I. Czułość i swoistość diagnostyki kolposkopowej, testu molekularnego na obecność DNA HPV HR oraz metody optoelektronicznej w wykrywaniu neoplazji w obrębie błony śluzowej szyjki macicy.

Metoda	Czułość – zmiany niskiego stopnia (CIN1, CIN 2)	Czułość – zmiany wysokiego stopnia (CIN 3, <i>Carcinoma Planoepitheliale</i> , <i>Adenocarcinoma</i>)	Swoistość
DNA HPV HR	70%	80%	73%
Kolposkopia	85%	90%	66%
Metoda optoelektroniczna	60%	80%	84%

Tabela II. Czułość metody optoelektronicznej dla rozpoznania histopatologicznych: CIN1, CIN2, CIN3 i raka płaskonabłonkowego oraz gruczolowego.

Wynik	CIN 1	CIN 2	CIN 3	<i>Carcinoma Planoepitheliale</i>	<i>Adenocarcinoma</i>
Prawidłowy	7	1	0	0	2
Nieprawidłowy	8	4	4	4	0
Czułość	53,33%	80,00%	100%	100%	0%

Swoistość dla rozpoznania prawidłowych wyniosła 84%. Czułość dla zmian śródnabłonkowych niskiego stopnia w obrębie nabłonka płaskiego (CIN1, CIN2) została oszacowana na 53%, a dla zmian wysokiego stopnia (CIN 3, *carcinoma planoepitheliale*) 80%.

Tabela I przedstawia czułość i swoistość diagnostyki kolposkopowej, testu molekularnego na obecność HPV DNA HR oraz metody optoelektronicznej w wykrywaniu neoplazji w obrębie błony śluzowej szyjki macicy.

Test na obecność onkogennych typów wirusa brodawczaka ludzkiego – DNA HPV HR umożliwił wykrycie wszystkich, dwóch przypadków raka gruczolowego (*adenocarcinoma*) w obrębie błony śluzowej szyjki macicy.

Dyskusja

Celem wdrażania nowych metod diagnostyki stanów przedrakowych szyjki macicy jest precyzyjniejsza identyfikacja pacjentek z neoplazją, uniknięcie błędów ludzkiego diagnostyki poprzez proces automatyzacji, zwiększenie czułości i swoistości testów przesiewowych. Dostępna dzięki zastosowaniu metody optoelektronicznej możliwość otrzymywania wyniku w czasie rzeczywistym umożliwia redukcję liczby wizyt, przyspieszenie postawienia rozpoznania ostatecznego i rozpoczęcia leczenia.

Docelowo wdrożenie metody optoelektronicznej powinno spowodować obniżenie kosztów programów profilaktyki raka szyjki macicy.

Otrzymane przez nasz zespół wyniki potwierdzają przewagę metody optoelektronicznej – Truscreen nad tradycyjną cytodiagnostyką. W badaniach wielośrodkowych przeprowadzonych w Australii i Wielkiej Brytanii czułość metody dla wykrycia zmian niskiego stopnia w obrębie nabłonka wielowarstwowego płaskiego została oszacowana na 67%, a dla zmian wysokiego stopnia na 70%. Czułość tradycyjnej cytodiagnostyki wynosiła 43% i 69% [10].

W 1997 roku Mould i wsp. opracowali ankietę, oceniającą komfort kobiet w trakcie pobierania tradycyjnego wymazu cytologicznego oraz w trakcie badania metodą optoelektroniczną, którą wypełniły 152 pacjentki. Większość populacji badanej uznała metodę optoelektroniczną za bardziej przyjazną kobiecie, komfortową i niebolesną [11]. Prawie 98% badanych pacjentek za główną zaletę metody uznały możliwości uzyskania wyniku badania w czasie rzeczywistym [11]. Żadna z kobiet biorących udział w naszym badaniu nie zgłosiła dolegliwości bólowych w trakcie badania urządzeniem Truscreen.

Kolejną pozytywną cechą badania jest możliwość całkowitego uniknięcia błędów ludzkich wynikających częściowo z braku doświadczenia lekarza i kolposkopisty. Badanie biofizyczne jest obiektywne, tanie, natychmiastowe i co najważniejsze nie wymaga doświadczenia klinicznego od osoby wykonującej. Maksymalne uproszczenie technik badawczych przy jednoczesnym podwyższeniu czułości i swoistości badań pozwoli na upowszechnienie metody optoelektronicznej w programie profilaktyki onkologicznej.

Na podstawie przeprowadzonych badań oraz rekomendacji producenta należy stwierdzić, że badanie metodą optoelektroniczną jest nieprzydatne w przypadku niemożności uwidocznienia całej powierzchni tarczy szyjki macicy, w okresie 3 miesięcy po zabiegach na szyjce (biopsja, konizacja itp.), w ciąży oraz w okresie połogu, po radio- i fototerapii oraz w przypadku zmian krwawiących i przy obecności torbieli Nabotha. Diagnostyka optoelektroniczna nie rozwiązuje niestety problemu patologii w obrębie nabłonka gruczołowego kanału szyjki macicy. W sytuacji, gdy neoplazja zlokalizowana jest w *endocervix*, optoelektronika podlega tym samym ograniczeniom co cytodiagnostyka i kolposkopia. W wykonanych badaniach połączenie optoelektroniki i testu molekularnego pozwoliło osiągnąć 86% czułość dla zmian śródnabłonkowych niskiego stopnia w obrębie nabłonka płaskiego i 100% czułość dla zmian wysokiego stopnia. Zastosowanie testu połączonego umożliwiło wykrycie wszystkich, dwóch przypadków raka gruczołowego (*adenocarcinoma*) w obrębie błony śluzowej szyjki macicy.

Stąd wniosek, że test optoelektroniczny powinien być wykonywany łącznie z testem molekularnym na obecność DNA HPV HR. Połączenie diagnostyki optoelektronicznej z molekularnym testem na obecność DNA HPV HR powinno w istotny sposób podwyższyć czułość i swoistość wykrywania śródnabłonkowej neoplazji szyjki macicy.

Wnioski

1. Diagnostyka optoelektroniczna jest przydatna w wykrywaniu zmian neoplastycznych szyjki macicy i charakteryzuje się 80% czułością i 84% swoistością w wykrywaniu śródnabłonkowej neoplazji wysokiego stopnia w obrębie nabłonka wielowarstwowego płaskiego.
2. Czułość testu połączonego – techniki optoelektronicznej i molekularnej PCR dla zmian śródnabłonkowych niskiego stopnia w obrębie nabłonka płaskiego została oszacowana na 86%, a dla zmian wysokiego stopnia na 100%.

Piśmiennictwo

1. Parkin D, Pisani P, Frelay J. Estimates of the worldwide frequency of eighteen major cancers in 1985. *Int J Cancer*. 1993, 54, 594-606.
2. Centrum Onkologii – Instytut im. Marii Skłodowskiej Curie. Zakład Epidemiologii i Prewencji Nowotworów. *Krajowy Rejestr Nowotworów 2008-02-18* <http://epid.coi.waw.pl/krrn/>
3. Kędzia W, Schmidt M, Poręba, [i wsp.]. Identyfikacja wirusów brodawczaka ludzkiego w 414 przypadkach raka inwazyjnego szyjki macicy u kobiet z regionu wielkopolskiego w powiązaniu z badaniami immunohistochemicznymi. *Ginekol Pol.* 2005, 76, 548-554.
4. Papanicolaou GN: A new procedure for staining vaginal smears. *Science*. 1942, 95, 438-439.
5. McNeeley S. New cervical cancer screening techniques. *Am J Obstet Gynecol*. 2003, 189, 40-41.
6. Coppleson M, Reid B, Skladnev V, [et al.]. An electronic approach to the detection of pre-cancer and cancer of the uterine cervix: a preliminary evaluation of Polarprobe. *Int J Gynecol Cancer*. 1994, 4, 79-83.
7. Quek S, Mould T, Canfell K, [et al.]. The Polarprobe-emerging technology for cervical cancer screening. *Ann Acad Med Singapore*. 1998, 27, 717-721.
8. Coppleson M, Canfell K, Skladnev V. The Polarprobe - An instantaneous optoelectronic approach to cervical screening. *CME J Gynecol Oncol*. 2000, 5, 31-38.
9. Singer A, Coppleson M, Canfell K, [et al.]. A real time optoelectronic device as an adjunct to the Pap smear for cervical screening: a multicenter evaluation. *Int J Gynecol Cancer*. 2003, 13, 804-811.
10. Mould T, Quek S, Lovegrove J, [et al.]. The acceptability of cytological screening for cervical cancer compared to a new electronic screening device - the Polarprobe. Proceedings of the EUROGIN Third International Congress, Paris: 1997 March 24-27. Paris: *European Research Organization on Genital Infection and Neoplasia*, 1997.