

Ekspresja markera limfangiogenezy neuropiliny-1 w różnych typach raka jajnika

Expression of lymphangiogenesis marker neuropilin-1 in different types of ovarian cancer

Bednarek Wiesława¹, Mazurek-Kociubowska Magdalena¹, Sobstyl Małgorzata^{1,2}, Wertel Iwona¹, Czekierdowski Artur¹

¹ I Katedra i Klinika Ginekologii Onkologicznej i Ginekologii Uniwersytetu Medycznego w Lublinie

² Katedra i Klinika Ginekologii i Endokrynologii Ginekologicznej Uniwersytetu Medycznego w Lublinie

Streszczenie

Wstęp: *Neuropilina, jako jeden z markerów limfangiogenezy, może stanowić istotny wskaźnik progresji choroby nowotworowej.*

Cel pracy: *Celem pracy była ocena ekspresji neuropiliny-1 (NRP-1) w trzech typach raka jajnika i zbadanie możliwych korelacji ze stopniem zróżnicowania histologicznego, zaawansowania klinicznego i statusu menopauzalnego.*

Materiał i metody: *Badaniami objęto 53 kobiety w wieku od 23 do 81 lat (średnia 56,6±14,4 lat), w grupie tej 38 (71,7%) badanych kobiet było po menopauzie. W badaniu histologicznym stwierdzono obecność 27 raków surowicznych (50%), 15 raków śluzowych (28,3%) oraz 11 przypadków raka endometrioidalnego (20,7%). Ekspresję NRP-1 oceniano metodami immunohistochemii badając nasilenie odczynów barwnych po zastosowaniu specyficznych przeciwciał.*

Wyniki: *W 41,5% (n=22) przypadków stwierdzono brak ekspresji NRP-1, w 13 przypadkach (24,5%) odczyny były słabo nasilone (+), a w 18 guzach (33,9%) obserwowano silnie dodatnią (++) reakcję ze specyficznym przeciwciałem. Nie stwierdzono istotnych różnic pomiędzy stopniem nasilenia ekspresji NRP-1 a typem histologicznym nowotworu (p=0,96). Brak ekspresji NRP-1 najczęściej stwierdzano w guzach chorych w II stopniu zaawansowania klinicznego raka jajnika wg FIGO (71,4%), w guzach chorych w I i w III stopniu zaawansowania raka wg FIGO brak ekspresji markera stwierdzano znacznie rzadziej (odpowiednio w 38,8% i w 35,7%). Nie stwierdzono istotnego związku pomiędzy statusem menopauzalnym i nasileniem ekspresji NRP-1 (p=0,41).*

Wnioski: *Na podstawie uzyskanych wyników sądzimy, że badanie limfangiogenezy przy pomocy oceny ekspresji NRP-1 najprawdopodobniej nie ma istotnego związku z ocenianymi cechami kliniczno-histologicznymi raka jajnika.*

Słowa kluczowe: **rak jajnika / markery / limfangiogeneza / neuropilina-1 /**

Adres do korespondencji:

Wiesława Bednarek
I Katedra i Klinika Ginekologii Onkologicznej i Ginekologii UM w Lublinie
20-081 Lublin, ul. Staszica 16
tel. 81 532-78-47, fax: 81 532-78-47
e-mail: wbed@wp.pl

Otrzymano: **04.01.2010**
Zaakceptowano do druku: **28.02.2010**

Abstract

Background: *Neuropilin (NRP) may be used as a marker of lymphangiogenesis in malignant tumors. Significant correlations of the expression of NRP with tumor progression and overall survival prognosis were found in several cancer types. However, its potential role in epithelial ovarian cancer (EOC) has not been clarified. AIMS: The aim of the work was to study a possible correlation of neuropilin-1 (NRP-1) expression with selected clinical and histological features of EOC.*

Material and Methods: *The study included 53 women (aged 23 to 81, mean 56.6±14.4yrs), 38 of which were postmenopausal (71.7%). Immunohistochemical staining with a specific anti-NRP-1 antibody was performed in representative tumor tissue samples of patients with EOC. Both, percentage of stained lymphatic cells and intensity of staining were assessed under 200x magnification. The results were correlated with the menopausal status, FIGO stage, histological type and histological grade of EOC.*

Results: *Histological examination revealed that there were 27 cases of serous cancers (50%), 15 cases of mucinous cancer (28.3%) and 11 endometrioid cancers (20.7%). In 41.5% (n=22) cases of EOC no NRP-1 staining was found, a weak (+) or strong (++) staining were found in 13 (24.5%) and 18 tumors, respectively. There were no significant differences between neuropilin-1 expression and both menopausal status of women and histological type of EOC. Except for stage II, clinical EOC patients' FIGO stage was not correlated with the lack of expression (38.8% for stage I, 71.4% for stage II and 35.7% for stage III).*

Conclusion: *We believe that neuropilin-1 expression is probably not related to clinical and histological features of epithelial ovarian cancer.*

Key words: **ovarian carcinoma / lymphangiogenesis / immunohistochemistry / neuropilin-1 /**

Wstęp

Niekontrolowany wzrost nowotworów złośliwych i powstawanie przerzutów odległych są uzależnione od powstawania nowych naczyń krwionośnych wewnątrz oraz w otoczeniu guza [1, 2, 3]. Procesowi neoangiogenezy towarzyszy intensywny rozwój naczyń chłonnych nazywany limfangiogenezą [4]. Pod wpływem złożonych interakcji czynników angiogennych komórki śródbłonka dzielą się, a następnie migrują w miejsce powstałe po uprzedniej degradacji macierzy zewnątrzkomórkowej. Uwolnione czynniki stymulujące wzrost nowych naczyń umożliwiają powstawanie sieci mikrokapilar [5, 6].

Szereg badań nad molekularną kontrolą obu procesów wykazało ich duże podobieństwo. Zależności pomiędzy układem chłonnym i krwionośnym, ich skoordynowany rozwój oraz szereg analogii w budowie naczyń krwionośnych i limfatycznych przemawiają za tym, że pewne związki mogą regulować zarówno angiogenezę, jak i limfangiogenezę [4, 7]. Mechanizmy wpływające na powstawanie nowych naczyń chłonnych są jak dotąd słabo poznane. Wiadomo jednak, że najważniejszymi czynnikami regulującymi limfangiogenezę są glikoproteiny VEGF-C i VEGF-D należące do rodziny śródbłonkowego czynnika wzrostu naczyń (VEGF) [7].

Wiadomo już, że VEGF-C i VEGF-D nie są jedynymi czynnikami regulującymi rozwój układu chłonnego w guzach nowotworowych. Wyniki szeregu badań wskazują na istotną rolę także innych czynników w tym między innymi jądrowego czynnika transkrypcyjnego Prox-1, podoplaniny i neuropiliny (NRP). Podoplanina jest przezłonową glikoproteina typu mucynowego, która występuje w śródbłonku naczyń limfatycznych, a jej funkcja nie jest dokładnie poznana [9, 10]. U myszy z doświadczalnie wywołanym defektem genu kodującego podoplaninę stwierdzono letalne zaburzenia układu limfatycznego [8]. Inny istotny marker pomocny w różnicowaniu komórek śródbłonka limfatycznego od komórek innych śródbłonek to jądrowy czynnik transkrypcyjny Prox-1, który jest niezbędny do wzrostu naczyń chłonnych [11, 12, 13, 14].

Oprócz występowania w naczyniach chłonnych, czynnik ten jest obecny w hepatocytach, komórkach mięśnia sercowego, komórkach trzustki, oraz neurocytach [15]. Prox-1 odgrywa ważną rolę w powstawaniu nowych naczyń chłonnych w trakcie organogenezy u płodu [16]. Czynnikiem ten pojawia się w życiu płodowym w komórkach śródbłonka żylnego, które pod wpływem VEGF-C migrują i tworzą pierwsze pęcherzyki limfatyczne [17].

Innym z markerów limfangiogenezy jest swoisty receptor dla naczyń chłonnych, LYVE-1, którego ligandem jest hialuronian (HA). Gromadzi on HA w formie rozpuszczalnej lub unieruchomionej na wewnętrznej powierzchni naczyń chłonnych [20].

Neuropilina została początkowo zidentyfikowana w komórkach nerwowych jako receptor dla III klasy semaforin. Późniejsze badania wykazały, że białko to występuje także w dojrzałym śródbłonku limfatycznym [18]. Wyróżniane są obecnie dwie izoformy neuropiliny: NRP-1 i NRP-2, które są homologiczne w 47%. NRP-1 jest przezłonową glikoproteina o masie cząsteczkowej 13-140 kDa. Białko to jest koreceptorem dla VEGFR-3 i może się wiązać z VEGF-C [17]. NRP-1 została wykryta w powstających nowych naczyniach krwionośnych i limfatycznych zarówno w warunkach fizjologicznych jak i w nowotworach złośliwych. Rola neuropiliny-1 w regulacji limfangiogenezy w raku jajnika nie została jednak do tej pory w pełni wyjaśniona [19].

Cel pracy

Z wymienionych wyżej względów celem pracy była ocena ekspresji NRP-1 i poszukiwanie możliwych korelacji z wybranymi cechami klinicznymi i histologicznymi różnych typów histologicznych raka jajnika.

Materiał i metody

Badaniami objęto 53 kobiety z rakiem jajnika, które operowano w I Klinice Ginekologii Onkologicznej i Ginekologii Uniwersytetu Medycznego w Lublinie w latach 2007-2009. W każdym przypadku oceniano typ histologiczny i stopień zróżnicowania guza, stadium zaawansowania klinicznego wg FIGO oraz status menopauzalny pacjentki.

Menopauzę zdefiniowano jako wiek, w którym upłynęło co najmniej 12 miesięcy od ostatniego krwawienia miesięczkowego, albo ukończenie 50 roku życia u kobiet po uprzednim usunięciu macicy. Materiał do badań histologicznych i immunohistochemicznych pobrany został przez doświadczonego patologa z centralnej części zmiany z pominięciem obszarów martwiczych oraz obszarów naciekania sąsiednich narządów. Do badania wykorzystano reprezentatywne dla danego guza skrawki utrwalone w 10% zbuforowanym roztworze formaliny i zatopione w bloczkach parafinowych. Badania immunohistochemiczne wykonano na skrawkach o grubości 5µm. Po odparafinowaniu i uwodnieniu materiału tkankowego w szeregu alkoholowym zastosowano procedurę odsłonięcia determinanty antygenowej wykorzystując bufor cytrynianowy (0,01 M; pH 6,0) i trzy cykle mikrofalowe (każdy po 5min., moc 750W). Aktywność endogennej peroksydazy blokowano 3% roztworem nadtlenku wodoru przez 20 minut w temperaturze pokojowej. Preparaty płukano każdorazowo 3x5min. w buforze TBS, a następnie inkubowano z przeciwciałem pierwotnym skierowanym przeciwko badanemu antygenowi NRP-1. W badaniach zastosowano monoklonalne mysie przeciwciała skierowane przeciwko ludzkiemu białku neuropiline-1 (Santa Cruz Biotechnology, USA) oraz zestaw do wybarwiania ImmunoCruz™ Staining System z przeciwciałem wtórnym z kompleksem streptawidyna/biotyna skoniugowane z peroksydazą (Santa Cruz Biotechnology, USA). Preparaty zostały dodatkowo wybarwione hematoksyliną Mayera. Kontrolę negatywną stanowiły identycznie przygotowane preparaty guzów, ale bez zastosowania przeciwciała pierwotnego. Do oceny preparatów histologicznych wykorzystano mikroskop Olympus CX41 z kamerą cyfrową DP12 zintegrowane z komputerem klasy PC. Obrazy mikroskopowe archiwizowano na twardym dysku komputera, a następnie analizowano przy użyciu programu DP-Soft firmy Olympus (Japonia).

Oceny wyników reakcji immunohistochemicznej dokonano przy użyciu mikroskopu świetlnego. Stopień nasilenia ekspresji neuropiliny-1 w komórkach nowotworowych oceniano według następującej skali:

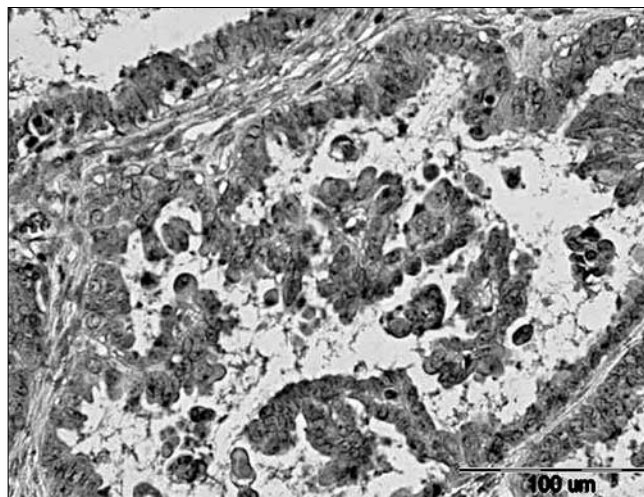
- 1 punkt – ujemny lub dodatni odczyn o słabej intensywności zabarwienia,
- 2 punkty – dodatni odczyn o średniej intensywności zabarwienia,
- 3 punkty - dodatni odczyn o intensywnym zabarwieniu.

W dalszym badaniu preparatów w 3 polach widzenia mikroskopu obliczono odsetek komórek wykazujących reakcję barwną, a wynik uśredniono. W ocenie końcowej oceniano wynik iloczynu stopnia intensywności zabarwienia (1-3) i odsetka komórek nowotworowych dających dodatnią reakcję barwną. Do celów statystycznych przyjęto nowy wskaźnik, tzw. *score*:

- brak odczynu (-) – gdy wynik oceny *score* wynosił od 0 do 40,
- odczyn słabo dodatni (+) – gdy wynik oceny *score* wynosił od 41 do 120,
- odczyn silnie dodatni (++) – gdy wynik oceny *score* wynosił od 121 do 300.

Analiza statystyczna

Wartości analizowanych parametrów mierzalnych przedstawiono przy pomocy średnich, mediany i odchylenia standardowego, a dla parametrów niemierzalnych przy pomocy liczności i odsetka.



Rycina 1. Przykład silnie dodatniej ekspresji neuropiliny-1 w raku surowiczym jajnika. (powiększenie 200x). Odczyny barwne –ciemnobrązowe widoczne głównie w cytoplazmie.

Dla cech mierzalnych normalność rozkładu analizowanych parametrów oceniano przy pomocy testu W Shapiro-Wilka. Do porównania dwóch grup niezależnych zastosowano test U Manna-Whitneya. Dla więcej niż dwóch grup zastosowano test Kruskala-Wallisa. Do zbadania istnienia związku między badanymi cechami użyto testu niezależności χ^2 . Przyjęto poziom istotności $p < 0,05$ wskazujący na obecność istotnych statystycznie różnic bądź zależności pomiędzy badanymi grupami. Bazę danych wykonano w programie MS Excel 2007 (Microsoft, USA), a badania statystyczne przeprowadzono w oparciu o program Statistica v.8.0 PL (StatSoft, Polska).

Wyniki

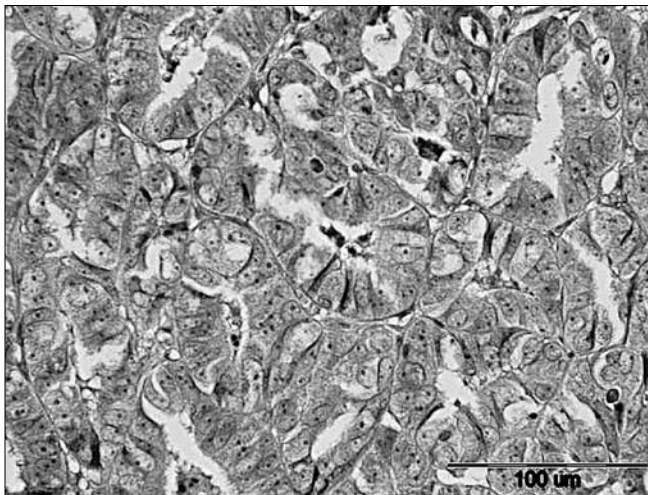
Wiek badanych kobiet zawierał się w przedziale od 23 do 81 lat, średnia wieku (\pm SD) wynosiła $56,6 \pm 14,4$ lat. Wśród badanych 71,7% ($n=38$) stanowiły kobiety po menopauzie, zaś 28,3% ($n=15$) to kobiety przed menopauzą.

Średnia wieku badanych przed menopauzą wynosiła $38,3 \pm 9,0$ lat, zaś po menopauzie $63,9 \pm 8,4$ lat. W prezentowanej grupie kobiet w wyniku badania histopatologicznego u 27 chorych (50,9%) rozpoznano raka typu surowiczego, u 15 kobiet (28,3%) raka śluzowego i u 11 chorych (20,7%) raka endometrioidalnego.

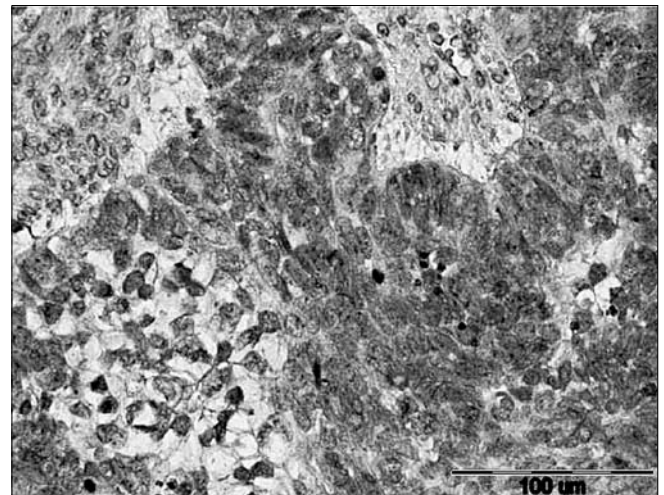
W badanej grupie raków jajnika u 36 (67,9%) kobiet stwierdzono stopień G2 zróżnicowania histologicznego raka, u 15 (28,3%) stopień G3 oraz w 2 przypadkach (3,7%) stopień G1. W klasyfikacji FIGO III stopień zaawansowania klinicznego choroby miało 28 (52,6%) badanych, 7 kobiet (13,2%) miało II stopień zaawansowania, natomiast u 18 chorych (33,9%) rak był w I stopniu zaawansowania klinicznego wg FIGO.

Przykłady typowych wyników barwienia immunohistochemicznego reprezentatywnych próbek raków jajnika przedstawiają ryciny 1-3.

Odczyny barwne stwierdzono głównie w cytoplazmie komórek naczyń limfatycznych. Stopień nasilenia ekspresji (intensywność zabarwienia) białka NRP-1 oceniono na 1 punkt u 45,2% ($n=24$) badanych, u 32,0% ($n=17$) wynosił 2 punkty, a u 22,6% ($n=12$) 3 punkty.



Rycina 2. Przykład słabo dodatniej ekspresji neuropiliny-1 w raku surowiczym jajnika (powiększenie 400x). Reakcje barwne widoczne przede wszystkim w cytoplazmie.



Rycina 3. Przykład braku ekspresji neuropiliny-1 w raku surowiczym jajnika (powiększenie 400x).

Średni odsetek komórek raka jajnika w badanej grupie kobiet, wykazujących ekspresję neuropiliny-1 wynosił 37,3% (SD=±25,9%). Zakres zmienności tego parametru w badanej grupie raków jajnika zawierał się w przedziale 0%-90%. W 22 guzach (41,5%) nie stwierdzono ekspresji NRP-1, natomiast w 13 (24,5%) stwierdzono słabo dodatnią (+) ekspresję. W 18 (33,9%) nowotworach wykryto silnie dodatnią (++) ekspresję markera. W guzach u kobiet przed menopauzą częściej nie stwierdzano odczynu w reakcji barwnej z przeciwciałem anti-NRP-1 (53,3%), w porównaniu do guzów u pacjentek po menopauzie (36,8%), ale różnice te nie były istotne statystycznie ($p=0,41$). Zestawienie wyników badań przedstawia tabela I.

Tabela II przedstawia wyniki barwienia i ocenę ekspresji NRP-1 w zależności od typu histologicznego raka jajnika. Nie stwierdzono istotnego związku pomiędzy nasileniem ekspresji NRP-1 a typem histologicznym nowotworu ($p=0,96$). W nisko-różnicowanych rakach jajnika (G3) nie stwierdzano ekspresji neuropiliny-1 częściej niż w nowotworach bardziej zróżnicowanych (G2 lub G1 – odpowiednio 60% i 34,2%), różnice te nie były jednak istotne statystycznie ($p=0,11$). W preparatach z raków jajnika chorych w II stopniu zaawansowania klinicznego nowotworu wg FIGO częściej nie wykazywały ekspresji NRP-1 (71,4%), w porównaniu do preparatów chorych w I (38,8%) oraz w III (35,7%) stopniu zaawansowania klinicznego choroby. Wyniki tych badań przedstawiono w tabeli III.

W rakach jajnika chorych w I stopniu zaawansowania klinicznego nieco częściej obserwowano silnie dodatnią ekspresję neuropiliny-1 w porównaniu do nowotworów kobiet w III stopniu klinicznego zaawansowania raka (35,7%). W grupie chorych w II stopniu zaawansowania klinicznego nie stwierdzono silnie dodatnich wyników ekspresji NRP-1. Nie stwierdzono istotnych różnic pomiędzy nasileniem odczynu a stopniem zaawansowania klinicznego nowotworu wg FIGO ($p=0,24$). Wyniki badania ekspresji NRP-1 w rakach jajnika z uwzględnieniem nasilenia odczynu barwnego przedstawia tabela IV.

W guzach nowotworowych, w których nie stwierdzono reakcji barwnej poziom ekspresji NRP-1 *score* był bardzo niski (średnia=14).

W przydatkach ze słabo dodatnim odczynem średnia punktowa oceny wynosiła 69,2. Najwyższy poziom ekspresji markera stwierdzono w preparatach guza z silnie dodatnim odczynem barwnym (średnia=154,7). Różnice pomiędzy badanymi grupami okazały się wysoce istotne statystycznie ($p<0,0001$).

Dyskusja

Badanie immunohistochemiczne nowych, specyficznych dla limfangiogenezy markerów umożliwia precyzyjną identyfikację i ilościową ocenę naczyń limfatycznych w różnych rodzajach guzów złośliwych [11].

Rola oceny i potencjalnej przydatności badania sieci mikro-naczyń limfatycznych w raku jajnika jest jak do tej pory słabo poznana. Jednym z markerów procesu powstawania sieci naczyń limfatycznych jest neuropilina-1 (NRP-1), obecna w dojrzałym śródbłonku limfatycznym. W szeregu guzów złośliwych wykazano, że nadekspresja tego białka w tkance nowotworowej jest złym czynnikiem prognostycznym [4].

Wyniki opublikowanych badań wskazują, że pomiędzy guzami złośliwymi mogą istnieć różnice w zależności od stopnia zróżnicowania histologicznego, rodzaju guza oraz jego stopnia zaawansowania klinicznego według FIGO. Może to sugerować potencjalną przydatność oceny ekspresji neuropiliny w charakterystyce limfangiogenezy nowotworów złośliwych jajnika u kobiet. Osada i wsp. wykazali istotne różnice ekspresji neuropiliny w komórkach nabłonka pokrywającego jajnik w guzach niezłośliwych w porównaniu do nowotworów o granicznej złośliwości i w porównaniu do złośliwych guzów jajnika [18].

W badaniach wymienionych autorów stwierdzono również, że ekspresja NRP-1 była znacznie wyższa w rakach jajnika w porównaniu do nabłonka pokrywającego jajnik w guzach niezłośliwych jajnika.

Nie stwierdzono jednak istotnych różnic w ekspresji neuropiliny w zależności od typu histologicznego, stopnia zróżnicowania komórek raka, jak również w zależności od stopnia zaawansowania klinicznego nowotworu wg FIGO [18].

Ekspresja markera limfangiogenezy neuropiliny-1...

Tabela I. Zależność ekspresji NRP-1 w rakach jajnika w zależności od statusu menopauzalnego kobiet.

Status menopauzalny	ujemny	+	++	Razem	Wartość p
	n %	n %	n %	n %	
<i>Przed MNP</i>	8	2	5	15	Chi ² =1,78 p=0,41
	53,3%	13,3%	33,4%	100%	
<i>Po MNP</i>	14	11	13	38	
	36,8%	28,9%	34,3%	100%	
<i>Razem</i>	22	13	18	53	
	41,6%	24,5%	33,9%	100%	

Tabela II. Ekspresja NRP-1 w rakach jajnika w zależności od typu histologicznego nowotworu.

Typ histologiczny nowotworu	ujemny	+	++	Razem	Analiza statystyczna
	n %	n %	n %	n %	
<i>Rak surowiczny</i>	11	6	10	27	Chi ² =0,62 p=0,96
	40,7%	22,2%	37%	100%	
<i>Rak endometrioidalny</i>	4	3	4	11	
	36,3%	27,2%	36,3%	100%	
<i>Rak śluzowy</i>	7	4	4	15	
	46,6%	26,6%	26,6%	100%	
<i>Razem</i>	22	13	18	53	
	41,5%	24,5%	33,9%	100%	

Tabela III. Wyniki badania ekspresji NRP-1 w rakach jajnika z uwzględnieniem stopnia zaawansowania klinicznego nowotworu wg FIGO.

Stopień zaawansowania choroby	ujemny	+	++	Razem	Analiza statystyczna
	n %	n %	n %	n %	
I	7	3	8	18	Chi ² =5,44 p=0,24
	38,8%	16,6%	44,4%	100%	
II	5	2	0	7	
	71,4%	28,5%	0%	100%	
III	10	8	10	28	
	35,7%	28,5%	35,7%	100%	
<i>Razem</i>	22	13	18	53	
	41,5%	24,5%	33,9%	100%	

Tabela IV. Wyniki badania ekspresji NRP-1 w rakach jajnika z uwzględnieniem nasilenia odczynu.

Nasilenie odczynu	ujemny	+	++	Razem	Analiza statystyczna
	n %	N %	n %	N %	
1	21	3	0	24	Chi ² =41,65 p<0,00001*
	87,5%	12,5%	0%	100%	
2	1	7	9	17	
	5,8%	41,3%	52,9%	100%	
3	0	3	9	12	
	0%	25%	75%	100%	
Razem	22	13	18	53	
	41,6%	24,5%	33,9%	100%	

Wyniki te są zgodne z uzyskanymi w badaniach własnych i sugerują, że prawdopodobnie nie ma istotnego związku pomiędzy limfangiogenozą ocenianą jako ekspresja NRP-1 a stopniem zaawansowania raka jajnika w klasyfikacji FIGO [19].

W przedstawionych badaniach własnych nie stwierdzono związku nasilenia ekspresji NRP-1 ze statusem menopauzalnym operowanych kobiet ani, co istotne, ze stopniem zróżnicowania histologicznego i typem histologicznym raka jajnika. Może to sugerować brak istotnej roli NRP-1 we wczesnym procesie limfangiogenezy w raku jajnika.

Nasze obserwacje nie potwierdzają też wyników opublikowanych ostatnio, w których zasugerowano, że zwiększona ekspresja NRP-1 może być potencjalnym markerem wczesnego rozsiewu procesu nowotworowego. Nie oznacza to jednak, że takiego związku nie ma. Inne markery limfangiogenezy, takie jak PROX-1 czy LYVE mogą okazać się korzystniejsze w ocenie sieci nowych naczyń limfatycznych wczesnych stadiów klinicznych raka jajnika [11, 14].

W liniach komórkowych raka prostaty i raka piersi wykryto znaczące ilości NRP-1. Według niektórych badaczy nadekspresja neuropiliny jest skorelowana ze zwiększonym potencjałem indukowania przerzutów odległych, stopniem zróżnicowania komórek nowotworowych oraz stopniem zaawansowania klinicznego guza [21]. W badaniach tych wykazano, że linie komórkowe guza prostaty wykazujące ekspresję NRP-1 są bardziej agresywne i mają znacznie większe unaczynienie. Badania komórek raka prostaty u szczura wykazały, że indukcja neuropiliny powoduje znaczący wzrost rozmiaru komórek guza, wzrost gęstości mikronaczyń, rozszerzenie światła naczyń krwionośnych, zwiększenie proliferacji komórek endotelialnych i w znacznym stopniu zmniejszenie liczby komórek raka ulegających apoptozie [22].

Bachelder i wsp. wykazali obecność NRP-1 w zdolnych do tworzenia przerzutów komórkach raka piersi i brak tej ekspresji w komórkach nieposiadających właściwości indukowania przerzutów.

Wprowadzenie genu NRP-1 do tej ostatniej linii komórkowej znacząco redukowało indukowaną przez hipoksję apoptozę komórek rakowych.

W badaniach tych okazało się również, że neuropilina aktywuje kinazę fosfatydyloinozitolową-3 bez udziału VEGFR1 i VEGFR2, ponieważ linie komórek raka piersi nieposiadające właściwości tworzenia przerzutów nie wykazują ekspresji tych receptorów [23]. W szeregu innych badań nad rolą neuropiliny w guzach złośliwych wykazano, że NRP-1 może znacząco wpływać na wzrost i rozwój raka trzustki [24, 25, 26]. Parikh i wsp. przy pomocy metod immunohistochemicznych wykazali obecność neuropiliny-1 w 12 z 12 badanych gruczolakoraków trzustki. W badaniach tych nie stwierdzono ekspresji markera w innych niż rak guzach trzustki [24].

W ostatnich latach obecność NRP-1 wykazano też w wielu innych guzach złośliwych, w tym między innymi w raku płuca, oraz w złośliwych glejakach [27, 28, 29].

Dotychczasowe wyniki badań wskazują, że białko NRP-1 stanowi istotny punkt kontrolujący wielu szlaków regulujących proliferację, różnicowanie, migrację oraz interakcje komórkowe istotne w procesie limfangiogenezy nowotworowej.

Przedstawione w pracy wyniki badania ekspresji NRP-1 w rakach jajnika z uwzględnieniem nasilenia odczynu barwnego wskazują, że najwyższy poziom ekspresji markera stwierdzono w preparatach guza z silnie dodatnim odczynem barwnym. Wydaje się prawdopodobne, że dalsze badanie potencjalnej roli nowych specyficznych markerów limfangiogenezy takich jak NRP-1 i NRP-2, niezależnie od stopnia zróżnicowania histologicznego może przyczynić się do wyodrębnienia grupy raków jajnika o agresywnym fenotypie.

Grupa ta mogłaby być w przyszłości celem nowych metod terapeutycznych, które będą wykorzystywać specyficzne dla danego markera przeciwciała blokujące jego aktywność w tkance nowotworowej, a poprzez to hamować niekontrolowany rozwój sieci naczyń limfatycznych i przerzuty odległe guza złośliwego.

Wnioski

Na podstawie uzyskanych wyników sądzimy, że badanie limfangiogenezy przy pomocy oceny ekspresji NRP-1 najprawdopodobniej nie ma istotnego związku z ocenianymi cechami kliniczno-histologicznymi raka jajnika.

Piśmiennictwo

- Folkman J. Tumor angiogenesis: therapeutic implications. *N Eng J Med.* 1971, 285, 1182-1186.
- Fanelli M, Locopo N, Gattuso D, [et al.]. Assessment of tumor vascularization: immunohistochemical and non-invasive methods. *Int J Biol Markers.* 1999, 14, 218-231.
- Czekierdowski A, Czekierdowska S. Ocena stężeń czynników angiogennych VEGF, VEGFR-2 i VCAM-1 w surowicy kobiet z nowotworami złośliwymi jajnika przed i po menopauzie. *Przeegl Menop.* 2007, 3, 128-133.
- Roth L. The good, the bad and the ugly. A neuropilin-2 story from normal to tumor-associated lymphangiogenesis. *Cell Adh Migr.* 2008, 2, 217-219.
- Takahashi M, Yoshimoto T, Kubo H. Molecular mechanisms of lymphangiogenesis. *Int J Hematol.* 2004, 80, 29-34.
- Bednarek W, Wertel I, Kotarski J. Limfangiogeneza w guzach nowotworowych. *Ginekol Pol.* 2008, 79, 625-629.
- Tezuka K, Onoda N, Takashima T, [et al.]. Prognostic significance of lymphovascular space invasion diagnosed by lymphatic endothelium immunostaining in breast cancer patients. *Oncol Rep.* 2007, 17, 997-1003.
- Schacht V, Dadras S, Johnson L, [et al.]. Up-regulation of lymphatic marker podoplanin, a mucin-type transmembrane glycoprotein in human squamous cell carcinomas and germ cell tumors. *Am J Pathol.* 2005, 166, 913-921.
- Matsui K, Breitender-Geleff S, Soleiman A, [et al.]. Podoplanin, a novel 43-kDa membrane protein, controls the shape of podocytes. *Nephrol Dial Transplant.* 1999, 14, Suppl 1, 9-11.
- Decruze S, Kirwan J. Ovarian cancer. *Curr Obstet Gynecol.* 2006, 16, 161-167.
- Bednarek W, Mazurek M, Őwiklińska A, [i wsp.]. Ekspresja wybranych markerów i modulatorów angiogenezy u chorych na raka jajnika w okresie przed-, około- i pomenopauzalnym. *Ginekol Pol.* 2009, 80, 93-98.
- Schacht V, Dadras S, Johnson L, [et al.]. Up-regulation of lymphatic marker podoplanin, a mucin-type transmembrane glycoprotein in human squamous cell carcinomas and germ cell tumors. *Am J Pathol.* 2005, 166, 913-921.
- Witting J, Papoutsis M, Christ B, [et al.]. The transcription factor Prox-1 is a marker for lymphatic endothelial cells in normal and diseased human tissues. *FASEB J.* 2002, 16, 1271-1273.
- Mazurek M, Bednarek W, Jach R, [i wsp.]. Ekspresja markera limfangiogenezy Prox-1 w raku jajnika. *Przeegl Menopauz.* 2009, 3, 121-126.
- Del Rio-Tsonis K, Tomarev S, Tsonis P. Regulation of Prox-1 during lens regeneration. *Inves Ophthalmol Vis Sci.* 1999, 40, 2039-2045.
- Witte M, Jones K, Witting J, [et al.]. Structure function relationships in the lymphatic system and implications for cancer biology. *Cancer Metastasis Rev.* 2006, 25, 159-184.
- Yuan L, Moyon D, Pardanaud L, [et al.]. Abnormal lymphatic vessel development in neuropilin mutant mice. *Development.* 2002, 129, 4797-4806.
- Osada R, Horuchi A, Kikuchi N, [et al.]. i wsp.: Expression of semaphorins, vascular endothelial growth factor, and their common receptor neuropilins and allelic loss of semaphoring locus in epithelial ovarian neoplasms: increased ratio of vascular endothelial growth factor to semaphoring is a poor prognostic factor in ovarian carcinomas. *Hum Pathol.* 2006, 37, 1414-1425.
- Baba T, Kariya M, Higuchi T, [et al.]. Neuropilin-1 promotes unlimited growth of ovarian cancer by evading contact inhibition. *Gynecol Oncol.* 2007, 105, 703-711.
- Sundar S, Ganesan T. Role of lymphangiogenesis in epithelial ovarian cancer. *J Clin Oncol.* 2007, 25, 4298-4307.
- Chen Ch, Li M, Chain H, [et al.]. Roles of neuropilins in neuronal development, angiogenesis and cancers. *World J Surg.* 2005, 29, 271-275.
- Miao H, Lee P, Lin H. Neuropilin-1 expression by tumor cells promotes tumor angiogenesis and progression. *FASEB J.* 2000, 14, 2532-2539.
- Bachelder R, Crago A, Chung J, [et al.]. Vascular endothelial growth factor is an autocrine survival factor for neuropilin-expressing breast carcinoma cells. *Cancer Res.* 2001, 61, 5736-5740.
- Parikh A, Liu W, Fan F, [et al.]. Expression and regulation of the novel vascular endothelial growth factor receptor neuropilin-1 by epidermal growth factor in the human pancreatic carcinoma. *Cancer.* 2003, 98, 720-729.
- Gray M, Wey J, Belcheva A, [et al.]. Neuropilin-1 suppresses tumorigenic properties in a human pancreatic adenocarcinoma cell line lacking neuropilin-1 coreceptors. *Cancer Res.* 2005, 65, 3664-3670.
- Li M, Yang H, Chai H, [et al.]. Pancreatic carcinoma cells express neuropilins and vascular endothelial growth factor, but not vascular endothelial growth factor receptors. *Cancer.* 2004, 101, 2341-2350.
- Fakhari M, Pullirsch D, Abraham D, [et al.]. Selective upregulation of vascular endothelial growth factor receptors neuropilin-1 and -2 in human neuroblastoma. *Cancer.* 2002, 94, 258-263.
- Osada H, Tokunaga T, Nishi M, [et al.]. Overexpression of the neuropilin 1 (NRP1) gene correlated with poor prognosis in human glioma. *Anticancer Res.* 2004, 24, 547-552.
- Kawakami T, Tokunaga T, Hatanaka H, [et al.]. Neuropilin 1 and neuropilin 2 co-expression is significantly correlated with increased vascularity and poor prognosis in nonsmall cell lung carcinoma. *Cancer.* 2002, 95, 2196-2201.

Sekcja Ginekologii Operacyjnej PTG



Klinika Ginekologii Operacyjnej i Endoskopowej Instytutu Centrum Zdrowia Matki Polki w Łodzi

Serdecznie zapraszają na
**Kursy Doskonalące – Warsztaty Operacyjne
dla ginekologów w roku 2010**

TERMINY:

- | | |
|-----------------|--|
| 12/01 | Pochwowa Hysterektomia |
| 18-19/01 | Operacje Pochwowe – Zaburzenia Statyki Narządów Płciowych |
| 1-2/02 | Operacje Pochwowe – Zaburzenia Statyki Narządów Płciowych |
| 3/03 | Pochwowa Hysterektomia |
| 22-23/03 | Operacje Laparoskopowe w Ginekologii |
| 13/04 | Laparoskopowa i Pochwowa Hysterektomia |
| 26-27/04 | Operacje Pochwowe – Zaburzenia Statyki Narządów Płciowych |
| 11/05 | Pochwowa Hysterektomia |
| 24-25/05 | Operacje Pochwowe – Zaburzenia Statyki Narządów Płciowych |
| 21-22/06 | Operacje Laparoskopowe w Ginekologii |
| 6-7/09 | Operacje Pochwowe – Zaburzenia Statyki Narządów Płciowych |
| 28/09 | Pochwowa Hysterektomia |
| 11-12/10 | Operacje Laparoskopowe w Ginekologii |
| 26/10 | Laparoskopowa i Pochwowa Hysterektomia |
| 15-16/11 | Operacje Pochwowe – Zaburzenia Statyki Narządów Płciowych |
| 23/11 | Pochwowa Hysterektomia |
| 6-7/12 | Operacje Pochwowe – Zaburzenia Statyki Narządów Płciowych |

Pochwowa Hysterektomia:
12/01, 3/03, 11/05, 28/09, 23/11

Operacje Pochwowe – Zaburzenia Statyki Narządów Płciowych:
18-19/01, 1-2/02, 26-27/04, 24-25/05, 6-7/09, 15-16/11, 6-7/12

Operacje Laparoskopowe w Ginekologii:
22-23/03, 21-22/06, 11-12/10

Laparoskopowa i Pochwowa Hysterektomia:
13/04, 26/10

Szczegóły, cena, warunki na:

www.laparoskopia.org.pl

Przewodniczący Sekcji Ginekologii Operacyjnej PTG
Kierownik Kliniki Ginekologii Operacyjnej i Endoskopowej ICZMP

prof. dr hab. n med. Andrzej Malinowski