

Opryszczkowe zapalenie skóry o nietypowym obrazie klinicznym

Dermatitis herpetiformis with atypical clinical manifestations

Katarzyna Juczyńska, Anna Woźniacka, Agnieszka Żebrowska, Elżbieta Waszczykowska

Klinika Dermatologii i Wenerologii Uniwersytetu Medycznego w Łodzi

STRESZCZENIE

Przedstawiono przypadek 33-letniej pacjentki chorującej na opryszczkowe zapalenie skóry, u której po wyłączeniu z leczenia dapsonu wystąpił masywny wysiew zmian rumieniowo-obrzękowych i pęcherzyków o obrączkowatym i festonowatym (rozetowatym) układzie. Ze względu na obraz kliniczny sugerujący rozpoznanie linijnej IgA dermatozy pęcherzowej zdecydowano o weryfikacji diagnozy. W badaniu metodą immunofluorescencji bezpośredniej stwierdzono ziarniste złożki IgA (+++) ułożone w szczytach brodawek skórnych, co wykluczyło rozpoznanie linijnej IgA dermatozy pęcherzowej, potwierdziło zaś diagnozę opryszczkowego zapalenia skóry.

Forum Derm. 2016; 2: 1, 38–40

Słowa kluczowe: opryszczkowe zapalenie skóry, linijna IgA dermatoma pęcherzowa, LABD

ABSTRACT

A case of 33-year old female with dermatitis herpetiformis, who manifested vast, erythema-edematous skin lesions with peripheral vesicles feston and rosette-shaped like. Skin lesions developed after dapson was discontinued in therapy. A diagnosis of dermatitis herpetiformis was verified, as clinical manifestations were suggesting a diagnosis of linear IgA bullous dermatosis. Direct immunofluorescence examination revealed granular IgA deposits (+++) in the dermal papillae. This result supported a diagnosis of dermatitis herpetiformis and excluded a diagnosis of linear IgA bullous dermatosis.

Forum Derm. 2016; 2: 1, 38–40

Key words: dermatitis herpetiformis, linear IgA bullous dermatosis, LABD

OPIS PRZYPADKU

Trzydziestotrzyletnia pacjentka została przyjęta do Kliniki Dermatologii i Wenerologii Uniwersytetu Medycznego w Łodzi z powodu licznych, rozsianych zmian skórnych zlokalizowanych na tułowiu i kończynach. Wykwity miały charakter różnej wielkości pęcherzyków o dobrze napiętych pokrywach, o obrączkowatym i rozetowatym układzie, na podłożu rumieniowo zmienionej skóry (ryc. 1). Największe nasilenie zmian dotyczyło pośladków, pleców i łokci (ryc. 2, 3). Wykwitom towarzyszył świąd i uczucie pieczenia skóry.

U pacjentki w wieku 7 lat w 1988 roku rozpoznano opryszczkowe zapalenie skóry (DH, *dermatitis herpetiformis*, choroba Dühringa). Chora dotychczas nie przestrzegała ściśle zasad diety bezglutenowej, była leczona sulfonami (dapson) w dawkach 50–100 mg/dobę z przerwami, wynikającymi z okresowo podwyższonego stężenia methemoglobiny. Lek przyjmowany ostatnio w dawce 100 mg/dobę został

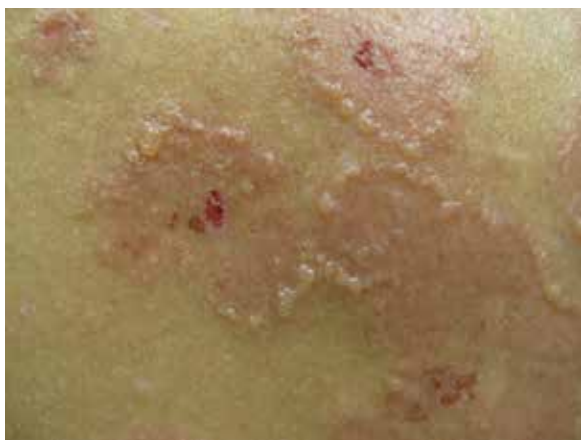odstawiony na około miesiąc przed przyjęciem pacjentki do kliniki z powodu podwyższonego stężenia methemoglobiny do 4% (przy normie do 2%). Wysiew nowych wykwitów miał miejsce dwa tygodnie po odstawieniu dapsonu.

W wywiadzie stwierdzono u chorej powiększenie tarczycy z guzkiem w lewym płacie gruczołu, w stanie eutyreozy. Z tego powodu pacjentka pozostaje pod stałą opieką endokrynologa.

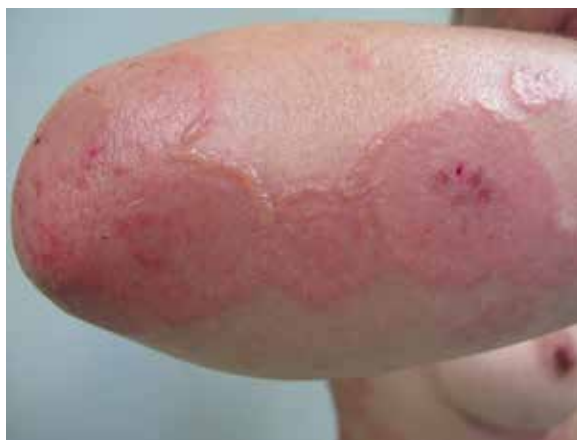W wykonanych w klinice rutynowych badaniach laboratoryjnych (morfologia, CRP, parametry wątrobowe, nerkowe, badanie ogólne moczu) nie stwierdzono istotnych klinicznie odchyleń od normy. Na podstawie obrazu klinicznego wysunięto podejrzenie linijnej IgA dermatozy pęcherzowej (LABD, *linear IgA bullous dermatosis*). W celu weryfikacji rozpoznania wykonano ponownie badania metodą immunofluorescencji: bezpośredniej (DIF, *direct immunofluorescence*) i pośredniej (IIF, *indirect immunofluorescence*). W badaniu DIF

Adres do korespondencji:

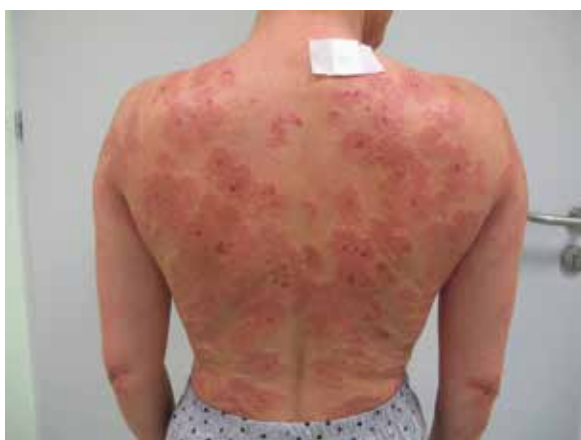lek. Katarzyna Juczyńska, Klinika Dermatologii i Wenerologii Uniwersytetu Medycznego w Łodzi, pl. Hallera 1, bud. 6, 90–647 Łódź, tel.: 042 639 30 93, faks: 042 688 45 65, e-mail: juczynska@yahoo.com



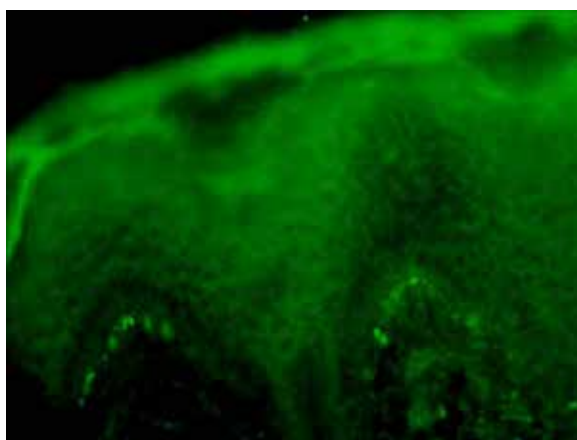
Rycina 1. Wykwity rumieniowo-obrzękowe o obrączkowatym układzie, z nadżerkami na powierzchni i licznymi pęcherzykami na obwodzie



Rycina 3. Wykwity rumieniowo-obrzękowe z nadżerkami oraz pęcherzykami na obwodzie okolica łokci



Rycina 2. Zmiany rumieniowo-obrzękowe z nadżerkami i pęcherzykami na plecach pacjentki



Rycina 4. Badanie metodą immunofluorescencji bezpośredniej — złoży IgA ułożone ziarniście w szczytach brodawek (powiększenie 400-krotne)

stwierdzono ziarniste złoży IgA (+++) ułożone w szczytach brodawek (ryc. 4), zaś w IIF wykazano obecność przeciwciał przeciw *endomysium* mięśni gładkich (IgAEMA) o mianie 1/320 oraz przeciwciała przeciw deaminowanym peptydom gliadyny o mianie 1/320. Uzyskane wyniki badań wykluczyły rozpoznanie LABD, potwierdziły zaś rozpoznanie DH.

W leczeniu zalecono ścisłą dietę bezglutenową oraz dapson w dawce 50 mg/dobę pod ścisłą kontrolą w postaci badań: morfologii i stężenia methemoglobiny. Obserwowano szybką i znaczącą poprawę w zakresie zmian skórnych i dolegliwości podmiotowych.

OMÓWIENIE

Choroba Dühringa oraz LABD należą do spektrum podnaskórkowych dermatoz pęcherzowych. Od 1979 roku uważa się je za odrębne jednostki chorobowe [1]. W obu chorobach w obrazie klinicznym dominują drobne pęcherzyki o dobrze napiętych pokrywach, często o opryszczko-

watym układzie z towarzyszącym świądem skóry. Dla DH charakterystyczny jest polimorfizm wykwitów, czyli obecność drobnych pęcherzyków w układzie wianuszkowatym, a także zmian grudkowych, rumieni, bąbli pokrzywkowych oraz wykwitów wtórnych, często w charakterystycznej lokalizacji — symetrycznie na pośladkach, kolanach, łokciach i skórze owłosionej głowy [2]. Zmianom skórnym towarzyszy glutenezależna enteropatia, w leczeniu zaś stosuje się dietę bezglutenową w połączeniu z sulfonami [3, 4]. W LABD pęcherze i pęcherzyki, a także wykwity rumieniowo-grudkowe zlokalizowane są na podłożu rumieniowo-obrzękowym lub skórze niezmienionej, mogą przybierać układ rozetowy (nowe pęcherze dookoła starszych zmian) lub opryszczkowaty [5]. Typowa lokalizacja obejmuje twarz, skórę owłosioną głowy, tułów, kończyny, a także błonę śluzową okolic narządów płciowych i odbytu. U dzieci charakterystyczne jest występowanie zmian na dolnej części tułowia, udach oraz w okolicy narządów płciowych [6]. Różnicowanie obu

chorób może powodować duże trudności, zwłaszcza gdy zajęte są okolice niepredylekcyjne. O rozpoznaniu omawianych jednostek i ich diagnostyce różnicowej decyduje jedynie wynik badania DIF. Obraz kliniczny, wyniki badania histopatologicznego czy wyniki badania IIF pełnią w diagnostyce omawianych chorób funkcję jedynie pomocniczą [7].

W badaniu DIF charakterystyczne dla DH są ziarniste lub włóknkowe złogi IgA, czasem z domieszką złogów C3, zlokalizowane w brodawkach skórnych. Depozyty IgA rzadziej przybierają formę ziarnistej immunofluorescencji wzdłuż połączenia skórno-naskórkowego [8]. W pośrednim badaniu IIF stwierdza się autoprzeciwciała w klasie IgA przeciw *endomysium* mięśni gładkich. W większości przypadków można wykazać obecność przeciwciał w klasie IgA przeciw transglutaminazie tkankowej i naskórkowej oraz gliadynie poprzez wykonanie testu immunoenzymatycznego (ELISA, *enzyme-linked immunosorbent assay*) [9].

Dla LABD charakterystyczne są uwidocznione w badaniu DIF linijne złogi IgA na granicy skórno-naskórkowej, rzadziej z domieszką C3. W IIF u większości pacjentów można wykazać obecność przeciwciał w klasie IgA, rzadko IgG, skierowanych przeciw antygenom o masie cząsteczkowej 120 kDa (LAD1) i 97 kDa (LABD97) [10]. W żadnym przypadku LABD nie stwierdza się glutenezależnej enteropatii.

W omawianym przypadku, pomimo obrazu klinicznego sugerującego rozpoznanie LABD, badanie DIF jednoznacznie potwierdziło rozpoznanie DH. Przykład ten podkreśla wagę i znaczenie diagnostyki immunofluorescencyjnej w rozpoznawaniu chorób pęcherzowych, a także konieczność weryfikacji rozpoznania w przypadkach wątpliwych związanych ze zmianą dotychczasowego obrazu klinicznego.

PIŚMIENNICTWO

1. Chorzelski T.P., Jabłońska S. IgA linear dermatosis of childhood (chronic bullous disease of childhood). *B. J. Dermatol.* 1979; 101: 535–542.
2. Reunala T.L. Dermatitis herpetiformis. *Clin. Dermatol.* 2001; 19: 728–736.
3. Wankiewicz A., Gwieździński Z. Zapalenie opryszczkowate skóry w świetle wieloletnich badań. *Przegl. Dermatol.* 1999; 5: 491–497.
4. Fry L. Dermatitis herpetiformis: problems, progress and prospects. *Eur. J. Dermatol.* 2002; 12: 523–531.
5. Guide S.V., Marinkovich M.P. Linear IgA bullous dermatosis. *Clin. Dermatol.* 2001; 19: 719–727.
6. Chan L.S., Regezi J.A., Cooper K.D. Oral manifestations of linear IgA disease. *J. Am. Acad. Dermatol.* 1990; 22: 362–365.
7. Bolotin D., Petronic-Rosic V. Dermatitis herpetiformis: Part II. Diagnosis, management, and prognosis. *J. Am. Acad. Dermatol.* 2011; 64: 1027–1033.
8. Clarindo M.V., Soligo E.M., Ruaro R.T., Possebon A.T., Uyeda H., Empinotti J.C. Dermatitis herpetiformis: pathophysiology, clinical presentation, diagnosis and treatment. *An. Bras. Dermatol.* 2014; 89: 865–877.
9. Bonciolini V., Bonciani D., Vercelli A. i wsp. Newly described clinical and immunopathological feature of dermatitis herpetiformis. *Clin. Dev. Immunol.* 2012; 2012: 967974.
10. Mihai S., Sitaru C. Immunopathology and molecular diagnosis of autoimmune bullous diseases. *J. Cell. Mol. Med.* 2007; 11: 462–481.