

Teresa Gawlik-Jakubczak, Marcin Matuszewski

Klinika Urologii, Gdański Uniwersytet Medyczny

Znaczniki śródtkankowe w leczeniu raka prostaty: technika zabiegowa i obserwacja krótkookresowa

Fiducial markers in the treatment of prostate cancer: technique and short term observation

Artykuł jest tłumaczeniem pracy:

Gawlik-Jakubczak T, Matuszewski M. Fiducial markers in the treatment of prostate cancer: technique and short term observation. *Oncol Clin Pract* 2015; 11: 295–299.

Należy cytować wersję pierwotną.

Adres do korespondencji:

Dr n. med. Teresa Gawlik-Jakubczak

Klinika Urologii

Gdański Uniwersytet Medyczny

e-mail: teresaj@gumed.edu.pl

STRESZCZENIE

Wstęp: Rak prostaty (PC) jest jednym z najczęstszych nowotworów u osób w podeszłym wieku. Zapadalność na ten nowotwór ciągle rośnie. Szybki postęp w radioterapii PC przyczynia się do poprawy wyników leczenia tej grupy chorych. Zwiększanie dawki promieniowania wymaga lepszej lokalizacji obszaru tarczowego, aby uniknąć powikłań po napromienianiu. Znaczniki śródtkankowe są powszechnie stosowane w celu poprawienia dokładności napromieniania.

Materiał i metody: W okresie od stycznia do sierpnia 2014 r. wszczepiono złote znaczniki 56 chorym z potwierdzonym PC. Po zabiegu oceniano częstość powikłań i właściwe umiejscowienie znaczników.

Wyniki: Nie odnotowano poważnych powikłań. Stwierdzono kilka przypadków zapalenia najądrza, dysurii i śladowych ilości krwi w moczu. Czterech pacjentów straciło jedno ziarno.

Wnioski: Implantacja znaczników śródtkankowych jest prostym i bezpiecznym zabiegiem ambulatoryjnym, który poprawia wyniki radykalnej radioterapii u chorych z rakiem prostaty dzięki dokładnemu ustaleniu położenia narządu.

Słowa kluczowe: rak prostaty, radioterapia, znaczniki

ABSTRACT

Introduction: Prostate cancer (PC) is one of the most common cancers in the elderly population. The incidence is constantly growing. Radiotherapy (RT) for PC is rapidly evolving, which contributes to better cancer control. The escalation of RT dose requires better target localisation in order to avoid RT complications. Fiducial markers are improvements widely used for better accuracy of radiation.

Material and method: We implanted gold markers to 56 patients with confirmed PC between January and August 2014. After the procedure we controlled complication rate and proper localisation of the markers.

Results: No serious complication occurred. We observed a few cases of epididymitis, dysuria, and blood trace in urine. Four patients lost one seed.

Conclusions: Implantation of fiducial markers is simple and save ambulatory procedure and improves the results of radical RT in PC due to exact positioning.

Key words: prostate cancer, radiotherapy, markers

Tłumaczenie: lek. Małgorzata Kamińska

Copyright © 2015 Via Medica

ISSN 2450-1646

www.opk.viamedica.pl

Wstęp

Rak prostaty (PC, *prostate cancer*) jest jednym z najczęstszych nowotworów u mężczyzn w Europie i Stanach Zjednoczonych [1]. Zapadalność w Polsce w 2000 roku wynosiła 8%. Rak prostaty był trzecim pod względem

częstości nowotworem u mężczyzn po raku płuca (27%) i raku jelita grubego (10%) [2]. Do metod radykalnego leczenia w przypadku choroby zaawansowanej miejscowo należą radykalna prostatektomia lub radioterapia (brachyterapia lub teleterapia). W porównaniu z konwencjonalną radioterapią wiązką zewnętrzną (2DXRT)

współczesne techniki radioterapii ewoluują w kierunku eskalacji dawki i precyzyjniejszego jej planowania. Jednak wiadomo, że częstość występowania powikłań po radioterapii zależy od dawki i objętości napromienianych tkanek poza obrysem prostaty. Aby poprawić wyniki leczenia, w ciągu ostatnich kilku lat na całym świecie zaczęto stosować nowe technologie, takie jak radioterapia trójwymiarowa konfokalna (3D-CRT, *three-dimensional conformal radiotherapy*), radioterapia z modulowaną intensywnością wiązki (IMRT, *intensity-modulated radiation therapy*) i modulowana objętościowo terapia łukowa (VMAT, *volumetric modulated arc therapy*) [3–5]. Procedury przeprowadzane w ramach radioterapii obejmują podawanie wielu frakcji, dlatego zasadnicze znaczenie ma powtarzalne podawanie dawek promieniowania do określonej objętości tarczowej. W radioterapii sterowanej obrazem (IGRT, *image-guided radiation therapy*) stosuje się obrazowanie w czasie rzeczywistym, aby dopasować wiązki promieniowania do kształtu guza. Akcelerator liniowy dostarcza precyzyjną dawkę promieniowania do prostaty, węzłów chłonnych, pęcherzyków nasiennych i marginesów. Zwykle czas jednej sesji napromieniania techniką IMRT trwa 15–20 minut. Stosowanie dodatkowych metod zwiększających dokładność, na przykład RapidArc, poprawia jednorodność wiązki i umożliwia istotne skrócenie czasu napromieniania do 5–7 minut, dzięki czemu można poddać napromienianiu większą liczbę chorych w ciągu dnia. Technika napromieniania RapidArc umożliwia jednoczesną zmianę trzech parametrów — szybkości obrotu ramienia (gantry), kształtu apertury wiązki terapeutycznej (przez zmianę ustawienia listków wielolistkowego kolimatora) i mocy dawki. Dalsza poprawa wyników radioterapii jest możliwa dzięki dokładniejszemu uwzględnieniu ruchów międzyfrakcyjnych napromienianego narządu.

Prostata nie podlega dużym ruchom, ale może przesunąć się nieznacznie w zależności od ruchów oddechowych oraz stopnia napełnienia odbytnicy i pęcherza moczowego [6, 7]. Ruchy te odbywają się głównie w kierunku przednio-tylnym oraz górno-dolnym (głowa–nogi). Jednak ze względu na fakt, że oba narządy — pęcherz moczowy i odbytnica — są położone bardzo blisko prostaty, łatwo mogą się znaleźć w obszarze napromieniania, co jest związane z ryzykiem poważnych powikłań, nawet w przypadku bardzo małych ruchów. Pęcherz moczowy i, szczególnie, ściana odbytnicy są narządami bardzo wrażliwymi. Radioterapia wiązką zewnętrzną wiąże się z toksycznością w stosunku do odbytnicy i układu moczowo-płciowego — wczesną, występującą w trakcie lub bezpośrednio po terapii, i późną, występującą po 6 miesiącach. Istnieją znaczne rozbieżności między podawanymi przez różnych autorów danymi dotyczącymi częstości występowania powikłań, jednak u około 30% chorych w trakcie radioterapii PC występują objawy zapalenia odbytnicy

lub zapalenia pęcherza. Do innych, zwykle późnych, powikłań ze strony przewodu pokarmowego należą: ból, krwawienie, zanik śluzówki, częstsze oddawanie stolca, owrzodzenie, zwężenia, obrzęk limfatyczny i zaburzenia kontroli nad zwieraczami [6]. Objawy ze strony układu moczowo-płciowego obejmują dysurię, częste oddawanie moczu, również w nocy, krwiomocz, słaby strumień moczu i nietrzymanie moczu. Autorzy zaobserwowali, że mimo leczenia u 5–10% chorych utrzymują się objawy będące następstwem radioterapii, takie jak zespół jelita drażliwego, zapalenia pęcherza, okresowe krwawienia z odbytnicy lub pęcherza moczowego.

Kontrolowanie dokładnej pozycji prostaty w trakcie kolejnych sesji IGRT poprawia precyzję i powtarzalność dostarczonych dawek [9, 10]. W tym celu stosuje się znaczniki śródtkankowe. Crook i Raymond opisali pierwsze użycie złotych znaczników do lokalizowania położenia prostaty u 56 chorych poddanych konwencjonalnej teleterapii 2DXRT w 1995 roku [11]. Obecnie znaczników tych używa się również w radioterapii techniką IMRT. Zastosowanie trzech złotych znaczników śródtkankowych umożliwia zmniejszenie klinicznej objętości tarczowej oraz marginesów planowanego obszaru napromieniania. Stosowanie znaczników śródtkankowych to skuteczna metoda określania położenia prostaty. Złote ziarna znacznikowe są radioceniujące i dobrze widoczne w badaniu rentgenowskim, tomografii komputerowej i rezonansie magnetycznym. Są one również niewielkie i chemicznie obojętne dla organizmu ludzkiego. Implantacja znaczników śródtkankowych jest zabiegiem prostym i dobrze tolerowanym przez chorych [12–14]. Co istotne, znaczniki należy umieścić w taki sposób, aby tworzyły trójkąt w trzech wymiarach. Implantację można przeprowadzić przezkroczo lub przezodbytniczo pod kontrolą ultrasonografii [15]. Zwykle wszczepia się trzy ziarna, ale w niektórych ośrodkach wprowadza się cztery ziarna. Istnieje kilka rodzajów ziaren. Są one wykonane z czystego złota, mają cylindryczny kształt i specjalne wgłębienia zapobiegające ich przemieszczaniu się. Dostępne są ziarna w różnych rozmiarach i z różnymi nacięciami. Ziarna do tkanek miękkich mają zwykle długość 3 lub 5 mm oraz 0,8, 0,9, 1,0, 1,2 lub 1,6 mm średnicy. Igły wprowadzające mają 20 lub 20 cm długości i rozmiar 18, 17 lub 14 Ga. Dostępne są ziarna i igły pakowane osobno lub jałowe zestawy zawierające ziarna umieszczone fabrycznie w igłach wprowadzających [8].

Większość publikacji opisujących stosowanie znaczników śródtkankowych jest napisana przez onkologów. Celem niniejszego artykułu było przedstawienie aspektu urologicznego. Implantacja to prosty i krótkotrwały zabieg. Autorzy przedstawili swoje doświadczenia w zakresie wszczepiania znaczników śródtkankowych przed radioterapią u chorych na PC.

Material i metody

W okresie od stycznia do sierpnia 2014 roku przeprowadzono 56 implantacji drogą przezodbytniczą. U wszystkich chorych rozpoznanie PC potwierdzono na podstawie wyników biopsji i wszystkich zakwalifikowano do radykalnej IMRT. Biopsje diagnostyczne przeprowadzono w kilku lokalnych ośrodkach urologicznych. Zespół radioonkologów kwalifikował chorych do wszczepienia znaczników. U wszystkich 56 pacjentów choroba nowotworowa była ograniczona do gruczołu krokowego. Średnia wieku badanych wynosiła 69,5 roku. Stopień złośliwości w skali Gleasona wynosił od 5 (w jednym przypadku) do 10, średnio — 7. Ocenę stopnia złośliwości Gleasona określano u tego chorego w 2003 roku jako 5, ale został poddany radioterapii dopiero w 2014 roku. Stężenie PSA wynosiło od 1,99 ng/ml do 287 ng/ml. U 7 chorych stężenie PSA w czasie wykonywania biopsji mieściło się w zakresie od 46 ng/ml do 287 ng/ml (287, 110, 91, 78, 66, 49, 46). U tych pacjentów po biopsji zastosowano neoadiuwantową terapię hormonalną. Następnie przeprowadzono u nich tomografię komputerową jamy brzusznej i miednicy oraz scyntyografię układu kostnego, które wykluczyły rozsiew zmian nowotworowych. Chory, u którego stężenie PSA wynosiło 287 ng/ml i u którego ustalono rozpoznanie w 2012 roku, po 2 latach hormonoterapii został zakwalifikowany do radioterapii ze stężeniem PSA wynoszącym 9,36 ng/ml. Ani w tomografii komputerowej, ani w scyntygrafii nie zaobserwowano cech rozsiewu nowotworu. U 55 chorych rozpoznano raka groniastego, a tylko u jednego pacjenta, u którego stężenie PSA wynosiło 1,99 ng/ml, stwierdzono raka pęcherzykowego. Średnie stężenie PSA było równe 25,3 ng/ml.

Technika wykonania zabiegu

Używano igły w rozmiarze 18 Ga o długości 20 cm, z cylindrycznym znacznikiem 1 mm × 3 mm (Riverpoint Medical Portland, Pre-Waxed Brachytherapy Needle). Jedno ziarno umieszczano w prawym płacie w pobliżu szczytu gruczołu, kolejne — w lewym płacie bocznie, w środkowej części gruczołu, a trzecie — w prawym płacie w pobliżu szyjki pęcherza moczowego i cewki moczowej, starając się utworzyć trójkąt. Takie rozmieszczenie ziaren było zgodne z sugestiami onkologów.

Zabiegi przeprowadzało trzech urologów. Przed implantacją chorym podawano dwie dawki cyprofloksacyliny — 500 mg doustnie. Nie stosowano przygotowania jelita przed zabiegiem. W trakcie zabiegu chorzy byli ułożeni na lewym boku. Stosowano tylko znieczulenie miejscowe — na kilka minut przed zabiegiem do odbytnicy podawano żel z lignokainą. Znaczniki wprowadzano pod kontrolą TRUS na dwóch symultanicznych obrazach przekrojowych. Igłę wprowadzano powoli zgodnie z kie-

runkiem wyznaczonym przez znacznik ultradźwiękowy, a po osiągnięciu zaplanowanego położenia znacznik śródtkankowy uwalniano z igły wprowadzającej. Korygowanie położenia znacznika było możliwe do momentu wypchnięcia ziarna z igły. Po implantacji u każdego pacjenta wykonywano dwuwymiarowe badanie rentgenowskie w celu skontrolowania położenia ziaren, a następnie, zwykle po 2–3 tygodniach, tomografie komputerową oraz rezonans magnetyczny w celu zaplanowania EBRT. Chorych poddano radioterapii metodą IMRT lub RapidArc.

Wyniki

Wszyscy chorzy (n = 56) dobrze tolerowali wszczepienie znaczników. Podczas zabiegu nie wystąpiły żadne powikłania. Nie stwierdzono również powikłań po implantacji. Nie zgłoszono przypadków urosepsy, hematurii, poważnego krwawienia z odbytnicy ani retencji moczu. Żaden z pacjentów nie wymagał hospitalizacji.

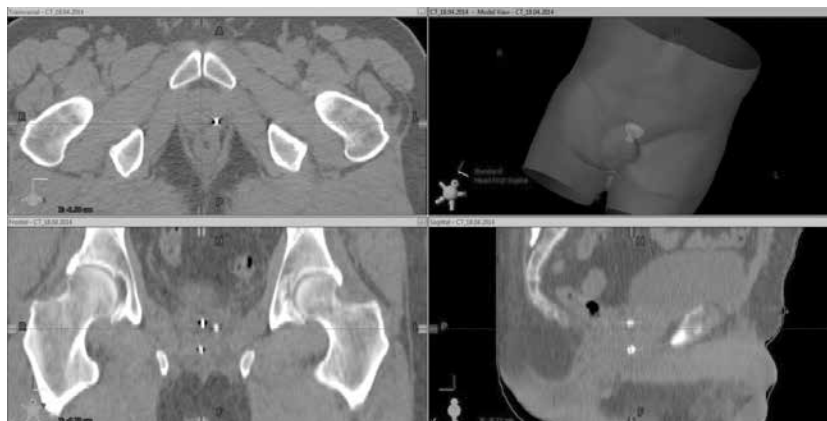Zaobserwowano jednak łagodniejsze powikłania. U dwóch chorych rozwinęło się zapalenie najądrza i zastosowano antybiotykoterapię. Pacjenci otrzymywali cyprofloksacyne przez 10 dni z dobrym skutkiem klinicznym. U jednego chorego wystąpiło niewielkie krwawienie z odbytnicy utrzymujące się przez 3 dni. Jeden pacjent zgłaszał objawy dyzuryczne spowodowane wszczepieniem jednego ziarna do ściany cewki moczowej w sterczowym odcinku cewki moczowej. Dolegliwości ustąpiły po około 3 tygodniach. Na obrazach tomografii komputerowej nie znaleziono jednego ziarna. Znacznik został prawdopodobnie wydalony z moczem i nie było potrzeby przeprowadzania dodatkowych zabiegów leczniczych. Niektórzy pacjenci zgłaszali nieznaczne zwiększenie częstości oddawania moczu, dysurię i śladowe ilości krwi w moczu. Objawy te ustąpiły samoistnie w ciągu kilku dni i chorzy nie wymagali specjalnego leczenia. Czterech chorych straciło jedno ziarno. Prawdopodobnie trzy znaczniki zostały wydalone z kałem, a jeden z moczem. Brak ziaren stwierdzono w kontrolnej tomografii komputerowej. Możliwym wyjaśnieniem braku znaczników jest wszczepienie ich w ścianę odbytnicy. Chorzy, którzy utracili jedno ziarno, byli napromieniani zgodnie z wcześniejszym planem leczenia. Nie wszczepiano nowych znaczników w miejsce tych utraconych ani nie stosowano odmiennej techniki napromieniania. W trakcie procedury nie wystąpiły żadne inne powikłania.

Dyskusja

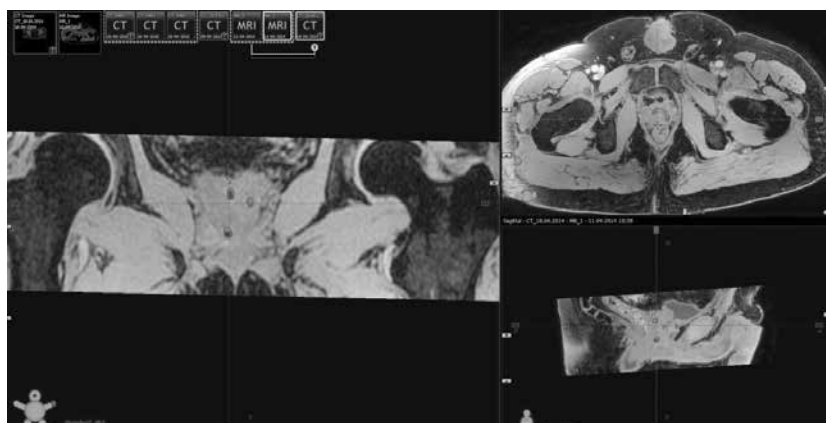
Implantacja radioceniujących znaczników do prostaty ułatwia ustalenie położenia tego gruczołu w trakcie radioterapii [9–11]. Nowoczesna technologia

IGRT umożliwia bardzo dokładne zaplanowanie dawki. Techniki IMRT i VMAT pozwalają zwiększyć dawkę, jednak kluczowe znaczenie dla bezpieczeństwa chorego ma ścisła kontrola położenia obszaru tarczowego. Nadal nierozwiązanym problemem, nawet w przypadku stosowania najnowocześniejszych metod, jest ochrona sąsiednich narządów. Dawka musi być dostarczona w to samo miejsce w trakcie kolejnych naświetlań. Dlatego podstawowe znaczenie ma dokładne określenie położenia i dopasowanie obszaru napromieniania w zależności od ruchów leczonego narządu. Ruchy prostaty zależą od czynności oddechowej oraz stopnia napełnienia odbytnicy i pęcherza moczowego. Ruchy te są niewielkie (2–4 mm) i występują głównie w kierunku przód–tył oraz góra–dół, jednak ze względu na fakt, że inne narządy są położone w bardzo bliskim sąsiedztwie prostaty, powodują one ryzyko objawów niepożądanych. Ruchy w kierunku bocznym mogą wynosić maksymalnie 1–2 mm [14, 16]. Stosowanie wyższych dawek jest korzystne z uwagi na lepszą kontrolę zmian nowotworowych, jednak wiąże się

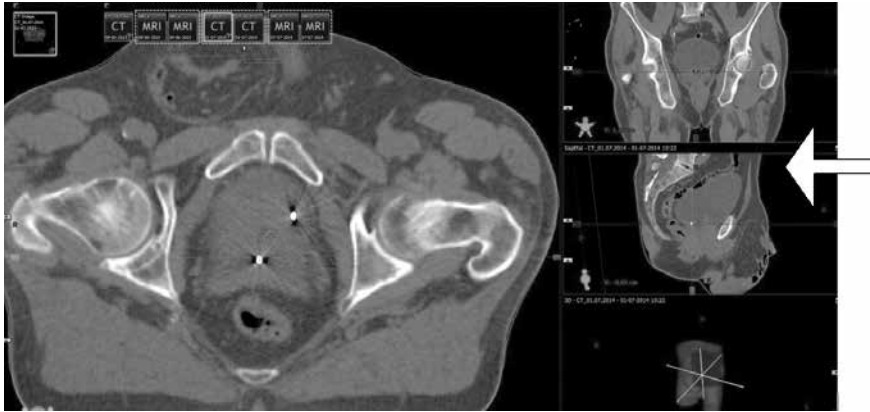
z większą toksycznością w stosunku do sąsiednich narządów. Wszystkie działania niepożądane napromieniania istotnie pogarszają jakość życia pacjentów nawet długo po zakończeniu radioterapii. Leczenie objawów niepożądanych jest trudne. Toksyczność drugiego stopnia, stosunkowo łatwo poddająca się leczeniu, jest zgłaszana w 26–35% przypadków [8]. Leczenie objawowe jest długotrwałe i bardzo często nieskuteczne. Objawy zwykle nawracają przez wiele lat. Ciężkie powikłania związane z układem moczowym i przewodem pokarmowym, takie jak nietrzymanie kału, zwężenie lub przetoka odbytnicy, czasami wymagają odprowadzenia moczu lub wyłonienia sztucznego odbytu. Odsetek ciężkich powikłań zmniejsza się mimo zwiększania dawki wynikającego ze stosowania trójwymiarowych systemów obrazowania. Implantacja znaczników śródtkankowych to prosta metoda pozwalająca precyzyjnie określić położenie leczonego obszaru. Zabieg jest łatwy do przeprowadzenia, podobny do biopsji przezodbytniczej [12, 15]. Umieszczenie ziaren znacznikowych ma na celu utworzenie bloku przestrzennego



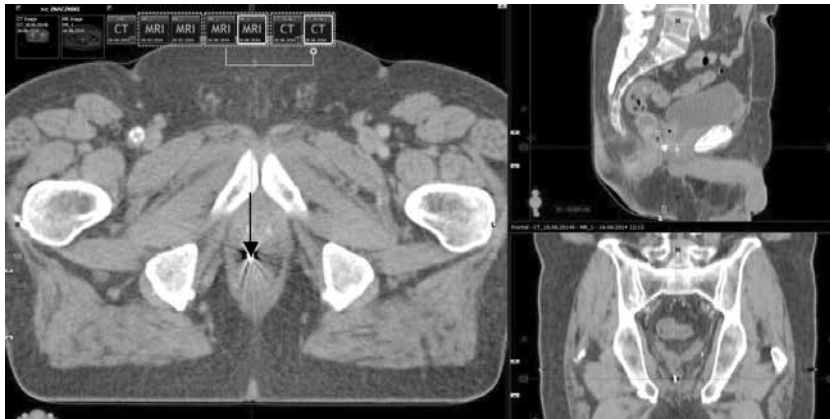
Rycina 1. Pacjent nr 1. Tomografia komputerowa miednicy w trzech wymiarach i trójwymiarowa rekonstrukcja ciała pacjenta z zaznaczoną pozycją prostaty. Ziarno śródtkankowe w ścianie odbytnicy — mała strzałka



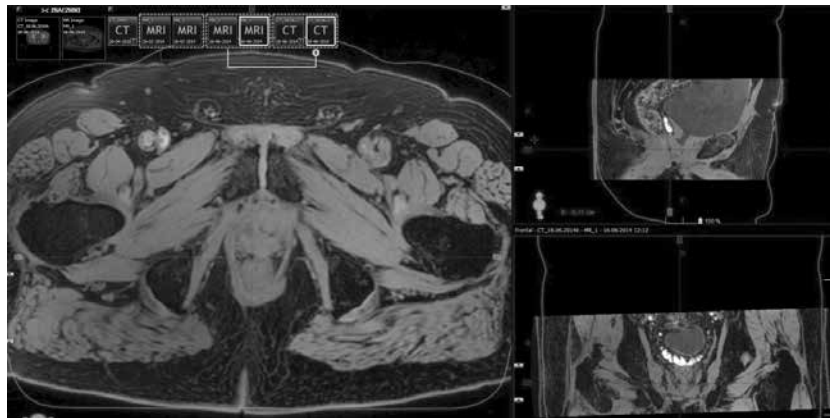Rycina 2. Pacjent nr 1. Rezonans magnetyczny miednicy w trzech wymiarach, trzy ziarna śródtkankowe widoczne jako czarne punkty



Rycina 3. Tomografia komputerowa miednicy, dwa znaczniki widoczne jako jasne punkty. Strzałka wskazuje dużą przepuklinę worka mosznowego



Rycina 4. Obrazy tomografii komputerowej z znacznikami służące do planowania radioterapii. Strzałka wskazuje na zwapnienia w prostaty



Rycina 5. Rezonans magnetyczny miednicy przed radioterapią z znacznikami

z trzech lub czterech ziaren wszczepionych do gruczołu krokowego. Ruchy prostaty, znane jako ruchy międzyfrakcyjne, występują między poszczególnymi dniami, a innego rodzaju ruchy śródfrakcyjne występują w trakcie

podawania frakcji radioterapii. Znacznik radioceniujący oraz zastosowanie elektronicznego systemu obrazowania (*electronic portal*) pozwalają ocenić bezpośrednio ruchy prostaty w trakcie radioterapii. Skaner tomografu kom-

puterowego jest częścią akceleratora liniowego i określa aktualne położenie guza oraz gruczołu krokowego z dokładnością do części milimetra [9, 10, 14, 16, 17]. Każdego dnia przed terapią weryfikowano położenie złotych ziaren i porównywano je z referencyjnymi obrazami z tomografii komputerowej i rezonansu magnetycznego. Nie należy implantować ziaren zbyt obwodowo, czyli blisko torebki narządu, ponieważ niektóre ziarna mogą zostać umieszczone w ścianie odbytnicy lub cewki moczowej i rośnie ryzyko ich utraty. W celu zapewnienia lepszej weryfikacji położenia narządu minimalny odstęp między znacznikami powinien wynosić 1 cm. Inną kwestią techniczną jest to, że ziarno przemieszcza się do przodu w stosunku do igły wprowadzającej, dlatego należy odpowiednio umieścić igłę. Jednak najważniejszą sprawą jest informacja zwrotna od zespołu prowadzącego radioterapię wskazująca urologom, w jaki sposób mogą poprawić umiejscowienie ziaren w sterzu i względem siebie, aby figura przestrzenna, którą tworzą, była lepiej widoczna w badaniach obrazowych.

Wnioski

Implantacja znaczników śródkankowych do prostaty jest metodą bezpieczną i stosunkowo prostą do wykonania dla urologów. Jak zaobserwowano w badanej grupie chorych, metoda ta pozwala zmniejszyć ryzyko napromieniowania pęcherza moczowego i odbytnicy, a tym samym zapobiec powikłaniom. Określenie położenia prostaty w czasie radioterapii jest bardzo dokładne i precyzyjne. Jest to kolejny przykład potwierdzający, że ścisła wielodyscyplinarna współpraca przynosi wiele korzyści pacjentom.

Piśmiennictwo

- Jemal A., Bray F., Center M. i wsp. Global cancer statistics. *Cancer J. Clinicians* 2011; 61: 69–90.
- Wojciechowska U., Didkowska J. Zachorowania i zgony na nowotwory złośliwe w Polsce. Krajowy Rejestr Nowotworów, Centrum Onkologii — Instytut im. Marii Skłodowskiej-Curie. <http://onkologia.org.pl/raporty/02/06/2015>.
- Dearnaley D.P., Sydes M.R., Graham J.D. i wsp. Escalated dose versus standard dose conformal radiotherapy in prostate cancer: first results from MRC RTO1 randomised controlled trial. *Lancet Oncol.* 2007; 8: 475–487.
- Peeters S.C., Heemsbergen W.D., Koper P.C. i wsp. Dose-response in radiotherapy for localized prostate cancer: results of the Dutch multicenter randomized phase III trial comparing 68 Gy of radiotherapy with 78 Gy. *J. Clin. Oncol.* 2006; 24: 1990–1996.
- Zietman A.L., De Silvio M.L., Slater J.D. i wsp. Comparison of conventional-dose vs high dose conformal radiation therapy in clinically localized adenocarcinoma of the prostate: a randomized controlled trial. *JAMA* 2005; 294: 1233–1239.
- Beard C.J., Kijewski P., Bussiere M. i wsp. Analysis of prostate and seminal vesicle motion: Implications for treatment planning. *Int. J. Radiat. Oncol. Biol. Phys.* 1997; 38: 73–81.
- Melain E., Mageras G.S., Fuks Z. i wsp. Variation in prostate position quantitation and implications for three dimensional conformal treatment planning. *Int. J. Radiat. Oncol. Biol. Phys.* 1997; 38: 73–81.
- Ng M., Brown E., Williams A., Chao M., Lawrentschuk N., Chee R. Fiducial markers and spacers in prostate radiotherapy: current applications. *BJU International* 2014 (supl. 2): 13–20.
- Litzenberg D., Dawson L.A., Sandler H. i wsp. Daily prostate targeting using implanted radiopaque markers. *Int. J. Radiat. Oncol. Biol. Phys.* 2002; 52: 699–703.
- Vigneault E., Pouliot J., Laverdiere J. i wsp. EPID detection of radio-opaque markers for the evaluation of prostate position during megavoltage irradiation: a clinical study. *Int. J. Radiat. Oncol. Biol. Phys.* 1997; 37: 205–212.
- Cook J.M., Raymond Y., Salhani D. i wsp. Prostate motion during standard radiotherapy as assessed by fiducial markers. *Radiother. Oncol.* 1995; 37: 35–42.
- Linden R.A., Weiner P.R., Gomella L.G. i wsp. Technique of outpatient placement of intraprostatic fiducial markers before external beam radiotherapy. *Urology* 2009; 73: 881–886.
- Poggi M., Gant D., Sewchand W., Warlick W. Marker Seed Migration in Prostate Localization. *Int. J. Radiation Oncology Biol. Phys.* 2003; 56: 1248–1251.
- Brown S., Lehman M., Ferrari-Anderson J., Glyde A., Burmeister E., Nicol D. Assessment of prostatic fiducial marker introduction: Patient morbidity, staff satisfaction and improved treatment field placement. *J. Med. Imaging Radiation Oncol.* 2011; 55: 417–424.
- Tang C., Sethukavalan P., Cheung P., Morton G., Pang G., Loblaw E. A prospective study on pain score with transperineal prostatic gold seed fiducial implantation under local anesthetic alone. *CUAJ (Canadian Urol Assoc Journal)* 2013; 7: 202–205.
- Munoz F., Fiandra C., Franco P. i wsp. Tracking target position variability using intraprostatic fiducial markers and electronic portal imaging in prostate cancer radiotherapy. *Radiol. Med.* 2012; 117: 1057–1070.
- Gates L., Gladstone D., Kasibhatia M. i wsp. Stability of serrated gold coil markers in prostate localization. *J. Appl. Clin. Med. Phys.* 2011; 3: 3453–3456.