

Piotr Rutkowski<sup>1</sup>, Piotr J. Wysocki<sup>2</sup>, Anna Nasierowska-Guttmejer<sup>3</sup>, Jacek Fijuth<sup>4</sup>,  
Ewa Kalinka-Warzocha<sup>5</sup>, Tomasz Świtaj<sup>1</sup>, Arkadiusz Jeziorski<sup>4</sup>, Milena Szacht<sup>1</sup>,  
Wojciech Zegarski<sup>6</sup>, Wojciech M. Wysocki<sup>7</sup>, Lidia Rudnicka<sup>8</sup>, Witold Owczarek<sup>9</sup>, Maciej Krzakowski<sup>1</sup>

<sup>1</sup>Centrum Onkologii — Instytut im. Marii Skłodowskiej-Curie w Warszawie

<sup>2</sup>Zachodniopomorskie Centrum Onkologii w Szczecinie

<sup>3</sup>Centralny Szpital Kliniczny MSW w Warszawie

<sup>4</sup>Uniwersytet Medyczny w Łodzi

<sup>5</sup>Regionalny Ośrodek Onkologiczny w Łodzi

<sup>6</sup>Collegium Medicum w Bydgoszczy, Uniwersytet Mikołaja Kopernika, Centrum Onkologii w Bydgoszczy

<sup>7</sup>Centrum Onkologii — Instytut im. Marii Skłodowskiej-Curie, Oddział w Krakowie

<sup>8</sup>Uniwersytet Medyczny w Warszawie

<sup>9</sup>Wojskowy Instytut Medyczny w Warszawie

## Czerniaki skóry — zasady postępowania diagnostyczno-terapeutycznego w 2016 roku

Cutaneous melanoma — diagnostic and therapeutic guidelines in 2016

### Artykuł jest tłumaczeniem pracy:

Rutkowski P, Wysocki PJ, Nasierowska-Guttmejer A et al. Cutaneous melanoma — diagnostic and therapeutic guidelines in 2016. *Oncol Clin Pract* 2015; 11: 216–231.

Należy cytować wersję pierwotną.

### Adres do korespondencji:

Prof. dr hab. n. med. Piotr Rutkowski  
Centrum Onkologii — Instytut  
im. Marii Skłodowskiej-Curie w Warszawie  
Klinika Nowotworów Tkanek Miękkich,  
Kości i Czerniaków  
ul. Roentgena 5, 02–781 Warszawa  
e-mail: [piotr.rutkowski@coi.pl](mailto:piotr.rutkowski@coi.pl)

### STRESZCZENIE

Podstawą klinicznej diagnostyki różnicowej i kwalifikacji do biopsji wycinającej jest obecnie dermoskopia. Dla ustalenia rozpoznania i określenia najważniejszych czynników rokowniczych podstawowe znaczenie ma biopsja wycinająca podejrzanych w kierunku wczesnego czerniaka zmian barwnikowych skóry (wycięcie całej grubości skóry i powierzchniowej warstwy tkanki tłuszczowej). Wczesne rozpoznanie i chirurgiczne usunięcie czerniaka nie tylko poprawia rokowanie, ale daje szansę wyleczenia około 90% chorych. Kolejne etapy postępowania terapeutycznego obejmują kwalifikację chorych do radykalnego wycięcia blizny po biopsji wycinającej z właściwymi marginesami oraz wykonania biopsji węzła wartowniczego. W przypadku przerzutów w regionalnych węzłach chłonnych postępowaniem z wyboru jest wykonanie radykalnej limfadenektomii. Zaleca się włączanie chorych na czerniaki skóry o wysokim ryzyku nawrotu (przerzuty w węzłach chłonnych i/lub owrzodzenie pierwotnej zmiany) do prospektywnych badań klinicznych nad leczeniem uzupełniającym. Obecność przerzutów odległych wiąże się ze złym rokowaniem. W sytuacji uogólnienia nowotworu jest konieczne wykonanie badania w kierunku mutacji genu *BRAF*. Długoletnie przeżycia dotyczą głównie chorych poddanych resekcji pojedynczych ognisk przerzutowych. W leczeniu systemowym — przede wszystkim pierwszej linii — u chorych z obecnością mutacji *BRAF* V600 znajduje zastosowanie inhibitor *BRAF* — wemurafenib lub dabrafenib (preferencyjnie w skojarzeniu z inhibitorem MEK) oraz — niezależnie od statusu mutacji *BRAF* — immunoterapia przeciwciałami anti-PD-1 (nivolumab lub pembrolizumab), ewentualnie ipilimumab (przeciwciało anti-CTLA4).

**Słowa kluczowe:** czerniak skóry, rozpoznawanie, leczenie

### ABSTRACT

Dermoscopy is currently the standard method for clinical differential diagnosis of cutaneous melanoma and for qualifying a lesion for excisional biopsy. Full thickness excisional biopsy of suspicious melanomatous skin lesions likely to be diagnosed as early melanomas is crucial in establishing diagnosis and defining prognostic factors. Early diagnosis and surgical removal of cutaneous melanoma not only improves patients' prognosis, but it is also associated with approximately 90% likelihood of cure. Next steps in the therapeutic management of cutaneous melanoma following excisional biopsy are radical scar excision with adequate margins and sentinel

lymph node biopsy. Radical lymph node dissection is recommended in case of regional lymph node metastases. High-risk patients (lymph node involvement and/or ulcerated primary lesion) should be advised to participate in prospective clinical trials on adjuvant therapy. Melanoma patients with distant metastases are still characterized by poor outcomes. In patients with metastatic disease testing for the presence of *BRAF* gene mutation is mandatory. Patients with metastatic disease should be considered for participation in clinical trials. Long-term survival is confined to selected group of patients undergoing resection of isolated metastatic lesions. In systemic — mainly first-line — therapy of patients with *BRAF* V600 mutation *BRAF* inhibitor — vemurafenib or dabrafenib (preferentially in combination with MEK inhibitor) may be employed and independently of mutational status immunotherapy with anti-PD-1 antibodies (nivolumab or pembrolizumab), eventually ipilimumab (anti-CTLA4 antibody) may be used.

**Key words:** cutaneous melanoma, diagnosis, therapy

## Wstęp

Czerniaki skóry są złośliwymi nowotworami wywodzącymi się z neuroektodermalnych komórek melanocytarnych. W Polsce czerniaki występują względnie rzadko — standaryzowany współczynnik zachorowalności wynosi około 4,9/100 000, co odpowiada w ostatnich latach około 3100 zachorowaniom rocznie (około 1400 u mężczyzn i około 1700 u kobiet). Czerniaki są jednak nowotworami o największej dynamice wzrostu liczby zachorowań. W Polsce w latach 1980–2010 liczba zachorowań zwiększyła się niemal 3-krotnie. Mediana wieku zachorowania jest podobna dla obu płci i wynosi około 50 lat. Standaryzowane współczynniki umieralności osiągają wartości 2,3/100 000 u mężczyzn i 1,5/100 000 u kobiet, co przekłada się w ostatnich latach na około, odpowiednio, 700 i 630 zgonów z powodu czerniaka [1, 2].

Za najistotniejsze czynniki zwiększonego ryzyka zachorowania uznaje się: intensywne działanie promieniowania ultrafioletowego naturalnego (promienie słoneczne) i sztucznego (np. łożka opalające, solaria), stałe drażnienie mechaniczne lub chemiczne, niską zawartość barwnika w skórze oraz predyspozycje genetyczne [np. rodzinny zespół znamion atypowych (FAMS, *familial atypical mole syndrome*)].

Możliwa ze względu na lokalizację wczesna identyfikacja ogniska pierwotnego (mikrostopniowanie I — biopsja wycinająca zmiany pierwotnej) i przerzutów do regionalnych węzłów chłonnych (mikrostopniowanie II — biopsja węzłów wartowniczych) stwarza unikalną możliwość wyleczenia czerniaka skóry.

W chwili rozpoznania u około 90% chorych czerniak skóry ma charakter zmiany miejscowej, podczas gdy stadium regionalnego zaawansowania i uogólnienia występuje pierwotnie jedynie u odpowiednio około 10% i < 5% chorych. W ostatnich latach zauważa się postęp w leczeniu systemowym chorych na uogólnionego czerniaka skóry, niemniej wskaźniki przeżyć w tej grupie chorych są nadal niezadowalające. Wskaźniki 5-letnich przeżyć wynoszą we wczesnych postaciach czerniaka 60–95% oraz 20–70% i 5–10% w stadium regionalnego zaawansowania i uogólnienia.

Celem pracy jest przedstawienie aktualnych zaleceń dotyczących diagnostyki i terapii tego nowotworu opracowanych na podstawie danych naukowych oraz doświadczenia ekspertów, które są powszechnie akceptowane i wymagają upowszechnienia<sup>1</sup>. Podstawową i obowiązującą zasadą powinno być postępowanie prowadzone w ramach wielodyscyplinarnych zespołów, których członkowie mają doświadczenie w diagnostyce i leczeniu czerniaków [3, 4].

## Objawy i diagnostyka

### Objawy kliniczne

Podjęzienie czerniaka skóry mogą nasuwać zmiany skóry, które rozwinęły się *de novo* lub na podłożu znamienia barwnikowego (zgrubienie, zmiana powierzchni, zabarwienia i brzegów lub wystąpienie swędzenia i/lub krwawienia). Kliniczne objawy są niekiedy grupowane w systemach mających ułatwić rozpoznawanie (tab. 1). Podstawowy jest system kliniczny ABCDE, używany obecnie głównie do celów dydaktycznych, gdyż pozwala na identyfikację znaczącej części czerniaków zaawansowanych. Nie może on jednak służyć jako (przesiewowe) narzędzie diagnostyczne w praktyce klinicznej. System kliniczny ABCDE nie pozwala na właściwe zakwalifikowanie około 50% czerniaków, w tym w szczególności czerniaków wczesnych (< 5 mm), czerniaków guzkowych (które zazwyczaj nie wykazują heterogenności barw i nieregularności brzegu) oraz czerniaków bezbarwnikowych, a także zmian w obrębie skóry owłosionej głowy [1].

Cienkie czerniaki (< 1 mm grubości wg Breslowa) są przeważnie wykrywane przypadkowo w czasie badania lekarskiego, natomiast bardzo rzadko przez chorego lub członków rodziny.

<sup>1</sup>Spotkanie ekspertów i współautorów tego doniesienia odbyło się 23 października 2015 roku w Warszawie. Przedstawione zasady reprezentują stanowisko autorów co do najbardziej uzasadnionego postępowania diagnostyczno-terapeutycznego, ale powinny być interpretowane w kontekście indywidualnej sytuacji klinicznej.

Tabela 1. Obraz kliniczny czerniaków — system ABCDE

## System ABCDE

A (*asymmetry*) — **asymetria** (czerniak jest asymetryczny względem każdej osi w odróżnieniu do łagodnych zmian, które zwykle są okrągłe lub owalne, a także prezentuje obraz nieregularny, złożony z wyniosłości określanych mianem wosp)

B (*borders*) — **brzegi** nierówne i postrzępione

C (*color*) —  **kolor** różnorodny (od jasnobrązowego po czarny, stalowy) z nierównomiernym rozkładem barwnika, często z jego punktowymi depozytami (szczególnie dobrze widoczne w badaniu dermatoskopowym)

D (*diameter*) — **średnica** większa niż 5 mm lub (*dynamics*) **dynamika** zmian morfologicznych w guzie

E (*elevation* lub *evolution*) — **uwypuklenie** powierzchni ponad poziom otaczającego zmianę naskórka. Cienkie czerniaki (grubość  $\leq 1$  mm wg Breslowa) nie tworzą wyczuwalnego palpacyjnie zgrubienia w porównaniu z prawidłową skórą w otoczeniu zmiany; ważniejsze od uwypuklenia zmiany pierwotnej jest **powiększanie** średnicy (*extension* lub *evolution*)

## Diagnostyka

Wywiad chorobowy powinien uwzględniać pytania o stan skóry (tzn. informacje o zmianach w obrębie istniejących znamion na skórze lub wystąpieniu nowych znamion) oraz czynniki zwiększające ryzyko zachorowania na czerniaki skóry (np. oparzenia słoneczne, korzystanie z solarium, występowanie czerniaków w rodzinie).

Najważniejszym elementem pozwalającym na wczesne rozpoznanie jest badanie skóry, które powinno być wykonywane przez każdego lekarza podczas wizyty chorego w ambulatorium lub w trakcie hospitalizacji. Zasadą badania jest ocena skóry całego ciała w dobrym oświetleniu z uwzględnieniem okolic trudno dostępnych (głowa, stopy, przestrzenie międzypalcowe, okolice narządów płciowych i odbytu).

Zalecanym badaniem, wykorzystywanym we wstępnej diagnostyce, jest dermoskopia (dermatoskopia) lub wideodermoskopia. Dzięki dermoskopii możliwa jest poprawa czułości diagnostycznej o około 30%. Najprostszą techniką dermoskopową, tzw. trzypunktowa skala dermoskopowa, opiera się na podejrzeniu klinicznym czerniaka w przypadku spełnienia dwu z trzech następujących kryteriów: 1) asymetryczny rozkład struktur w obrębie zmiany, 2) atypowa siatka barwnikowa, 3) niebiesko-biały welon. Czułość tej metody diagnostycznej dochodzi do 96,3%, a jej swoistość do 94,2%. Inne metody analizy dermoskopowej, w tym metoda dermoskopowa ABCD, analiza wzoru, skala siedmiopunktowa, metoda Menziesa lub algorytm CASH (*color, architecture, symmetry, homogeneity*), charakteryzuje porównywalna czułość przy nieco większej swoistości. Należy podkreślić, że te systemy oceny dermoskopowej nie znajdują zastosowania w ocenie zmian w „lokalizacjach szczególnych”, w tym zmian na skórze dłoni i stóp, na skórze owłosionej głowy, skórze twarzy lub błonach śluzowych jamy ustnej oraz narządów płciowych. W takich przypadkach niezbędne jest zastosowanie algorytmów dermoskopowych, opracowanych odrębnie dla specyfiki skóry w każdej lokalizacji. W przypadku zespołu znamion

atypowych dobrą praktyką, dostępną dla wszystkich, jest gromadzenie dokumentacji fotograficznej zmian lub całej powierzchni skóry i porównywanie wykonanych zdjęć oraz obserwowanych zmian skórnych w kolejnych sekwencjach czasowych. Warto także rekomendować pacjentom samodzielny pomiar liniijką obserwowanych zmian w regularnych (np. co 3 miesiące) odstępach czasu — sposób ten pozwala na prostą obiektywizację oceny ewentualnego powiększania się zmiany. W przypadkach wątpliwych, gdy biopsja wycinająca nie jest możliwa (na przykład przy podejrzeniu czerniaka w obrębie rozległych znamion wrodzonych u małych dzieci lub na twarzy), zalecanym badaniem jest refleksyjna laserowa skaningowa mikroskopia konfokalna skóry.

Podstawą rozpoznania czerniaków skóry jest histopatologiczne badanie całej wyciętej zmiany barwnikowej. Postępowanie inne niż biopsja wycinająca (tzw. mikrostopniowanie I) nie daje prawidłowego rozpoznania.

Po uzyskaniu rozpoznania histopatologicznego czerniaka skóry należy wdrożyć leczenie zgodnie z oceną stopnia zaawansowania (patrz poniżej).

Badania dodatkowe wykonywane w procesie diagnostycznym w celu oceny zaawansowania pierwotnego czerniaka obejmują: podstawowe badania krwi [morfologia, próby wątrobowe, aktywność dehydrogenazy mleczanowej (LDH, *lactate dehydrogenase*)], zdjęcie rentgenograficzne (RTG) klatki piersiowej (w projekcji tylnoprzodniej i bocznej) oraz ocenę ultrasonograficzną (USG) jamy brzusznej i ewentualnie regionalnych węzłów chłonnych. U chorych bezobjawowych nie są konieczne inne badania dodatkowe (w tym badania tomografii komputerowej — TK i pozytonowej tomografii emisyjnej — PET-TK). Wykonanie badania TK lub PET-TK należy rozważyć u chorych z rozpoznaniem czerniaków skóry w stopniu III (zwłaszcza przy obecności klinicznych przerzutów do węzłów chłonnych) lub izolowanych przerzutów do narządów odległych. W przypadku klinicznych przerzutów do węzłów chłonnych pachwinowych wskazane jest wykonanie TK lub rezonansu magnetycznego (MR) miednicy.

Tabela 2. Kliniczna diagnostyka różnicowa czerniaka skóry

Wczesny czerniak skóry	<ul style="list-style-type: none"> <li>• Znamię barwnikowe/melanocytarne łagodne (<i>naevus pigmentosus</i>), znamię łączące (<i>naevus melanocyticus junctionalis, marginalis</i>), znamię złożone (<i>naevus melanocyticus compositus</i>)</li> <li>• Znamiona atypowe</li> <li>• Znamię błękitne (<i>naevus coeruleus</i>)</li> <li>• Plama soczewicowata (<i>lentigo simplex</i>)</li> <li>• Rogowacenie słoneczne barwnikowe</li> <li>• Powierzchnowy rak podstawnokomórkowy skóry (<i>carcinoma basocellulare superficiale</i>)</li> <li>• Znamię Spitz</li> <li>• Pozasutkowa postać choroby Pageta</li> <li>• Tatuaż</li> </ul>
Czerniak rozwinięty (zaawansowany miejscowo)	<ul style="list-style-type: none"> <li>• Brodawka łojotokowa (<i>verruca seborrhoica, keratosis seborrhoica</i>)</li> <li>• Włókniak twardy skóry (<i>dermatofibroma</i>)</li> <li>• Rogowiak kolczystokomórkowy (<i>keratoacanthoma</i>)</li> <li>• Rak podstawnokomórkowy barwnikowy (<i>carcinoma basocellulare pigmentosum</i>)</li> <li>• Naczyniak (<i>haemangioma</i>)</li> <li>• Wynaczynienie żyłne</li> <li>• Ziarniniak ropotwórczy, ziarniniak naczyniowy (<i>granuloma pyogenicum, teleangiectaticum</i>)</li> <li>• Barwnikowy torbielak potowy</li> <li>• Mięsak Kaposiego</li> <li>• Kłębczak</li> <li>• Inne guzy przydatkowe, szczególnie barwnikowe</li> <li>• Grzybica paznokci</li> <li>• Krwiak podpaznokciowy lub podrogowy</li> </ul>

U chorych z przerzutami czerniaka w węzłach chłonnych lub skóry z nieznanego ogniska pierwotnego obowiązuje staranne poszukiwanie ewentualnej zmiany pierwotnej (zwłaszcza na skórze owłosionej głowy, błonach śluzowych) oraz zebranie starannego wywiadu (np. w kierunku zmian poddanych elektrokoagulacji).

#### Różnicowanie

Stany, które należy uwzględniać podczas różnicowania wczesnego i rozwiniętego czerniaka skóry, przedstawiono w tabeli 2.

Rozpoznanie histopatologiczne — biopsja wycinająca zmiany skórnej (mikrostopniowanie I)

Biopsja wycinająca zmiany skóry podejrzanej klinicznie o czerniaka jest postępowaniem z wyboru, gdyż pozwala na potwierdzenie rozpoznania mikroskopowego czerniaka oraz uzyskanie informacji o najważniejszych czynnikach rokowniczych, które służą planowaniu dalszego postępowania leczniczego (mikrostopniowanie) [1, 3–5]. Nie ma wskazań do „profilaktycznego” wycięcia znamion, które nie są podejrzane o czerniaka skóry.

Badanie patomorfologiczne materiału uzyskanego na drodze biopsji wycinającej składa się z badania ma-

kro- i mikroskopowego z określeniem cech obowiązkowo i warunkowo badanych i zawartych w raporcie histopatologicznym ([http://www.pol-pat.pl/pliki/files/standardy\\_pdf/1.2\\_czerniak.pdf](http://www.pol-pat.pl/pliki/files/standardy_pdf/1.2_czerniak.pdf)):

#### I. Badanie makroskopowe

- a. wielkość wyciętego fragmentu skóry ze zmianą (3 wymiary);
- b. wielkość zmiany (2 wymiary);
- c. zabarwienie (jednolite, niejednolite);
- d. brzeg zmiany (regularny, nieregularny);
- e. guzek (obecny, nieobecny);
- f. margines (boczny, w głębi).

#### II. Badanie mikroskopowe

*Cechy mikroskopowe oceniane obowiązkowo:*

- a. grubość nacieku według Breslowa w milimetrach mierzona od warstwy ziarnistej naskórka lub dna owrzodzenia do najgłębiej naciekających gniazd melanocytów;
- b. obecność lub brak owrzodzenia obejmującego całą grubość pokrywającego guz naskórka oraz określenie jego rozległości na podstawie średnicy lub odsetka zajętej powierzchni guza;
- c. liczba figur podziału liczona w polu 1 mm<sup>2</sup> o największej aktywności mitotycznej;
- d. fazy wzrostu [horyzontalna (radialna) — śródskórkowa, *in situ* z mikroinwazją oraz

- strzałkowa (wertykalna), zawsze inwazyjna skórna];
- e. marginesy chirurgiczne, najbliższy obwodowy (od składnika *in situ* i inwazyjnego) oraz w głębi;
  - f. stopień zaawansowania pT.

*Cechy warunkowo określone w raporcie histopatologicznym:*

- g. obecność stopnia regresji;
- h. głębokość naciekania według Clarka (poziomy I, II, III, IV, V);
- podtyp histologiczny [czerniak szerzący się powierzchniowo (SSM, *superficial spreading melanoma*), czerniak powstający w plamie soczewicowatej lub plamie starczej Hutchinsona, zwany czerniakiem lentiginialnym (LMM, *lentigo maligna melanoma*), czerniak guzkowy (NM, *nodular melanoma*), czerniak odsiebnych części kończyn — podpaznokciowy (ALM, *acral lentiginous melanoma*), inne typy — np. desmoplastyczny];
- i. obecność lub brak naciekania naczyń chłonnych i krwionośnych;
- j. obecność lub brak mikroskopowych ognisk satelitarnych (ogniska z melanocytów średnicy powyżej 0,05 mm w odległości powyżej 0,3 mm i do 2 cm od składnika inwazyjnego guza pierwotnego czerniaka — cecha N);
- k. typ komórki (epitelioidna, wrzecionowata, mała, pleomorficzna, inna);
- l. obecność i nasilenie nacieku limfocytarnego [TILs (*tumor infiltrating lymphocytes*), oceniane tylko w komponencie wertykalnym; nieobecne, średnio obfite — TILs *non-brisk*, obfite — TILs *brisk*];

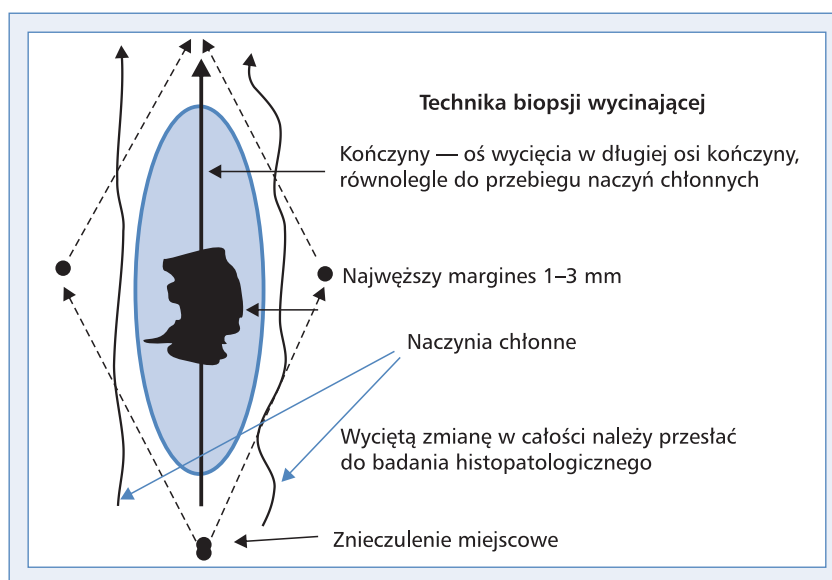
- m. obecność lub brak naciekania pni nerwowych;
- n. obecność znamienia.

Biopsja wycinająca jest prostym zabiegiem chirurgicznym i z reguły jest możliwa do wykonania w warunkach ambulatoryjnych. Wycięcie podejrzanej zmiany skórnej wykonuje się w miejscowym znieczuleniu nasiękowym z marginesem bocznym 1–2 mm niezmienionej skóry. Preparat operacyjny oprócz całej grubości skóry zawiera również powierzchowną warstwę tkanki tłuszczowej, nie wycina się powięzi, a ranę zszywa szwem pierwotnym. Cięcie skórne powinno być zgodne z długą osią ciała (ryc. 1), jedynie w obrębie twarzy należy stosować cięcie zgodnie z liniami estetycznymi. Nigdy nie powinno się wykonywać cięć poprzecznych (w lokalizacji kończynowej), które w przypadku reoperacji dają kosmetycznie bardzo zły efekt, a ze względów onkologicznych są błędem.

Wyniki aspiracyjnej biopsji cienko- lub gruboigłowej oraz biopsji nacinającej (wycinek) lub ścinającej (*shave biopsy*) nie dostarczają wiarygodnych informacji o zmianie pierwotnej czerniaka zgodnie z wymogami systemu *American Joint Committee on Cancer/Union for International Cancer Control (AJCC/UICC)* i metody te nie powinny być stosowane.

W przypadku, gdy zmiana jest bardzo duża i owrzodziła, można pobrać materiał do badania cytologicznego metodą odciskową (*imprint cytology*; przyciśnięcie szkiełka podstawowego do powierzchni guza i przesłanie tak pobranego materiału do badania cytologicznego).

Obecnie wiadomo, że określone podtypy czerniaków są związane ze specyficznymi mutacjami (jak mutacje *KIT* w czerniakach odsiebnych części koń-



**Rycina 1.** Prawidłowy kierunek cięcia przy wykonywaniu biopsji wycinającej. Wrzecionowate wycięcie podejrzanej zmiany barwnikowej prowadzone jest równoległe do przebiegających w pobliżu naczyń chłonnych (w kierunku najbliższego splotu chłonnego) i w większości przypadków pozwala na pierwotne zszycie rany

czyn/podpaznokciowych lub błon śluzowych). U chorych z uogólnionym (pierwotnie lub wtórnie) czerniakiem kwalifikujących się do leczenia systemowego obowiązkowe jest zbadanie obecności mutacji genu *BRAF* na materiale utrwalonym [a także może być uzasadnione w sytuacji bardzo dużego ryzyka nawrotu choroby (stopień IIIC)] i opcjonalnie *KIT* oraz *NRAS*. Nie ma konieczności dodatkowego pobierania materiału w celu weryfikacji obecności zaburzeń molekularnych z ognisk przerzutowych. Badania genetyczne należy wykonywać w ośrodkach poddawanych kontroli jakości. Nie zaleca się przeprowadzania analizy mutacji u chorych na pierwotne czerniaki bez przerzutów [4].

#### Biopsja węzłów wartowniczych (mikrostopniowanie II)

Do biopsji węzła chłonnego wartowniczego kwalifikują się chorzy [1, 3, 4]:

- po biopsji wycinającej z rozpoznaniem czerniaka skóry potwierdzonym w badaniu histopatologicznym, ale nie po szerokim wycięciu ogniska pierwotnego;
- z grubością nacieku według Breslowa  $\geq 1,0$  mm;
- z (mikro-)owrzodzeniem na powierzchni czerniaka niezależnie od grubości nacieku lub indeksem mitotycznym  $\geq 1/\text{mm}^2$  (czerniak, którego ognisko pierwotne sklasyfikowano jako kategoria pT1b–T4b wg klasyfikacji TNM UICC/AJCC 2010); według danych amerykańskiego Towarzystwa Chirurgii Onkologicznej (SSO, *Society of Surgical Oncology*), Amerykańskiego Towarzystwa Onkologii Klinicznej (ASCO, *American Society of Surgical Oncology*) oraz Europejskiego Towarzystwa Onkologii Medycznej (ESMO, *European Society of Medical Oncology*) można odstąpić od wykonywania biopsji węzła wartowniczego w czerniakach pT1b o grubości do 0,75 mm (niemniej należy nadal rozważyć ją przy stwierdzeniu owrzodzenia zmiany pierwotnej);
- bez klinicznych cech przerzutów w regionalnych węzłach chłonnych i narządach odległych.

Biopsja węzła wartowniczego jest obecnie niezbędną metodą oceny obecności mikroprzerzutów w węzłach chłonnych [6]. W 1999 roku Światowa Organizacja Zdrowia (WHO, *World Health Organization*) stwierdziła, że biopsja węzła wartowniczego powinna być standardem postępowania u chorych na czerniaki skóry bez klinicznych cech przerzutów do regionalnych węzłów chłonnych [4, 6–8]. Podczas wykonywania biopsji węzła wartowniczego należy wykorzystywać limfoscyntyografię przedoperacyjną oraz śródoperacyjną limfoscyntyografię połączoną z wybarwieniem. Biopsję węzłów wartowniczych należy wykonywać po biopsji wycinającej czerniaka, jednocześnie z radykalnym wycięciem blizny po biopsji wycinającej czerniaka. Dostępne dane nie wskazują na negatywny wpływ na rokowanie wykonywa-

nia biopsji węzła wartowniczego po upływie 6 tygodni od wycięcia ogniska pierwotnego. Dokładność metody zależy od współpracy lekarza medycyny nuklearnej, chirurga oraz patologa. Biopsja węzła wartowniczego jest diagnostyczną metodą „minimalnie inwazyjną” z uwagi na niewielką częstość powikłań pooperacyjnych wczesnych i późnych.

Badaniu patomorfologicznemu powinny być poddane wszystkie znalezione węzły chłonne. Z węzłów zawierających depozyty przerzutowe widoczne makroskopowo wystarczające jest pobranie jednego wycinka, podczas gdy w pozostałych przypadkach, jeśli jest to możliwe, należy wykonać seryjne skrawki węzła co 3–4 mm. Raport patologiczny opisujący ten materiał powinien zawierać liczbę znalezionych węzłów chłonnych, liczbę węzłów zawierających przerzuty, wielkość i lokalizację największego ogniska przerzutowego, obecność (lub brak) szerzenia się poza torebkę węzła oraz zajęcie naczyń. Badanie immunohistochemiczne z wykorzystaniem swoistych markerów (np. HMB45, Melan-A) może uwidaczniać obecność drobnych skupień komórek nowotworu.

Wyniki prospektywnego, wieloośrodkowego badania *Multicenter Selective Lymphadenectomy Trial-1* (MSLT-1) wskazują, że biopsja węzła wartowniczego u chorych na czerniaki pozwala określić grupy wysokiego ryzyka rozsiewu nowotworu, pomaga we właściwym określeniu stopnia zaawansowania choroby, zapewnia znakomitą kontrolę regionalną i umożliwia kwalifikację chorych do badań klinicznych według jednakowych kryteriów [7]. W badaniu MSLT-1 nie wykazano poprawy czasu przeżycia do wystąpienia nawrotu choroby i czasu przeżycia całkowitego (OS, *overall survival*) w całej analizowanej grupie chorych poddanych biopsji węzłów wartowniczych w porównaniu z grupą poddaną obserwacji. Jednakże w podgrupie chorych z obecnymi przerzutami do węzłów chłonnych przeżycia 10-letnie były znacznie większe wśród chorych, którzy zostali poddani natychmiastowej limfadenektomii w przypadku stwierdzonego przerzutu do węzła wartowniczego w porównaniu z chorymi poddanymi takiemu leczeniu później, z powodu wykrycia klinicznie jawnych przerzutów (62,1% vs. 41,5%;  $p = 0,006$ ) [7].

Po stwierdzeniu w badaniu histopatologicznym przerzutów czerniaka w węzłach wartowniczych należy wykonać radykalną limfadenektomię, gdyż w pozostałych węzłach chłonnych (węzły chłonne niewartownicze — *non-sentinel lymph node*) przerzuty czerniaka stwierdza się za pomocą rutynowych metod histopatologicznych u około 20–30% chorych [9].

Obecnie trwają badania kliniczne nad możliwością ograniczenia wykonywania uzupełniającej limfadenektomii u części chorych (submikroprzerzuty w węzle wartowniczym o średnicy  $< 0,1$  mm lub w położeniu podtorebkowym o średnicy do 0,4 mm) bez jednocześnie negatywnego wpływu na nawroty czerniaka [10].

## Ocena stopnia zaawansowania i czynniki rokownicze

Identyfikacja klinicznych i patomorfologicznych cech rokowniczych ma na celu zrozumienie biologii nowotworu oraz ułatwienie zaplanowania właściwego leczenia dla indywidualnego chorego z uwzględnieniem ryzyka nawrotu choroby i prawdopodobieństwa przeżycia po leczeniu.

Czynniki rokownicze

### Pierwotne ognisko czerniaka

Najważniejszymi czynnikami rokowniczymi u chorych na czerniaki skóry bez przerzutów są grubość (wg Breslowa) i obecność (mikro-)owrzodzenia ogniska pierwotnego. Obecnie stwierdzono również istotne znaczenie rokownicze określenia liczby mitoz w przypadku „cienkich” czerniaków o grubości  $\leq 1$  mm (pT1). Czynniki te znalazły zastosowanie w definiowaniu systemu TNM (tab. 3) [4–6].

### Przerzuty w regionalnych węzłach chłonnych (III stopień zaawansowania klinicznego)

Obecność przerzutów w regionalnych węzłach chłonnych jest najistotniejszym czynnikiem determinującym rokowanie u chorych na czerniaki skóry. W przypadku obecności przerzutów najważniejszym czynnikiem jest liczba zmienionych przerzutowo regionalnych węzłów chłonnych. Istotnym czynnikiem jest rodzaj przerzutu — lepiej rokują chorzy z mikroprzerzutami (ogniska nowotworowe wykryte w trakcie badania mikroskopowego w niepowiększonym i klinicznie niewyczuwalnym węzle chłonny — pobranym podczas biopsji węzłów wartowniczych) niż z makroprzerzutami (ogniska nowotworu rozpoznane w badaniu mikroskopowym w powiększonym i wyczuwalnym klinicznie węzle chłonny). Dodatkowym istotnym czynnikiem wpływającym negatywnie na rokowanie chorych w grupie z przerzutami do węzłów chłonnych jest obecność naciekania poza torebkę węzła chłonnego przez komórki czerniaka.

### Przerzuty w narządach odległych (IV stopień zaawansowania klinicznego)

Najważniejszymi czynnikami rokowniczymi u chorych z pozaregionalnymi przerzutami są lokalizacja przerzutów oraz aktywność LDH.

### Klasyfikacja stopni zaawansowania klinicznego

Obecnie obowiązujący system klasyfikacji zaawansowania klinicznego i patologicznego czerniaka skóry według TNM pochodzi z rewizji przedstawionej w 2010 roku i został opracowany przez AJCC na podstawie analizy wieloczynnikowej danych ponad 38 000 chorych (tab. 3) [6].

## Zasady leczenia

Leczenie chirurgiczne jest postępowaniem z wyboru u chorych na czerniaki. Po wykonaniu biopsji wycinającej podejrzaną zmianę barwnikową i rozpoznaniu czerniaka skóry należy podjąć decyzję o ewentualnym „docięciu” blizny z odpowiednimi marginesami oraz wykonaniu biopsji wartowniczego węzła chłonnego. W przypadku stwierdzenia przerzutu w węzle wartowniczym lub potwierdzenia przerzutu w wyczuwalnych klinicznie regionalnych węzłach chłonnych za pomocą biopsji aspiracyjnej cienkoigłowej należy wykonać limfadenektomię splotu chłonnego. Obecnie leczenie uzupełniające po leczeniu chirurgicznym stosuje się w wybranych przypadkach, zaś u chorych w stadium rozsiewu postępowanie powinno być indywidualizowane w zależności od sytuacji klinicznej. Podstawową i obowiązującą zasadą powinno być postępowanie prowadzone w ramach wielospecjalistycznych dyscyplinarnych zespołów, których członkowie mają doświadczenie w diagnostyce i leczeniu czerniaków.

Leczenie chirurgiczne

### Ognisko pierwotne

Radykalne leczenie ogniska pierwotnego czerniaka polega na doszczętnym wycięciu blizny po wykonanej biopsji wycinającej zmiany pierwotnej.

Opierając się na wynikach 6 wieloośrodkowych badań z losowym doбором chorych, odstąpiono od wykonywania rozległych (tzn. margines  $\geq 3$  cm) wycięć ogniska pierwotnego czerniaka na rzecz węższych marginesów zdrowych tkanek. Zalecane są następujące marginesy radykalnego leczenia zmiany pierwotnej czerniaka (wycięcie blizny po biopsji wycinającej zmiany pierwotnej): czerniak *in situ* — margines 5 mm, czerniak o grubości  $\leq 2$  mm — margines 1 cm, czerniak o grubości  $> 2$  mm — margines 2 cm (tab. 4) [4, 5, 11]. Stosowanie marginesu większego niż 2 cm zmniejsza odsetek wznów miejscowych, ale nie poprawia przeżyć odległych. Bliznę po biopsji wycinającej czerniaka o grubości  $\leq 2$  mm należy usunąć bez powięzi powierzchownej, zaś w przypadku blizn po biopsji czerniaków z grubszym naciekiem dobrym marginesem od dołu jest wycięta powięź. Zasad tych nie stosuje się w przypadku lokalizacji czerniaka na twarzy, gdzie brak jest powięzi i marginesy wycięcia mogą być węższe. W przypadku lokalizacji podpaznokciowej czerniaków należy wykonać amputację dalszego paliczka palca.

### Regionalne węzły chłonne

Chorzy na czerniaki skóry z przerzutami w regionalnych węzłach chłonnych stanowią zróżnicowaną grupę pod względem rokowania (przeżycia 5-letnie — 13–69%). W prospektywnych badaniach klinicznych

Tabela 3. Klasyfikacja oceny zaawansowania według TNM AJCC/UICC z 2010 roku

A. Kategorie systemu TNM

Cecha T	Grubość nacieku [mm]	(Mikro-)owrzodzenie/mitozy
pTis ( <i>in situ</i> )		
T1	≤ 1,0	a: bez owrzodzenia + indeks mitotyczny < 1/mm <sup>2</sup> b: z owrzodzeniem lub indeks mitotyczny ≥ 1/mm <sup>2</sup>
T2	1,01–2,00	a: bez owrzodzenia b: z owrzodzeniem
T3	2,01–4,0	a: bez owrzodzenia b: z owrzodzeniem
T4	> 4,0	a: bez owrzodzenia b: z owrzodzeniem
Cecha N	Liczba węzłów chłonnych z przerzutami	Typ przerzutu
N0	0	
N1	1	a: mikroprzerzut* b: makroprzerzut**
N2	2–3	a: mikroprzerzut* b: makroprzerzut** c: przerzuty <i>in-transit</i> /satelitoza bez przerzutów w węzłach chłonnych
N3	4 lub więcej węzłów chłonnych lub pakiet węzłowy ,lub przerzuty <i>in-transit</i> /zmiany satelitarne z jednoczesnymi przerzutami do węzłów chłonnych	
Cecha M	Umiejscowienie przerzutów	Stężenie LDH w surowicy
M0	Bez przerzutów odległych	
M1a	Skóra, tkanka podskórna lub inne węzły chłonne poza regionalnym splotem	Prawidłowy
M1b	Płuca	Prawidłowy
M1c	Inne niż ww. narządy trzewne Każde umiejscowienie	Prawidłowy Podwyższony

Definicje:

\*Mikroprzerzut w węzle chłonnym — stwierdzony w badaniu mikroskopowym węzła chłonnego bezobjawowego (niepowiększonego) klinicznie po wykonanej biopsji węzła wartowniczego

\*\*Makroprzerzut w węzle chłonnym — potwierdzony w badaniu mikroskopowym węzła chłonnego wyczuwalnego (powiększonego) klinicznie po terapeutycznej limfadenektomii

Satelitoza — naciek nowotworowy lub guzki (makro- lub mikroskopowo) w odległości do 2 cm od pierwotnego ogniska czerniaka skóry

*In-transit* — przerzuty w skórze lub tkance podskórnej w odległości ponad 2 cm od ogniska pierwotnego czerniaka skóry do poziomu najbliższego regionalnego splotu chłonki

LDH (*lactate dehydrogenase*) — dehydrogenaza mleczanowa

B. Kategorie stopni zaawansowania

	Stopnie kliniczne*			Stopnie patologiczne**		
	T	N	M	T	N	M
0	Tis	N0	M0	Tis	N0	M0
IA	T1a	N0	M0	T1a	N0	M0
IB	T1b	N0	M0	T1b	N0	M0
	T2a	N0	M0	T2a	N0	M0

→



Tabela 3 (cd.). Klasyfikacja oceny zaawansowania według TNM AJCC/UICC z 2010 roku

Stopnie kliniczne*	Stopnie patologiczne**						
	T	N	M	T	N	M	
IIA	T2b	N0	M0	T2b	N0	M0	
	T3a	N0	M0	T3a	N0	M0	
IIB	T3b	N0	M0	T3b	N0	M0	
	T4a	N0	M0	T4a	N0	M0	
IIC	T4b	N0	M0	T4b	N0	M0	
III***	Każdy T	N1	M0	IIIA	T1–4a	N1a	M0
		N2			T1–4a	N2a	M0
		N3			T1–4b	N1a	M0
					T1–4b	N2a	M0
					T1–4a	N1b	M0
					T1–4a	N2b	M0
					T1–4a	N2c	M0
				IIIC	T1–4b	N1b	M0
					T1–4b	N2b	M0
					T1–4b	N2c	M0
					Każdy T	N3	M0
IV	Każdy T	Każdy N	Każdy M1		Każdy T	Każdy N	Każdy M1

\*Stopniowanie kliniczne obejmuje mikrostopniowanie ogniska pierwotnego i kliniczną/radiologiczną ocenę obecności przerzutów, dlatego z zasady może być zastosowane tylko po całkowitym wycięciu ogniska pierwotnego czerniaka skóry (biopsji wycinającej) i ocenie obecności przerzutów w okolicznych węzłach chłonnych i narządach odległych

\*\*Stopniowanie patologiczne zawiera mikrostopniowanie ogniska pierwotnego i ocenę patologiczną węzłów chłonnych regionalnego spływu: po biopsji węzła wartowniczego lub po radykalnej limfadenektomii (z wyjątkiem stopni 0 i IA, w których nie wykonuje się operacji w obrębie węzłów chłonnych regionalnego spływu)

\*\*\*W stopniowaniu klinicznym nie ma podgrup w stopniu III

nie potwierdzono korzyści płynących z wykonania elekttywnej limfadenektomii u chorych bez klinicznych cech przerzutów czerniaka w węzłach chłonnych. Obecnie limfadenektomię u chorych na czerniaki skóry przeprowadza się tylko w przypadku potwierdzenia obecności przerzutu w wartowniczych węzłach niepodjęrzanych klinicznie spływów chłonnych (mikrostopniowane II) lub w przypadku stwierdzenia przerzutów na podstawie badania materiału pobranego drogą biopsji cienkoigłowej (w szczególnych przypadkach — biopsja chirurgiczna) z powiększonych i klinicznie podejrzanych węzłów chłonnych [1, 3, 7, 11].

### Limfadenektomia terapeutyczna

Kwalifikując chorych do limfadenektomii, należy oprzeć się na badaniu klinicznym i wykluczyć przerzuty odległe (wykonać przynajmniej konwencjonalną RTG klatki piersiowej i USG jamy brzusznej). W przypadku podejrzenia przerzutów do narządów odległych należy kwalifikować chorych do dokładnych badań TK lub PET-TK (zwłaszcza ocena miednicy przy podejrzeniu

Tabela 4. Podsumowanie zaleceń *National Comprehensive Cancer Network (NCCN) v. 3.2015, European Organization for Research and Treatment of Cancer (EORTC) oraz European Society of Medical Oncology (ESMO) dotyczących ostatecznego marginesu radykalnego wycięcia ogniska pierwotnego czerniaka skóry w zależności od jego grubości według Breslowa*

Grubość czerniaka (Breslow)	Zalecany margines kliniczny
<i>In situ</i>	0,5 cm
≤ 2,0 mm	1 cm
> 2,0 mm	2 cm

przerzutów do węzłów chłonnych biodrowych lub zaskonowych) i MR. Badanie obrazowe w celu wykluczenia przerzutów do mózgu wykonuje się w przypadku wystąpienia objawów klinicznych.

Zakres terapeutycznej limfadenektomii w czerniakach skóry jest następujący:

- w splotwie pachowym należy usunąć wszystkie węzły chłonne zgodnie z definicją anatomiczną (3 grupy węzłów chłonnych wraz z powięziami je otaczającymi: piętro dolne — węzły przysutkowe i podłopatkowe, piętro środkowe — węzły środkowe pachy, piętro górne — węzły żyły pachowej i podobojczykowej);
- w splotwie pachwinowym należy usunąć węzły chłonne okolicy pachwinowo-udowej, leżące poniżej więzadła pachwinowego w trójkącie udowym wraz z powięziami mięśni uda, węzły biodrowe leżące wzdłuż naczyń biodrowych oraz węzły chłonne dołu zaślonoowego [w przypadku niewielkich (o wielkości do 1 mm) przerzutów do węzłów wartowniczych można ograniczyć limfadenektomię jedynie do węzłów pachwinowych];
- w splotwie szyjnym można wykonać operacje zmodyfikowane spełniające postulat maksymalnej doszczętności zabiegu, przy czym z reguły usuwa się struktury szyi zawierające węzły chłonne powierzchowne (przednie i tylne) oraz głębokie w jednym bloku, ograniczonym od tyłu powięzią głęboką szyi, od przodu mięśniem szerokim szyi.

Niekiedy istnieje konieczność wykonania limfadenektomii w obrębie dołu podkolanowego lub łokciowego.

### Wznowa miejscowa i przerzuty *in-transit*

Terminy satelitoza (mikro- i makroskopowa), wznowa miejscowa oraz przerzuty *in-transit* stanowią pewną ciągłość i przedstawiają różne obrazy tego samego zjawiska patologicznego. Z reguły stan określany mianem wznowy miejscowej (często nawet po bardzo szerokim wycięciu ogniska pierwotnego) reprezentuje rozprzestrzenianie się czerniaków drogą otaczających naczyń chłonnych (mikrosatelity stają się makrosatelitami), a następnie mogą one przechodzić w przerzuty *in-transit*. Z tego względu w większości opracowań wymienione postaci nawrotu czerniaka skóry analizowane są razem i wykazują podobne rokowanie (10-letnie przeżycie — 20–30%). Podstawową metodą leczenia miejscowego wznowy miejscowej i przerzutów *in-transit* jest leczenie chirurgiczne. Powinno być ono indywidualizowane i zależy od liczby zmian, wielkości, lokalizacji i przebiegu klinicznego. W przypadku przerzutów *in-transit* postępowanie chirurgiczne obejmuje wycięcie policzalnych zmian (< 10) z marginesem mikroskopowym wolnym od nacieku czerniaka (makroskopowo może być wąski). Należy rozważyć zasadność wykonania kolejnego wycięcia miejscowego w przypadku pojawienia się następnej kaskady wysiewu *in-transit* po wcześniejszym i niedawnym (tzn. przed miesiącem) wycięciu zmian. W przypadku pojedynczych zmian nawrotowych można rozważyć ponowną biopsję węzła wartowniczego, pod warunkiem że od pierwotnej operacji i biopsji węzła wartowniczego upłynął dostatecznie długi czas (minimum 12 miesięcy,

optymalnie > 24 miesięcy). Nie należy wykonywać amputacji w przypadku rozsiewu *in-transit* czerniaków skóry. W przypadkach mnogich/nieresekcyjnych należy rozważyć zastosowanie metod leczenia miejscowego (ablacja laserem, radioterapia, krioterapia), immunoterapię doguzową (PV-10 lub interleukina-2) lub miejscową (imikwimod niezarejestrowany w tym wskazaniu) i elektrochemioterapię (ECT). W przypadku rozległych, mnogich zmian zlokalizowanych na kończynie preferowaną metodą jest izolowana chemioterapia perfuzyjna kończynowa w hipertermii (HILP, *hyperthermic isolated limb perfusion*) najczęściej z melfalanem, która może być stosowana wyłącznie w ośrodkach o odpowiednim przygotowaniu i doświadczeniu; niemożność zastosowania HILP jest wskazaniem do systemowego leczenia [1, 4, 5, 11, 12].

### Leczenie uzupełniające

Obecnie w praktyce klinicznej u chorych po radykalnej operacji zmiany pierwotnej i limfadenektomii nie ma wskazań do rutynowego stosowania systemowego leczenia uzupełniającego (chemioterapia lub immunoterapia), a radioterapia uzupełniająca może być rozważana tylko w ściśle określonych sytuacjach.

Jedynie interferon (IFN)  $\alpha$ -2b w wysokich dawkach na podstawie pozytywnego wyniku jednego z trzech badań *Eastern Cooperative Oncology Group* (ECOG) — ECOG 1684 — został zarejestrowany w Stanach Zjednoczonych i Unii Europejskiej dla czerniaków w stopniu zaawansowania IIB–III, a IFN  $\alpha$ -2b w niskich dawkach został zarejestrowany dla chorych w II stopniu w Europie [13, 14]. Podstawą rejestracji było znamienne wydłużenie OS w okresie około 7-letniej obserwacji, które nie zostało potwierdzone po dłuższym czasie (12 lat). Wyniki badań pokazują w sposób powtarzalny (w 10 z 17 ocenionych badań) poprawę przeżyć wolnych od nawrotu choroby, przy czym ostatnie metaanalizy wykazują zmniejszenie względnego ryzyka nawrotu choroby o 17–18% ( $p < 0,0001$ ) przy zastosowaniu leczenia adiuwantowego IFN. Dowody dotyczące poprawy przeżyć całkowitych są znacznie słabsze, pochodzą głównie z metaanaliz i przekładają się w całej grupie chorych na poprawę 5-letniego przeżycia całkowitego o około 3–5%. Z uwagi na kontrowersyjne znaczenie uzupełniającego leczenia IFN  $\alpha$ -2b chorych na czerniaki z grupy pośredniego i wysokiego ryzyka nawrotu oraz uwzględniając jego toksyczność, zastosowanie tej metody powinno być indywidualizowane. Wyniki metaanaliz wskazują, że podstawową grupą chorych odnoszącą korzyść z leczenia uzupełniającego IFN są chorzy z owrzodzonym ogniskiem pierwotnym czerniaka, zwłaszcza w podgrupie chorych z mikroprzerzutami (w węzle wartowniczym), a nie z makroprzerzutami stwierdzanymi w klinicznie powiększonych węzłach chłonnych [15]. W Stanach Zjednoczonych lekiem zarejestrowanym do leczenia

uzupełniającego w grupie chorych po limfadenektomii z powodu przerzutów do regionalnych węzłów chłonnych jest ipilimumab, dla którego wykazano w badaniu z losowym doбором chorych istotną poprawę przeżyć wolnych od nawrotu choroby przy jednocześnie dużej toksyczności tej terapii.

Inne metody immunoterapii (np. interleukina-2), szczepionki lub leki o działaniu cytotoksycznym nie mają żadnego zastosowania w uzupełniającym leczeniu pooperacyjnym.

W indywidualnych przypadkach po leczeniu chirurgicznym czerniaków o dużym ryzyku możliwe jest zastosowanie uzupełniającej radioterapii — schemat dawkowania obejmuje hipofrakcjonowanie po 3–8 Gy/frakcję lub frakcjonowanie konwencjonalne w zależności od lokalizacji. Wskazaniem do uzupełniającej radioterapii po wycięciu guza pierwotnego mogą być następujące czynniki: czerniak desmoplastyczny wycięty z wąskimi marginesami, dodatnie marginesy chirurgiczne (zwłaszcza po wycięciu wznowy miejscowej), obecność ognisk satelitarnych, nasilony neurotropizm czy lokalizacja w regionie głowy i szyi (radioterapia jako samodzielna metoda może być zastosowana w przypadku rozległej zmiany typu LMM), stan po wycięciu wznowy miejscowej. Po limfadenektomii z powodu przerzutów do regionalnych węzłów chłonnych wskazaniami do uzupełniającej radioterapii mogą być: naciek pozatorebkowy węzła, zajęcie  $\geq 4$  węzłów chłonnych (stopień IIIC), średnica przerzutu  $> 3$  cm, przerzuty w węzłach chłonnych szyi (od 2 zmienionych przerzutowo węzłów chłonnych lub przy wielkości przerzutu minimum 2 cm), nawrót po resekcji [16, 17]. Wyniki z jedyne go zakończonego badania z losowym doбором chorych, w którym oceniano wartość uzupełniającej radioterapii (48 Gy w 20 frakcjach) po limfadenektomii w przypadku dużego ryzyka nawrotu, potwierdziły poprawę kontroli miejscowej po zastosowaniu napromieniania, bez wpływu na przeżycia całkowite i przy jednoczesnym zwiększeniu odległych powikłań lokoregionalnych.

#### Leczenie chorych w stopniu uogólnienia

Wyniki leczenia chorych na czerniaki skóry w IV stopniu zaawansowania są niezadowolające — mediana przeżycia wynosi około 6–12 miesięcy (jest dłuższa przy zastosowaniu nowych terapii), a 5-letnie przeżycia dotyczą około 10% chorych.

Czynnikami o znamienym znaczeniu rokowniczym u chorych na czerniaka w stopniu IV są stan sprawności, poziom aktywności LDH oraz lokalizacja ognisk przerzutowych. W przypadku kwalifikacji chorego do leczenia chirurgicznego lub leczenia systemowego w IV stopniu zaawansowania należy dokonać oceny zaawansowania choroby za pomocą badań obrazowych lub ba-

dania PET-KT (jedynie izolowane ogniska przerzutowe są kwalifikowane do resekcji) [1].

W przypadku zmian wtórnych w skórze, tkankach miękkich, węzłach chłonnych (lepiej rokowanie) należy zawsze rozważyć możliwość wycięcia, podobnie należy postąpić w przypadku izolowanych przerzutów do narządów mięszzowych. W przypadku zmian niemożliwych do wycięcia wybór postępowania zależy od obecności przerzutów w ośrodkowym układzie nerwowym, których stwierdzenie nakazuje w pierwszej kolejności rozważyć (decyzja zależna od umiejscowienia i liczby zmian) leczenie chirurgiczne lub napromienianie ośrodkowego układu nerwowego w celu opóźnienia wystąpienia krwawienia lub zaburzeń neurologicznych. W postępowaniu paliatywnym radioterapia znajduje również zastosowanie u chorych z przerzutami w tkankach miękkich (owrzodzenia i ból) i kościach (ból).

Postęp w uogólnionym czerniaku, przy niewielkiej skuteczności klasycznych leków cytotoksycznych, jest związany z immunoterapią nieswoistą za pomocą przeciwciał monoklonalnych anty-CTLA4 lub anty-PD-1 hamujących ogólnoustrojowe mechanizmy immunosupresji w celu indukcji odpowiedzi przeciwnowotworowej (aktywacja limfocytów T) oraz leczeniem ukierunkowanym molekularnie za pomocą inhibitorów kinaz serynowo-treoninowych. Nadal należy rozważać włączenie chorego na uogólnionego czerniaka do prospektywnych badań klinicznych.

Dakarbazyna jest jedynym zarejestrowanym w uogólnionym czerniaku lekiem cytotoksycznym, przy czym jej skuteczność jest ograniczona (obiektywna odpowiedź — 15% chorych, mediana czasu trwania odpowiedzi — 4 miesiące) [1, 3]. Jedynym schematem stosowania dakarbazyny opartym na wskazaniach rejestracyjnych jest podawanie leku przez 5 kolejnych dni w dobowej dawce 200 mg/m<sup>2</sup>. Możliwość 1-dniowego stosowania leku w wyższej dawce (850–1000 mg/m<sup>2</sup> co 3 tygodnie) nie została formalnie zatwierdzona, chociaż jest postępowaniem bardziej użytecznym w praktyce. Paklitaksel w monoterapii lub stosowany łącznie z karboplatiną nie pozwala na długotrwałą kontrolę choroby w ramach drugiej linii leczenia. W badaniach z losowym doбором chorych nie potwierdzono większej skuteczności wielolekowych schematów z udziałem dakarbazyny w skojarzeniu z cisplatiną, alkaloidami barwinka (np. winblastyna) i pochodnymi nitrozomocznika (np. karmustyna) oraz tamoksyfenem. Stosowanie biochemioterapii (chemioterapia łącznie z interleukiną-2 i IFN  $\alpha$ -2b) nie poprawia przeżyć chorych w stosunku do chemioterapii. Wyniki nielicznych badań klinicznych wskazują, że interleukina-2 w monoterapii lub stosowana łącznie z interferonem  $\alpha$ -2b nieznacznie zwiększa wskaźnik odpowiedzi bez wpływu na OS, przy czym działania niepożądane leczenia są wyraźnie bardziej nasilone. Obecnie stosowanie chemioterapii powinno być ograniczone do

sytuacji ratunkowych po niepowodzeniu leczenia ukierunkowanego molekularnie lub immunoterapii.

### Immunoterapia

Ipilimumab został zarejestrowany do leczenia chorych na uogólnione czerniaki i wykazał — w porównaniu z peptydową szczepionką gp100 w drugiej linii — istotne zwiększenie mediany OS (różnica około 3,5 miesiąca) bez istotnego wpływu na czas przeżycia wolnego od progresji choroby (PFS, *progression free survival*) [18, 19]. Kinetyka i czas trwania odpowiedzi dla ipilimumabu jest odmienny niż w klasycznej chemioterapii — korzyść z leczenia obserwuje się dopiero po 3–4 miesiącach, co ogranicza jego zastosowanie do chorych na zaawansowanego czerniaka o minimalnych objawach, dobrym stanie sprawności i powolnym przebiegu choroby oraz (ze względu na profil bezpieczeństwa) bez towarzyszących chorób autoimmunologicznych. W związku z późnym występowaniem obiektywnych odpowiedzi wiążąca ocena skuteczności terapii ipilimumabem powinna być dokonana po 12 tygodniach od rozpoczęcia leczenia, zwłaszcza biorąc pod uwagę możliwość wystąpienia we wczesnym okresie terapii zjawiska paradoksalnej progresji związanej z naciekaniami guzów przez komórki czynne immunologicznie. W celu obiektywnej obrazowej oceny odpowiedzi na leczenie ipilimumabem wskazane jest stosowanie kryteriów odpowiedzi immunologicznej [18–20]. Obecnie nie znamy czynników predykcyjnych odpowiedzi na leczenie ipilimumabem. Zalecany schemat dawkowania tego leku to dawka 3 mg/kg mc. podawana dożylnie co 3 tygodnie, ogółem podaje się 4 dawki.

Odsetek obiektywnych odpowiedzi na leczenie ipilimumabem jest niewielki (około 10% chorych), długotrwałe korzyści odnosi ograniczona liczba chorych (20–25%), jednak charakteryzują się oni wieloletnimi przeżyciami (najdłuższe obserwacje sięgają 10 lat). Problemem przy terapii ipilimumabem są działania niepożądane związane z reakcjami autoimmunologicznymi (działania niepożądane w stopniach 3.–4. występują u około 20–25% chorych). Do najczęstszych immunologicznych działań niepożądanych należą zmiany skórne, biegunki, hepatotoksyczność i endokrynopatie (w tym niedoczynność przysadki i tarczycy). Wystąpienie powyższych objawów u chorego leczonego ipilimumabem powinno skutkować jak najszybszym przesłaniem chorego do ośrodka o odpowiednim doświadczeniu w zakresie leczenia powikłań immunoterapii. W przypadku znacznego nasilenia objawów uniemożliwiających transport należy bezzwłocznie zastosować kortykosteroidy [dekametazon (lub równoważnik) 1–2 mg/kg mc. na dobę] i prowadzić dalsze leczenie we współpracy z ośrodkiem referencyjnym. Odpowiednie algorytmy postępowania są dostępne [19] i powinny być rygorystycznie stosowane od momentu wystąpienia pierwszych objawów sugerujących toksyczność immunologiczną.

Leczenie ipilimumabem powinno być prowadzone jedynie w ośrodkach o najwyższym poziomie referencyjności, które zapewniają możliwość kompleksowego postępowania diagnostyczno-terapeutycznego. Nie jest uzasadnione podejmowanie wspomnianego leczenia w ośrodkach, które nie posiadają pełnych możliwości postępowania.

Obecnie immunoterapia w czerniakach skóry wiąże się z zastosowaniem blokady punktów kontrolnych układu immunologicznego PD-1/PD-L1 w monoterapii (niwolumab 3 mg/kg mc. co 2 tygodnie lub pembrolizumab w dawce 2 mg/kg mc. co 3 tygodnie) [21–23] lub w skojarzeniu z przeciwciałami anty-CTLA-4 (kombinacja niezarejestrowana w Unii Europejskiej) [24]. Preparaty te wykazały w warunkach klinicznych w monoterapii lub w kombinacji z ipilimumabem długotrwałą korzyść kliniczną u części chorych na zaawansowane czerniaki i znaczne odsetki odpowiedzi (sięgające 50%), przy przeżyciach rocznych na poziomie 70–80%. Stosowanie pembrolizumabu jest związane z odsetkiem przeżyć 2-letnich wynoszącym około 50–60%, przy akceptowalnej toksyczności (< 15% w stopniu 3./4., czyli istotnie mniej niż w przypadku ipilimumabu), choć najcięższe objawy również dotyczą immunologicznych działań niepożądanych. W badaniach potwierdzono jego większą skuteczność w odniesieniu do OS i PFS w porównaniu z ipilimumabem w pierwszej linii terapii oraz chemioterapią po niepowodzeniu wcześniejszej terapii [23]. Podobne wyniki uzyskuje się dla terapii niwolumabem [21, 22]. W ostatnio opublikowanym badaniu klinicznym, w którym porównano skuteczność niwolumabu w monoterapii, ipilimumabu w monoterapii oraz połączenia obu leków, niwolumab okazał się bardziej skuteczny niż ipilimumab (mediana PFS wynosiła odpowiednio 6,9 wobec 2,9 miesiący), jednak najskuteczniejsza okazała się kombinacja leków; mediana PFS to 11,5 miesiąca. Kombinacja leków była najlepszą opcją w przypadku obecności ekspresji PD-L1 w tkance nowotworowej poniżej 5%. W przypadku ekspresji PD-L1 powyżej 5% wyniki leczenia niwolumabem w monoterapii lub w skojarzeniu z ipilimumabem były porównywalne, nie przedstawiono jednak jak dotąd wyników dotyczących OS [24]. Pod względem toksyczności istotne klinicznie działania niepożądane najczęściej obserwowano w grupie chorych poddanych leczeniu skojarzonemu (stopień 3.–4.) i dotyczyły one 55% chorych, w grupie przyjmującej niwolumab — 16%, a stosującej ipilimumab w monoterapii — 27%.

W świetle wyników tych badań ipilimumab nie powinien już stanowić podstawowego rodzaju immunoterapii u chorych na zaawansowane czerniaki (gdyż przynosi gorsze wyniki niż przeciwciała anty-PD-1), zaś leczenie należy rozpoczynać od przeciwciała anty-PD-1 (pembrolizumab lub niwolumab) w monoterapii, problem terapii skojarzonej z anty-CTLA-4 wymaga dalszych badań.

### Leczenie ukierunkowane molekularnie

Mutacje w szlaku RAS/RAF/MEK/ERK kinazy MAP (MAPK) stwierdzane są w około 75% przypadków czerniaka skóry. Dominującym mechanizmem prowadzącym do nadaktywności szlaku RAS/RAF/MAPK w czerniaku skóry jest mutacja genu kodującego kinazę BRAF, przy czym mutacje somatyczne w genie *BRAF* obserwuje się w 50–70% czerniaków skóry powstających w miejscach nienarażonych na długotrwałe działanie promieni słonecznych. Opublikowane w 2011 roku wyniki rejestracyjnego badania III fazy z wemurafenibem w pierwszej linii u chorych z mutacją *BRAF* V600 wykazały odpowiedzi na leczenie u 48% leczonych inhibitorem BRAF wobec 5% otrzymujących dakarbazynę, jak również znaczącą poprawę przeżyć wolnych od progresji (różnica około 5 miesięcy) i przeżyć całkowitych (różnica około 3 miesiące) [25]. Wemurafenib został zarejestrowany do leczenia chorych na zaawansowane czerniaki z mutacją *BRAF* (oznaczanie tej mutacji jest możliwe w polskich ośrodkach za pomocą zwalidowanego testu). Pomimo że u większości chorych dochodzi do pojawiania się oporności na leczenie (mediana PFS wynosi 6–7 miesięcy), wyniki badania II–III fazy wykazały medianę przeżyć całkowitych u chorych na przerzutowe czerniaki na poziomie 13–16 miesięcy, co znaczenie przewyższa obserwowane wcześniej przeżycia w tej grupie chorych. Wemurafenib charakteryzuje się istotną toksycznością skórą (nadwrażliwość na promieniowanie UV), hepatotoksycznością typową dla inhibitorów kinaz, jak również prowadzi do powstawania wtórnych nowotworów (rak lub rogowiak kolczystokomórkowy skóry u niemal 20% leczonych). Wtórne nowotwory skóry mogą się rozwinąć już kilka tygodni po rozpoczęciu terapii wemurafenibem. Ich rozpoznanie jest wskazaniem do leczenia miejscowego, ale nie wymaga odstawienia leku. Niepożądane działania powodują dość często konieczność zmniejszenia dawki wemurafenibu. W 2012 roku potwierdzono skuteczność terapeutyczną innego inhibitora BRAF — dabrafenibu (charakteryzującego się skutecznością porównywalną z wemurafenibem, ale innym profilem toksyczności — m.in. mniejszą toksycznością skórą). Mediana PFS wyniosła 6,7 miesiąca dla dabrafenibu vs. 2,9 miesiąca dla dakarbazyny, zaś raportowana w 2013 roku mediana OS przy leczeniu dabrafenibem wyniosła 18,2 miesiąca [26]. Oba leki są dostępne obecnie w Polsce w ramach programu lekowego w pierwszej linii terapii chorych na zaawansowane czerniaki z potwierdzoną obecnością mutacji *BRAF*. W badaniu III fazy potwierdzono również skuteczność inhibitora MEK — trametynibu — w leczeniu chorych na przerzutowe czerniaki z obecnością mutacji *BRAF* [27]. Skuteczność inhibitorów MEK obserwowano również u chorych z mutacjami *NRAS* [28]. Najnowsze wyniki badań (COMBI-d, COMBI-v i coBRIM) wykazały, że u chorych na przerzutowe

czerniaki z obecnością mutacji *BRAF* zastosowanie kombinacji inhibitora BRAF i MEK (dabrafenib z trametynibem lub wemurafenib z kobimetynibem) przynosi lepsze efekty niż monoterapia bez zwiększenia toksyczności [29–31]. Mediana przeżyć przy tych lekach wydłużyła się do około 20–25 miesięcy, przy medianie PFS około 12 miesięcy.

Wymienione leki mają korzystne działanie również u chorych ze stabilnymi lub/i bezobjawowymi przerzutami w mózgu, co jak dotąd stanowiło miejsce niedostępne terapii systemowej przerzutowych czerniaków. Chorzy na czerniaka z mutacją *BRAF*, u których stwierdzono bezobjawowe przerzuty do mózgu, mogą być w pierwszej kolejności poddani leczeniu inhibitorem BRAF.

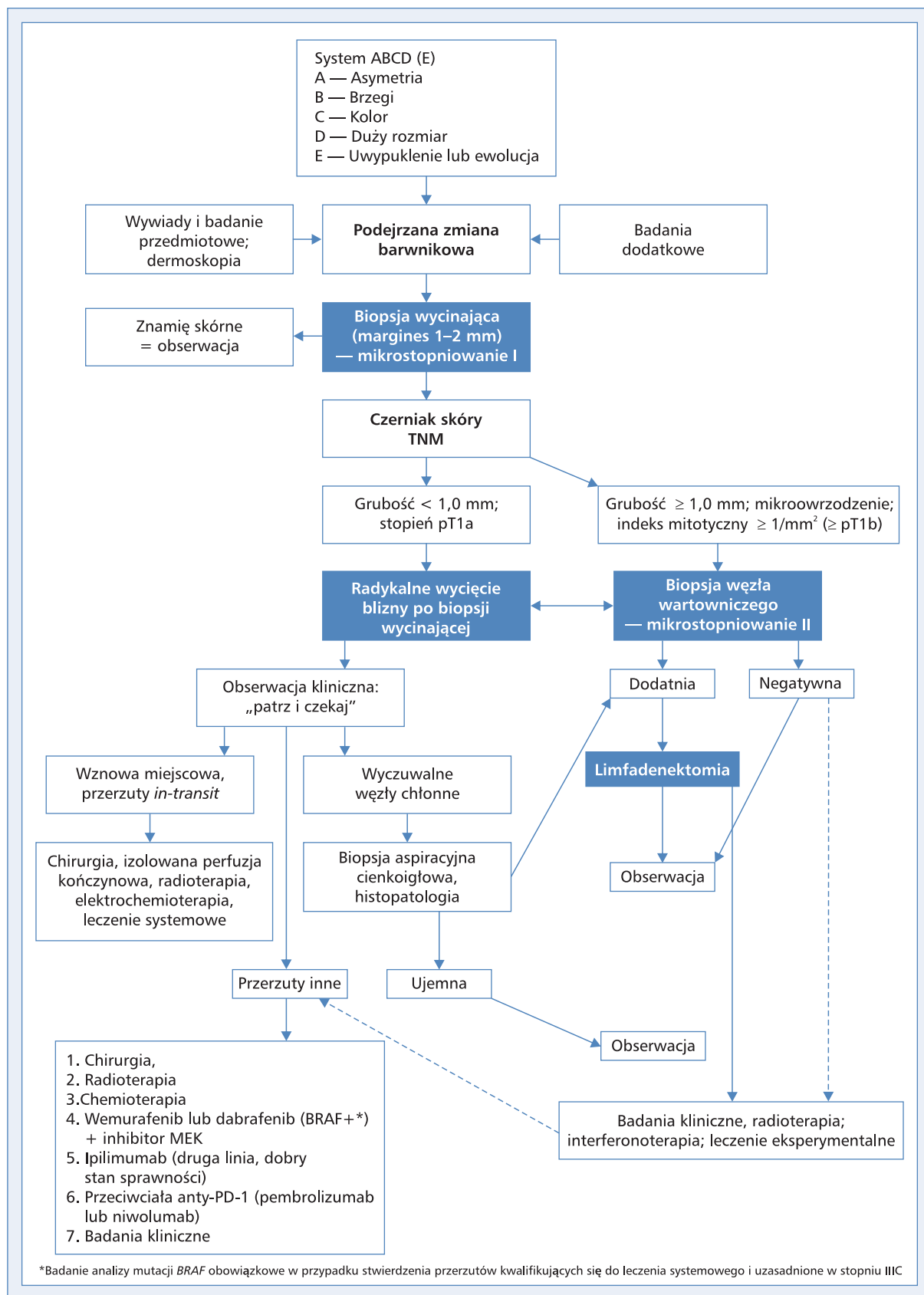
Ponieważ inhibitory BRAF (+ inhibitory MEK) u chorych na zaawansowane czerniaki z mutacją *BRAF* powodują szybką odpowiedź i kontrolę nowotworu u większości chorych, przy ograniczonym czasie trwania odpowiedzi związanym z aktywacją mechanizmów oporności, leki te powinno się rozważać jako postępowanie z wyboru u chorych z objawami choroby i/lub dużą masą nowotworu. Szczególną korzyść z leczenia pierwszej linii odnoszą chorzy z wysoką aktywnością LDH. Nie ma ostatecznych danych dotyczących sekwencji stosowania immunoterapii i leczenia ukierunkowanego molekularnie u chorych na czerniaki z obecnością mutacji *BRAF*, choć aktywność inhibitorów BRAF jest zachowana również po immunoterapii, a immunoterapii (anty-PD-1) po leczeniu inhibitorami. W rzadkich przypadkach chorych na czerniaki z mutacją *KIT* obserwowano aktywność inhibitorów kinazy KIT [32].

### Obserwacja po leczeniu

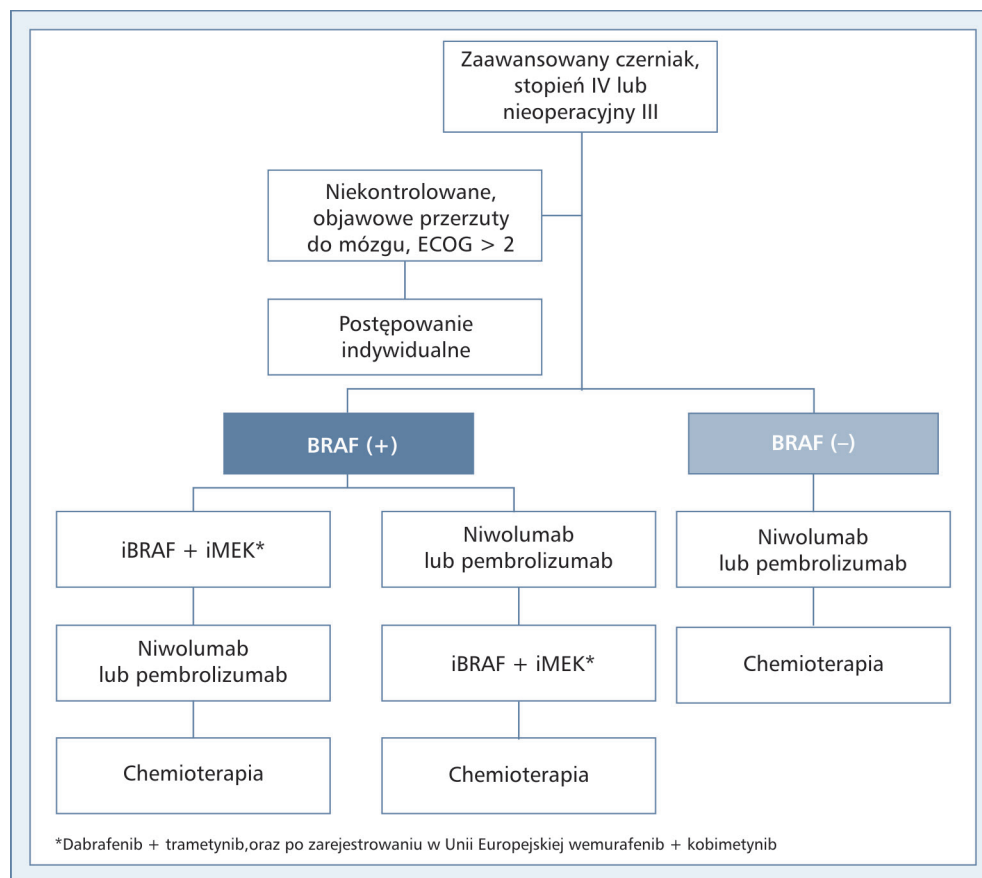
Częstotliwość i rodzaj badań oraz długość obserwacji należy uzależnić od indywidualnego ryzyka nawrotu choroby (co zależy od wyjściowego stopnia zaawansowania choroby), przy czym należy pamiętać o możliwości wystąpienia nawrotu po okresie ponad 10 lat od pierwotnego leczenia [33, 34] (tab. 5). Ryzyko nawrotu jest największe w ciągu pierwszych 3 lat po leczeniu i dlatego rekomendowane schematy badań kontrolnych zalecają intensyfikację kontroli w tym okresie, głównie w celu wykrycia ewentualnego nawrotu lokoregionalnego, który wiąże się z możliwością wyleczenia metodami chirurgicznymi. Podstawą obserwacji po leczeniu jest ocena blizn po wycięciu ogniska pierwotnego i limfadenektomii. Szczególnej staranności wymaga ocena regionalnego wpływu chłonnego (ewentualny rozsiew *in-transit*). Do oceny regionalnych węzłów chłonnych — oprócz palpacji — można stosować badanie USG. Ponieważ dużą część nawrotów lokoregionalnych może wykryć sam chory (nawet > 60%), należy uczulić pacjenta na przeprowadzanie samokontroli okolicy po wyciętym pierwotnym

Tabela 5. Rekomendowane badania kontrolne w czerniaku skóry

	Rodzaj badania	Częstość wykonywanych badań
Wczesne czerniaki po wycięciu ogniska pierwotnego bez przerzutów do węzłów chłonnych (stopnie IA–IB)	<p>Badanie przedmiotowe i podmiotowe, zwłaszcza całej skóry i regionalnych węzłów chłonnych oraz okolicy blizny po wycięciu czerniaku</p> <p>Zdjęcie rentgenowskie (RTG) klatki piersiowej — opcjonalnie</p> <p>Inne badania [np. ultrasonografia (USG), tomografia komputerowa (TK)] w przypadku stwierdzanych podejrzanych objawów USG regionalnych węzłów chłonnych, gdy nie wykonano biopsji węzła wartowniczego w czerniakach skóry <math>\geq</math> pT1b</p> <p>Nie ma wskazań do wykonywania żadnych badań dodatkowych oprócz badania przedmiotowego u chorych po wycięciu czerniaka pT1a</p> <p>Potrzeba edukacji chorego w kierunku samokontroli</p>	Co 6–12 miesięcy przez pierwsze 5 lat, następnie raz w roku (kontrola może być prowadzona poza ośrodkiem specjalistycznym)
Zaawansowane miejscowo czerniaki po wycięciu ogniska pierwotnego bez przerzutów do węzłów chłonnych (stopnie IIA–IIC)	<p>Badanie przedmiotowe i podmiotowe, zwłaszcza całej skóry i regionalnych węzłów chłonnych oraz okolicy blizny po wycięciu czerniaku</p> <p>RTG klatki piersiowej, USG jamy brzusznej</p> <p>Badanie morfologii i biochemii krwi (próby wątrobowe i stężenie dehydrogenazy mleczanowej) — opcjonalnie</p> <p>Inne badania (np. TK) w przypadku stwierdzanych podejrzanych objawów</p> <p>USG regionalnych węzłów chłonnych, gdy nie wykonano biopsji węzła wartowniczego w czerniakach skóry <math>\geq</math> pT1b</p> <p>W grupie chorych IIB–IIC można zastosować badania TK co 6–12 miesięcy i opcjonalnie raz w roku badanie MR mózgu (przez pierwsze 2–3 lata)</p> <p>Potrzeba edukacji chorego w kierunku samokontroli</p> <p>W stopniu IIC można stosować intensywniejsze badania kontrolne (jak stopień III)</p>	Co 3–6 miesięcy przez pierwsze 2–3 lata, następnie co 6–12 miesięcy do 5 lat i raz w roku po upływie 5 lat
Po wycięciu przerzutów do okolicznych węzłów chłonnych lub wznowy miejscowej/ogniska satelitarnego/ <i>in-transit</i> (stopnie IIIA–IIIC)	<p>Badanie przedmiotowe i podmiotowe, zwłaszcza całej skóry i regionalnych węzłów chłonnych oraz okolicy blizny po wycięciu czerniaku</p> <p>RTG klatki piersiowej</p> <p>Badanie morfologii i biochemii krwi (próby wątrobowe i stężenie dehydrogenazy mleczanowej)</p> <p>USG jamy brzusznej i ewentualnie okolicy po usuniętych regionalnych węzłach chłonnych</p> <p>Ze względu na wysokie ryzyko nawrotu należy zastosować badania TK co 6–12 miesięcy i opcjonalnie w stopniu IIIC raz w roku badanie MR mózgu (przez pierwsze 2–3 lata)</p> <p>Potrzeba edukacji chorego w kierunku samokontroli</p>	Co 3 miesiące przez pierwsze 2 lata, co 3–6 miesięcy przez kolejne 3 lata i następnie raz w roku po upływie 5 lat
Po leczeniu przerzutów odległych (stopień IV)	<p>Ocena w badaniach obrazowych w zależności od lokalizacji mierzalnych ognisk przerzutowych</p> <p>Stężenie dehydrogenazy mleczanowej w surowicy</p>	Program wizyt kontrolnych indywidualny dla danego chorego



Rycina 2. Schemat postępowania diagnostyczno-terapeutycznego u chorych na czerniaki skóry



Rycina 3. Proponowany schemat leczenia systemowego u chorych na zaawansowane czerniaki w stopniu IV lub nieresekcyjnym III. iBRAF — inhibitor BRAF; iMEK — inhibitor MEK

czerniaku oraz regionalnego sływu chłonnego. Istnieją przesłanki, że u chorych na czerniaki o mniejszym stopniu zaawansowania mniej intensywne schematy kontroli nie mają negatywnego wpływu na przeżycia.

Badania obrazowe nie są uzasadnione w obserwacji chorych w stopniach zaawansowania IA–IIA; można je rozważyć przez pierwsze 2–3 lata (np. badanie TK) u bezobjawowych chorych w wyższych stopniach zaawansowania IIB–IIIC (biorąc pod uwagę pojawienie się w ostatnim czasie nowych skutecznych leków w terapii rozsiańszych czerniaków, gdyż wcześniejsze dane wykazywały minimalny zysk  $\leq 2$  miesięcy w odniesieniu do spodziewanego wydłużenia przeżyć z zastosowania intensywnych badań obrazowych). U chorych z klinicznymi objawami sugerującymi obecność przerzutów odległych (zaburzenia enzymów wątrobowych, bóle kości, objawy neurologiczne, kaszel i osłabienie) należy przeprowadzić bardziej specjalistyczne badania obrazowe, takie jak TK, MR, scyntygrafia.

Podczas badań kontrolnych obowiązuje badanie całej skóry chorego (w związku ze statystycznie większą szansą rozwoju drugiego niezależnego ogniska czerniaka lub innego nowotworu skóry).

## Podsumowanie

Biopsja wycinająca znamion atypowych i podejrzanych zmian barwnikowych, które mogą być wczesnymi czerniakami, ma podstawowe znaczenie dla rozpoznania i ustalenia najważniejszych czynników rokowniczych (mikrostopniowanie I). Istnieje powszechne przekonanie, że wcześniejsze rozpoznanie i usunięcie czerniaka nie tylko poprawia rokowanie, ale daje szansę wyleczenia u blisko 90% chorych. Zwykle zmiany barwnikowe o wymiarach do 2 cm w poprzecznej osi mogą być usunięte ambulatoryjnie w ramach wycięcia mieszczącego się w definicji biopsji wycinającej. Kolejne etapy postępowania obejmują kwalifikację chorych do radykalnego wycięcia blizny po biopsji wycinającej z właściwymi marginesami oraz wykonania biopsji węzła wartowniczego. W przypadku przerzutów do regionalnych węzłów chłonnych postępowaniem z wyboru jest wykonanie radykalnej limfadenektomii. Zaleca się włączanie chorych na czerniaki skóry o wysokim ryzyku nawrotu do prospektywnych badań klinicznych nad leczeniem uzupełniającym. Schemat postępowania diagnostyczno-terapeutycznego u chorych na czerniaki skóry przedstawiono na rycinach 2 i 3.



Obecność przerzutów odległych nadal wiąże się ze złym rokowaniem. U chorych w stadium uogólnienia najbardziej właściwe jest stosowanie leczenia w ramach badań klinicznych. U chorych w stadium uogólnienia lub związanym z dużym ryzykiem nawrotu choroby (IIIC) zaleca się wykonanie badania stanu genu *BRAF*. Długoletnie przeżycia dotyczą głównie chorych poddanych resekcji pojedynczych ognisk przerzutowych. W systemowym leczeniu — przede wszystkim pierwszej linii — u chorych z obecnością mutacji *BRAF* V600 znajduje zastosowanie inhibitor *BRAF* (preferencyjnie w skojarzeniu z inhibitorem *MEK*) oraz niezależnie od statusu mutacji *BRAF* immunoterapia przeciwciałami anty-PD-1 (niwolumab lub pembrolizumab), ewentualnie ipilimumab (przeciwciało anty-CTLA4). Sekwencja leczenia (zwłaszcza w sytuacji obecności mutacji *BRAF*) nie jest obecnie określona, zastosowanie leczenia skojarzonego inhibitorami *BRAF* i *MEK* wiąże się z dużym odsetkiem odpowiedzi (około 70%) i szybką poprawą objawów choroby, z kolei leczenie przeciwciałami anty-PD-1 przynosi mniejsze odsetki odpowiedzi, ale są one w większości długotrwałe.

## Piśmiennictwo

- Rutkowski P. (red.). Złośliwe nowotwory skóry. Via Medica, Gdańsk 2014.
- Didkowska J., Wojciechowska U., Tarkowski W., Zatoński W. Nowotwory złośliwe w Polsce w 2012 roku. Centrum Onkologii — Instytut, Warszawa 2014.
- Rutkowski P., Wysocki P., Nowecki Z. i wsp. Czerniaki skóry — zasady postępowania diagnostyczno-terapeutycznego w 2013 roku. *Onkol. Prak. Klin.* 2012; 8: 219–233.
- Dummer R., Hauschild A., Lindenblatt N., Pentheroudakis G., Keilholz U., on behalf of the ESMO Guidelines Committee. Cutaneous melanoma: ESMO Clinical Practice Guidelines for diagnosis, treatment and follow-up. *Ann. Oncol.* 2015; 26 (supl. 5): v126–132.
- NCCN Guidelines. Melanoma version 3.2015.
- Balch C.M., Gershenwald J.E., Soong S.J. i wsp. Final version of 2009 AJCC Melanoma Staging and Classification. *J. Clin. Oncol.* 2009; 27: 6199–6206.
- Morton D.L., Thompson J.F., Cochran A.J. i wsp. Final trial report of sentinel-node biopsy versus nodal observation in melanoma. *N. Engl. J. Med.* 2014; 370: 599–609.
- Wong S.L., Balch C.M., Hurler P. i wsp.; American Society of Clinical Oncology; Society of Surgical Oncology. Sentinel lymph node biopsy for melanoma: American Society of Clinical Oncology and Society of Surgical Oncology joint clinical practice guideline. *J. Clin. Oncol.* 2012; 30: 2912–2918.
- Nowecki Z.I., Rutkowski P., Michej W. The Survival Benefit to Patients with Positive Sentinel Node Melanoma After Completion Lymph Node Dissection May Be Limited to the Subgroup with a Primary Lesion Breslow Thickness Greater Than 1.0 and Less Than or Equal to 4 mm (pT2–pT3). *Ann. Surg. Oncol.* 2008; 15: 2223–2234.
- van Akkooi A.C.J., Nowecki Z.I., Voit C. i wsp. Sentinel Node Tumor Burden According to the Rotterdam Criteria Is the Most Important Prognostic Factor for Survival in Melanoma Patients: A Multicenter Study in 388 Patients With Positive Sentinel Nodes. *Ann. Surg.* 2008; 248: 949–955.
- Testori A., Rutkowski P., Marsden J. i wsp. Surgery and radiotherapy in the treatment of cutaneous melanoma. *Ann Oncol* 2009; 20 (supl. 6): vi22–vi29.
- Mali B., Jarm T., Snoj M. i wsp. Antitumor effectiveness of electrochemotherapy: a systematic review and meta-analysis. *Eur. J. Surg. Oncol.* 2013; 39: 4–16.
- Eggermont A.M.M., Gore M. Randomized adjuvant therapy trials in melanoma: surgical and systemic. *Sem. Oncol.* 2007; 34: 509–515.
- Sondak V.K., Gonzalez R.J., Kudchadkar R. Adjuvant therapy for melanoma: a surgical perspective. *Surg. Oncol. Clin. N. Am.* 2011; 20: 105–114.
- Eggermont A.M., Suci S., Testori A. i wsp. Ulceration and stage are predictive of interferon efficacy in melanoma: results of the phase III adjuvant trials EORTC 18952 and EORTC 18991. *Eur. J. Cancer* 2012; 48: 218–225. Epub 2011 Nov 5.
- Burmeister B.H., Henderson M.A., Ainslie J. i wsp. Adjuvant radiotherapy versus observation alone for patients at risk of lymph-node field relapse after therapeutic lymphadenectomy for melanoma: a randomised trial. *Lancet Oncol.* 2012; 13: 589–597.
- Ballo M.T., Ang K.K. Radiotherapy for cutaneous malignant melanoma: rationale and Indications. *Oncology* 2004; 18: 99–107.
- Hodi F.S., O'Day S.J., McDermott D.F. i wsp. Improved Survival with Ipilimumab in Patients with Metastatic Melanoma. *NEJM* 2010; 19: 363: 711–723.
- Świtaj T., Wysocki P., Wojtukiewicz M. i wsp. Ipilimumab — postęp w terapii chorych na zaawansowanego czerniaka. *Onkol. Prakt. Klin.* 2011; 7: 231–245.
- Wolchok J.D., Hoos A., O'Day S.J. i wsp. Guidelines for the evaluation of immune therapy activity in solid tumors: immune-related response criteria. *Clin. Cancer Res.* 2009; 15: 7412–7420.
- Robert C., Long G.V., Brady B. i wsp. Nivolumab in Previously Untreated Melanoma without BRAF Mutation. *N. Engl. J. Med.* 2015; 372: 320–330.
- Weber J.S., D'Angelo S.P., Minor D. i wsp. Nivolumab versus chemotherapy in patients with advanced melanoma who progressed after anti-CTLA-4 treatment (CheckMate 037): a randomised, controlled, open-label, phase 3 trial. *Lancet Oncol.* 2015; 16: 375–384.
- Robert C., Schachter J., Long G.V. i wsp.; KEYNOTE-006 investigators. Pembrolizumab versus Ipilimumab in Advanced Melanoma. *N. Engl. J. Med.* 2015; 372: 2521–2532.
- Larkin J., Chiarion-Sileni V., Gonzalez R. i wsp. Combined Nivolumab and Ipilimumab or Monotherapy in Untreated Melanoma. *N. Engl. J. Med.* 2015; 373: 23–34.
- Chapman P.B., Hauschild A., Robert C. i wsp.; BRIM-3 Study Group. Improved survival with vemurafenib in melanoma with BRAF V600E mutation. *N. Engl. J. Med.* 2011; 364: 2507–2516. Epub 2011 Jun 5.
- Hauschild A., Grob J.-J., Demidov L.V. i wsp. Dabrafenib in BRAF-mutated metastatic melanoma: a multicentre, open-label, phase 3 randomised controlled trial. *Lancet* 2012; 380: 358–365. Epub 2012 Jun 25.
- Flaherty K.T., Robert C., Hersey P. i wsp. D for the METRIC Study Group. Improved Survival with MEK Inhibition in BRAF-Mutated Melanoma. *N. Engl. J. Med.* 2012; 367: 107–114. Epub 2012 Jun 4.
- Ascierto P.A., Berking C., Agarwala S.S. i wsp. Efficacy and safety of oral MEK162 in patients with locally advanced and unresectable or metastatic cutaneous melanoma harboring BRAFV600 or NRAS mutations. *J. Clin. Oncol.* 2012; 30 (supl.); Abstr. 8511.
- Robert C., Karaszewska B., Schachter J. i wsp. Improved overall survival in melanoma with combined dabrafenib and trametinib. *N. Engl. J. Med.* 2015; 372: 30–39.
- Long G.V., Stroyakovskiy D., Gogas H. i wsp. Dabrafenib and trametinib versus dabrafenib and placebo for Val600 BRAF-mutant melanoma: a multicentre, double-blind, phase 3 randomised controlled trial. *Lancet* 2015; 386: 444–451.
- Larkin J., Ascierto P.A., Dréno B. i wsp. Combined vemurafenib and cobimetinib in BRAF-mutated melanoma. *N. Engl. J. Med.* 2014; 371: 1867–1876.
- Guo J., Si L., Kong Y. i wsp. Phase II, open-label, single-arm trial of imatinib mesylate in patients with metastatic melanoma harboring c-Kit mutation or amplification. *J. Clin. Oncol.* 2011; 29: 2904–2909.
- Jassem J., Duchnowska R., Kawecki A. i wsp. Badania kontrolne po leczeniu w najczęstszych nowotworach litych u dorosłych. *Nowotwory Journal of Oncology* 2014; 64: 415–435.
- Rutkowski P., Ługowska I. Follow-up in melanoma patients. *Memo* 2014; 7: 83–86.