

Piotr Woźnicki¹, Małgorzata Malinowska¹, Marek Madrecki², Tomasz Olesiński¹¹Centrum Onkologii — Instytut im. Marii Skłodowskiej-Curie w Warszawie²Wojewódzki Szpital Zespolony w Płocku

Długotrwałe przeżycie po resekcji chirurgicznej nawrotu lokoregionalnego gruczolaka żołądka — opis przypadku

Long-term survival after surgical resection of locoregional gastric adenocarcinoma recurrence — a case report

Artykuł jest tłumaczeniem pracy:Woźnicki P, Malinowska M, Madrecki M, Olesiński T. Long-term survival after surgical resection of locoregional gastric adenocarcinoma recurrence — a case report. *Oncol Clin Pract* 2019; 15. DOI: 10.5603/OCP.2019.0006.

Należy cytować wersję pierwotną.

Adres do korespondencji:

Dr n. med. Tomasz Olesiński
Klinika Gastroenterologii Onkologicznej
Centrum Onkologii — Instytut
im. Marii Skłodowskiej-Curie
ul. Roentgena 5, 02–781 Warszawa
e-mail: tolesinski@coi.pl

STRESZCZENIE

Wstęp. Główną przyczyną zgonu u pacjentów z rakiem żołądka po radykalnej resekcji jest nawrót choroby. W niniejszej pracy opisano przypadek chorej z gruczolakiem żołądka, u której zastosowano resekcję chirurgiczną w leczeniu miejscowej wznowy. Pacjentka przeżyła ponad 13 lat od momentu rozpoznania choroby.

Opis przypadku. Kobieta w wieku 33 lat została przyjęta do Kliniki Gastroenterologii z powodu bólu w nadbrzuszu i niewielkiej utraty masy ciała. Dwa lata wcześniej zdiagnozowano u niej gruczolaka żołądka G2 w stopniu zaawansowania pT2N1M0 (IIA), zlokalizowanego w antrum. U chorej wykonano całkowitą gastrektomię z limfadenektomią D2 i zespoleniem Roux-en-Y, a następnie zastosowano chemioterapię pooperacyjną. Dalsze badania diagnostyczne wykonane po 2 latach ujawniły obecność przerzutów w łożu żołądka. Wykonano laparotomię zwiadowczą oraz usunięto chirurgicznie powiększony węzeł chłonny. Pooperacyjne badanie patologiczne wykazało przerzuty raka żołądka. Od kwietnia 2007 roku chora jest wolna od nawrotu. W wykonanych do kwietnia 2018 roku badaniach USG i TK nie stwierdzono żadnych oznak wznowy nowotworu. Pacjentka ta stanowi rzadki przypadek długotrwałego przeżycia w nawrotowym gruczolaku żołądka po skutecznym leczeniu operacyjnym mimo złego rokowania.

Wnioski. Operacyjne leczenie nawrotu raka żołądka jest ważną opcją terapeutyczną u wybranych chorych, pod warunkiem że zostanie przeprowadzone przez zespół wyspecjalizowanych chirurgów.

Słowa kluczowe: rak żołądka, gastrektomia, nawrót lokoregionalny

ABSTRACT

Introduction: Recurrence is the leading cause of death of gastric cancer patients after curative resection. This report describes a 44-year-old woman with gastric adenocarcinoma and surgically resected locoregional recurrence, who has survived for more than 13 years after diagnosis.

Case report. A 33-year-old woman was admitted to the Gastroenterology Clinic with an episode of epigastric pain and minor weight loss. Two years earlier she had been diagnosed with gastric adenocarcinoma G2 of the antrum, pT2N1M0 (IIA) stage. She had undergone total gastrectomy with D2 lymphadenectomy and Roux-en-Y anastomosis followed by postoperative chemotherapy. Further diagnostic investigation after two years revealed the presence of metastatic cancer in the gastric bed. An explorative laparotomy was performed, and the surgeons successfully excised the enlarged lymph node. Post-operative pathologic examination proved gastric cancer metastasis. Since April 2007 the patient has stayed recurrence-free, and there have been no signs of recurrence on either US or CT scan, as of April 2018. This patient represents a rare case of long-term survival of recurrent gastric adenocarcinoma successfully treated with surgery despite particularly poor prognosis.

Conclusions. Surgery for gastric cancer recurrence is a valuable treatment in chosen patients, provided it is performed by a team of specialised surgeons.

Key words: gastric carcinoma, locoregional recurrence, surgical resection

Tłumaczenie: lek. Małgorzata Kamińska
Copyright © 2019 Via Medica
ISSN 2450–1646

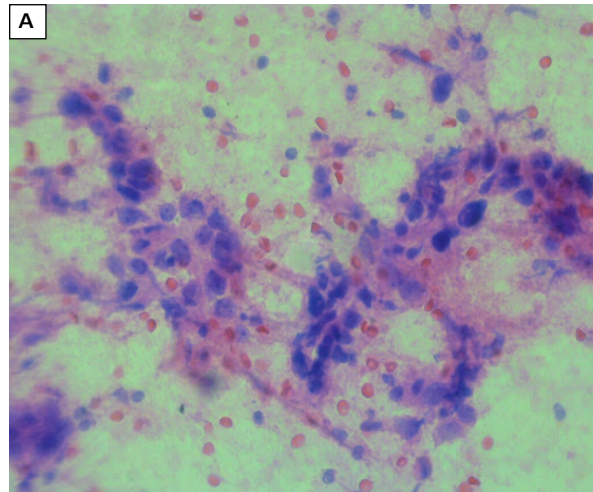
Wstęp

Rak żołądka jest piątym pod względem częstości występowania nowotworem złośliwym na świecie i trzecią najczęstszą przyczyną zgonów z powodu choroby nowotworowej [1]. Gruczolakorak żołądka stanowi 95% nowotworów złośliwych żołądka. Podczas gdy zapadalność na ten nowotwór stopniowo się zmniejsza, rokowania dla pacjentów po resekcji radykalnej żołądka nadal są niepomyślne. W większości przypadków następuje nawrót choroby, co powoduje, że rak żołądka jest często nieuleczalny [2–4]. Nawroty po radykalnej resekcji raka żołądka klasyfikowano jako nawrót lokoregionalny, nawrót w otrzewnej oraz przerzut odległy (w tym krwiopochodny) [5]. Choć nie ma wyraźnego konsensusu co do metody z wyboru w leczeniu nawrotowego raka żołądka, opublikowano kilka doniesień na temat względnej skuteczności leczenia chirurgicznego u wybranych pacjentów [6]. W niniejszym artykule przedstawiono rzadki przypadek długotrwałego przeżycia w gruczolakoraku żołądka (ponad 11 lat po wtórnej resekcji nawrotu lokoregionalnego).

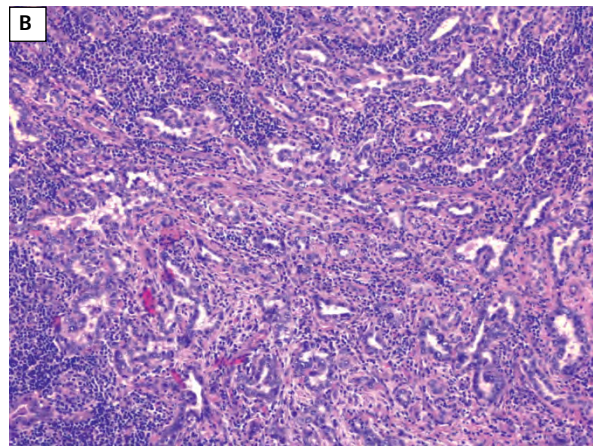
Opis przypadku

Kobieta w wieku 33 lat zgłosiła się do Centrum Onkologii z powodu bólu brzucha i niewielkiej utraty masy ciała. W badaniu przedmiotowym stwierdzono dobry stan ogólny, węzły chłonne niepowiększone, brzuch miękki i niebolesny, bez patologicznych oporów. Badanie ultrasonograficzne (USG) ujawniło guz w żołądku. Biopsja cienkoigłowa potwierdziła obecność przerzutowego gruczolakoraka w jednym z węzłów chłonnych umiejscowionych wokół głowy trzustki

U chorej występował istotny wywiad chorobowy. Dwa lata wcześniej, w 2004 roku, kobieta przeszła całkowitą gastrektomię z powodu raka żołądka. Wcześniej miewała podobne objawy w postaci uporczywych bólów brzucha. Badanie endoskopowe uwidocznilo masę egzofityczną z owrzodzeniem w części centralnej, zlokalizowaną na krzywiznie mniejszej i przedniej ścianie żołądka, a w badaniu histopatologicznym potwierdzono rozpoznanie gruczolakoraka żołądka G2, typ mieszany według klasyfikacji Laurena. W dniu 11 listopada 2004 roku wykonano całkowitą gastrektomię z limfadenektomią D2 (resekcja R0), z rekonstrukcją ciągłości przewodu żołądkowo-jelitowego metodą Roux-en-Y. W badaniu histopatologicznym wykazano stopień zaawansowania guza pT2N1M0 (stadium kliniczne IIA) oraz potwierdzono obecność przerzutów w 2 spośród 30 wyciętych węzłów chłonnych. U chorej zastosowano chemioterapię pooperacyjną w postaci 4 cykli schematu FAM (fluorouracyl, adriamycyna, mitomycyna).

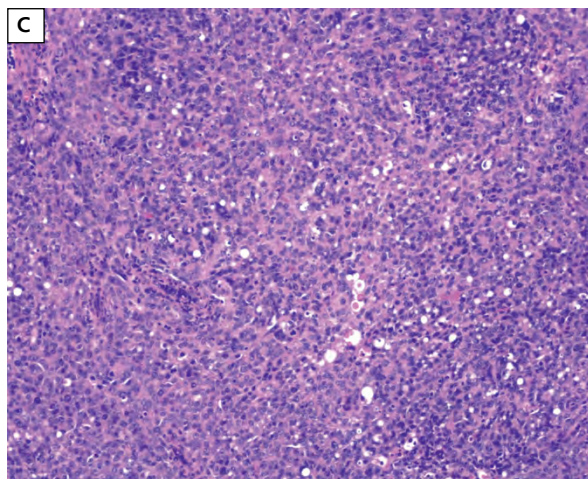


Rycina 1A. Barwienie hematoksylina i eozyna (HE). Cytologia. Przerzut do węzła chłonnego



Rycina 1B. Barwienie hematoksylina i eozyna (HE). Struktury gruczolowe w przerzucie raka żołądka do węzła chłonnego

Po rozważeniu dostępnych opcji leczenia chirurdzy zdecydowali się wykonać laparotomię zwiadowczą, a przerzutowy węzeł chłonny wycięto 28 miesięcy po pierwotnej resekcji. Chora nie otrzymała chemioterapii okołoperacyjnej. Stężenia antygenu rakowopłodowego (CEA, *carcinoembryonic antigen*) i stężenie antygenu węglowodanowego 19-9 (CA 19-9, *carbohydrate antigen 19-9*) mieściły się w zakresie prawidłowym zarówno bezpośrednio po operacji, jak i w okresie obserwacji. Pooperacyjne badanie wyciętego węzła chłonnego wykazało przerzuty raka żołądka (ryc. 1A–C). Od kwietnia 2007 roku chora jest wolna od nawrotu. W wykonanych do kwietnia 2018 roku badaniach USG i tomografii komputerowej (TK) nie stwierdzono żadnych oznak wznowy nowotworu.



Rycina 1C. Barwienie hematoksyliną i eozyną (HE). Skupiska komórek nowotworowych w przerzucie raka żołądka do węzła chłonnego

Dyskusja

Pomimo poprawy w zakresie diagnostyki i technik chirurgicznych rokowanie i przeżywalność chorych na gruczolakoraka żołądka są w znacznej mierze zależne od stopnia zaawansowania choroby w chwili rozpoznania. Według danych *American Joint Committee on Cancer* (AJCC) w przypadku raka żołądka w takim stopniu zaawansowania jak u przedstawionej chorej, leczonej chirurgicznie z zastosowaniem chemioterapii okołoperacyjnej, przeżycia 3-letnie i 5-letnie wynoszą — odpowiednio — 54,8% i 46,3% [1]. Jednym z głównych problemów jest obecnie brak skutecznej terapii nawracającego raka żołądka. W licznych badaniach próbuje się ocenić przedoperacyjne czynniki predykcyjne nawrotu. Można przypuszczać, że strategia terapeutyczna o potwierdzonej skuteczności w zapobieganiu nawrotom pooperacyjnym obejmuje resekcję radykalną ze standardową limfadenektomią w skojarzeniu z chemioterapią okołoperacyjną. W obecnych wytycznych *European Society for Medical Oncology* (ESMO) zaleca się chemioterapię okołoperacyjną u pacjentów z rakiem żołądka w stopniu \geq IB i terapię adiuwantową tylko wtedy, gdy przed zabiegiem nie stosowano chemioterapii [7]. Średni czas do nawrotu w przypadku nawrotów lokoregionalnych wynosił 26,4–28,1 miesiąca [8, 9]. W przedstawionym przypadku nawrót wykryto 27 miesięcy po operacji pierwotnej.

Podczas gdy nawrót lokoregionalny stanowi około 25% wszystkich nawrotów, najczęstszym rodzajem nawrotów jest nawrót w otrzewnej (ok. 40% przypadków). Przerzuty krwiopochodne, zwykle umiejscowione w wątrobie, to trzeci co do częstości rodzaj przerzutów [2]. W leczeniu lokoregionalnego nawrotu raka żołądka często stosuje się wyłącznie chemioterapię. W przypad-

ku nawrotów rzadko możliwe jest leczenie operacyjne i nie ustalono dotychczas wskazań do postępowania chirurgicznego u tych pacjentów. Nie ma również kliniczno-patologicznych wskaźników prognostycznych odnoszących się do resekcji chirurgicznej, poza resekcyjnością [2, 8, 10]. Jednak oczekiwany odsetek 5-letnich przeżyć po resekcji chirurgicznej wynosił nawet 20%, a rokowanie jest jeszcze lepsze w przypadku resekcji całkowitej [2, 3, 8]. Opisywana pacjentka przeżyła ponad 11 lat bez nawrotu.

Kong i wsp. stwierdzili, że skumulowane 2-letnie wskaźniki przeżycia są znacznie lepsze w przypadku zastosowania w leczeniu nawrotu resekcji chirurgicznej w połączeniu z chemioterapią niż samej chemioterapii (23,8% w porównaniu z 1,2%; $p < 0,001$) [2]. Inne badania wskazują również na dłuższy czas przeżycia, gdy leczenie obejmuje zabieg chirurgiczny i chemioterapię [5, 6]. W przypadku każdego pacjenta zasadność rozległej resekcji powinien ocenić wielodyscyplinarny zespół. Jeśli ryzyko okołoperacyjne jest niskie, zabieg chirurgiczny można uznać za uzasadniony, ponieważ żadna inna terapia nie jest wystarczająco skuteczna. Istnieją również liczne doniesienia o odległym przeżyciu po chirurgicznym leczeniu nawrotu raka żołądka z przerzutami do wątroby. Kiyasu opisuje przypadek ponad 18-letniego przeżycia po resekcji gruczolakoraka żołądka i późniejszej (po 30 miesiącach) resekcji przerzutów do wątroby [11]. Ambiru i wsp. dokonali przeglądu 6 przypadków pacjentów, którzy przeżyli dłużej niż 5 lat po radykalnej resekcji żołądka i przerzutów do wątroby [12].

Wnioski

Operacyjne leczenie nawrotu raka żołądka jest ważną opcją terapeutyczną u wybranych pacjentów, pod warunkiem że zostanie przeprowadzone przez zespół wyspecjalizowanych chirurgów. Biorąc pod uwagę wysoką śmiertelność i nieskuteczność innych terapii nawracającego raka żołądka, należy opracować standardowe wskazania do operacji. Potrzebne są również dalsze badania w celu oceny zasadności i skuteczności tej metody.

Piśmiennictwo

1. Haejin I, Ravetch E, Langdon-Embry M, et al. The newly proposed clinical and post-neoadjuvant treatment staging classifications for gastric adenocarcinoma for the American Joint Committee on Cancer (AJCC) staging. *Gastric Cancer*. 2018; 21(1): 1–9, doi: [10.1007/s10120-017-0765-y](https://doi.org/10.1007/s10120-017-0765-y), indexed in Pubmed: [28948368](https://pubmed.ncbi.nlm.nih.gov/28948368/).
2. Kong F, Qi Y, Liu H, et al. Surgery combined with chemotherapy for recurrent gastric cancer achieves better long-term prognosis. *Clin Transl Oncol*. 2015; 17(11): 917–924, doi: [10.1007/s12094-015-1327-6](https://doi.org/10.1007/s12094-015-1327-6), indexed in Pubmed: [26088414](https://pubmed.ncbi.nlm.nih.gov/26088414/).
3. Dicken BJ, Bigam DL, Cass C, et al. Gastric adenocarcinoma: review and considerations for future directions. *Ann Surg*. 2005; 241(1): 27–39, indexed in Pubmed: [15621988](https://pubmed.ncbi.nlm.nih.gov/15621988/).

4. Lehnert T, Rudek B, Buhl K, et al. Surgical therapy for loco-regional recurrence and distant metastasis of gastric cancer. *Eur J Surg Oncol*. 2002; 28(4): 455–461, indexed in Pubmed: [12099659](#).
5. Watanabe M, Suzuki H, Maejima K, et al. Surgical resection of late solitary locoregional gastric cancer recurrence in stomach bed. *Med Sci Monit*, 2012; 18(7): CS53–CS56, doi: [10.1016/j.ijsr.2014.10.005](#).
6. de Liaño AD, Yarnoz C, Aguilar R, et al. Surgical treatment of recurrent gastric cancer. *Gastric Cancer*. 2008; 11(1): 10–14, doi: [10.1007/s10120-007-0444-5](#), indexed in Pubmed: [18373172](#).
7. Smyth EC, Verheij M, Allum W, et al. ESMO Guidelines Committee. Gastric cancer: ESMO Clinical Practice Guidelines for diagnosis, treatment and follow-up. *Ann Oncol*. 2016; 27(suppl 5): v38–v49, doi: [10.1093/annonc/mdw350](#), indexed in Pubmed: [27664260](#).
8. Nunobe S, Hiki N, Ohyama S, et al. Outcome of surgical treatment for patients with locoregional recurrence of gastric cancer. *Langenbecks Arch Surg*. 2011; 396(2): 161–166, doi: [10.1007/s00423-010-0730-2](#), indexed in Pubmed: [21153661](#).
9. Yoo CH, Noh SH, Shin DW, et al. Recurrence following curative resection for gastric carcinoma. *Br J Surg*. 2000; 87(2): 236–242, doi: [10.1046/j.1365-2168.2000.01360.x](#), indexed in Pubmed: [10671934](#).
10. Song KY, Park SM, Kim SN, et al. The role of surgery in the treatment of recurrent gastric cancer. *Am J Surg*. 2008; 196(1): 19–22, doi: [10.1016/j.amjsurg.2007.05.056](#), indexed in Pubmed: [18417082](#).
11. Kiyasu Y. Long-term recurrence-free survival after metachronous surgery of the stomach and liver for gastric adenocarcinoma and multiple, synchronous liver metastases: a case report and review of literature. *Int Surg*. 2013; 98(3): 241–246, doi: [10.9738/INTSURG-D-12-00015.1](#), indexed in Pubmed: [23971778](#).
12. Ambiru S, Miyazaki M, Ito H, et al. Benefits and limits of hepatic resection for gastric metastases. *Am J Surg*. 2001; 181(3): 279–283, indexed in Pubmed: [11376587](#).