

**Ashley J.R. De Bie^{1*}, Simon Körver^{2*}, Erik Kersten³, Jérôme M.H. Kisters¹,
Henricus J.E.J. Vrijhof⁴, Jeroen Willems¹**¹Department of Internal Medicine, Catharina Hospital Eindhoven, Eindhoven, The Netherlands²Department of Endocrinology and Metabolism, Academic Medical Centre, Amsterdam, The Netherlands³Department of Radiology, Catharina Hospital Eindhoven, Eindhoven, The Netherlands⁴Department of Urology, Catharina Hospital Eindhoven, Eindhoven, The Netherlands

*Obaj autorzy wnieśli równy wkład w pracę

Chora z niedowładem kończyn dolnych, gorączką i leukocytozą: infekcja to nie wszystko

A paraplegic patient with fever and leucocytosis: not always what it seems

Artykuł jest tłumaczeniem pracy:De Bie AJR, Körver S, Kersten E, Kisters JM, Vrijhof HJE, Willems J. A paraplegic patient with fever and leucocytosis: not always what it seems. *Oncol Clin Pract* 2019; 15. DOI: 10.5603/OCP.2019.0005.

Należy cytować wersję pierwotną.

Adres do korespondencji:

Ashley J.R. De Bie, MD

Department of Internal Medicine,

Catharina Hospital Eindhoven

Michelangelolaan 2, 5623 EJ Eindhoven

Tel.: 003140 239 9111

e-mail: ashley.d.bie@catharinaziekenhuis.nl

STRESZCZENIE

Pięćdziesięcioczworoletnia chora z otyłością i wywiadem rozszczepu kręgosłupa została przyjęta do szpitala z powodu złego samopoczucia oraz gorączki, którym towarzyszyły leukocytoza, trombocytoza oraz hiperkalcemia. Ze względu na neurogenną dysfunkcję pęcherza moczowego chora miała założony stały cewnik nadłonowy. W ramach diagnostyki, z powodu podejrzenia zapalenia kości i szpiku, wykonano badanie rezonansu magnetycznego (MRI) miednicy, w którym uwidoczono obecność guza pęcherza moczowego, zajmującego kanał przetoki nadpęcherzowej. W toku dalszej diagnostyki potwierdzono rozpoznanie raka płaskonabłonkowego pęcherza moczowego, z wtórnym zespołem paranowotworowym spowodowanym nadmierną sekrecją peptydu PTH-podobnego oraz cytokin. Mimo zastosowanej radioterapii chora zmarła po 2 miesiącach od ustalenia rozpoznania.

Rak płaskonabłonkowy pęcherza moczowego występuje rzadko w krajach uprzemysłowionych. Rokowanie w przypadku niekwalifikującego się do resekcji lub przerzutowego raka płaskonabłonkowego pęcherza moczowego jest niekorzystne, głównie ze względu na wysoką oporność tego nowotworu na chemioterapię. Jednoczesna radiochemioterapia jest alternatywną opcją postępowania dla chorych z miejscowo zaawansowanym rakiem płaskonabłonkowym pęcherza moczowego niekwalifikującym się do resekcji, choć brakuje dowodów naukowych oceniających skuteczność takiego leczenia. Niekorzystne rokowanie zmusza do refleksji nad wartością badań przesiewowych w przypadkach wysokiego ryzyka, takich jak chorzy z niedowładem kończyn dolnych lub neurogenną dysfunkcją pęcherza. Niemniej brakuje danych pozwalających określić optymalny czas rozpoczęcia obserwacji oraz częstotliwość dalszych badań kontrolnych.

Słowa kluczowe: cewnik nadłonowy, rak płaskonabłonkowy, przetoka nadłonowa, neoplazja, zespół paranowotworowy

ABSTRACT

A 54-year-old obese woman with a history of spina bifida was admitted to the hospital with malaise and fever accompanied by leucocytosis, thrombocytosis, and hypercalcaemia. As treatment for neurogenic bladder dysfunction she had a suprapubic catheter. Diagnostic workup for osteomyelitis revealed an unknown mass originating from the urinary bladder on MRI of the pelvis. Further diagnostic analyses showed that the mass was a squamous-cell carcinoma (SCC) with laboratory abnormalities as paraneoplastic phenomena mediated by PTH-related peptide and cytokines released by the SCC. Despite radiotherapy the patient died within two months after initial diagnosis. Squamous-cell carcinoma of the bladder is rare in western countries. In unresectable or metastatic disease survival rates are low due to low responsiveness to standard chemotherapy. Concurrent chemoradiotherapy might be an

Thumaczenie: lek. Maciej Kawecki

Copyright © 2019 Via Medica

ISSN 2450-1646

alternative in unresectable or locally advanced disease; however, evidence to support this is lacking. The poor survival in these patients raises the question of whether high-risk groups for SCC of the bladder, like paraplegic patients or patient with neurogenic bladder dysfunction, should receive screening even though the ideal starting point and frequency are still unknown.

Key words: suprapubic catheter, squamous-cell carcinoma suprapubic tract, neoplastic phenomena

Wstęp

Część chorych z neurogeną dysfunkcją pęcherza moczowego wymaga założenia cewnika nadłonowego. W niniejszym artykule przedstawiono przypadek chorej na raka płaskonabłonkowego (SCC, *squamous cell carcinoma*) pęcherza moczowego, wywodzącego się z kanału przetoki nadłonowej, któremu towarzyszyły objawy zespołu paranowotworowego imitujące infekcję. Uzyskano pisemną zgodę prawnego przedstawiciela chorej na opublikowanie zanonimizowanych informacji o przebiegu diagnostyki i leczenia.

Opis przypadku

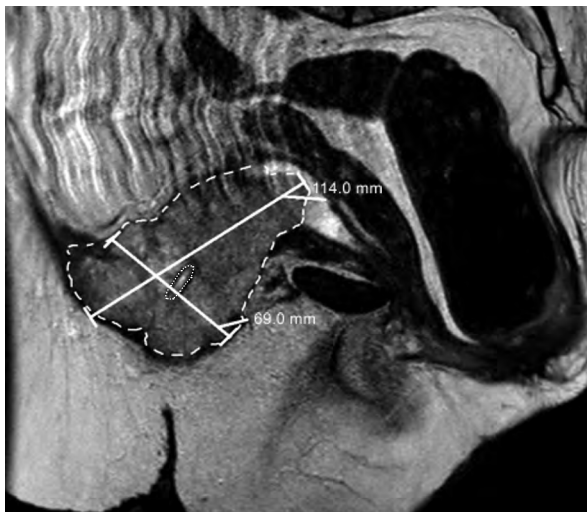
Pięćdziesięcioletnia, otyła [wskaźnik masy ciała (BMI, *body mass index*) = 48,9 kg/m²] chora została przy-

jęta do szpitala z powodu osłabienia i gorączki. Pacjentka była obciążona wywiadem palenia tytoniu, cukrzycy typu 2 oraz rozszczepu kręgosłupa. Ze względu na niedowład kończyn dolnych oraz neurogeną dysfunkcję pęcherza moczowego, spowodowane rozszczepem kręgosłupa, u chorej przed 30 laty założono cewnik nadłonowy, kontrolowany regularnie przez lekarza rodzinnego. Przy przyjęciu nie stwierdzono istotnych odchyłeń w badaniu przedmiotowym, poza obecnością odleżyny IV stopnia nad kością ogonową oraz owrzodzenia w okolicy ujścia zewnętrznego kanału przetoki nadłonowej. W badaniach laboratoryjnych stwierdzono trombocytozę, leukocytozę z neutrofilią oraz podwyższoną wartość białka C-reaktywnego (CRP, *C-reactive protein*) (tab. 1). Badanie ogólne moczu oraz radiogram klatki piersiowej były prawidłowe.

Z uwagi na podejrzenie zapalenia kości i szpiku w obrębie guzów kulszowych, wtórne do odleżyny IV stopnia, wykonano badanie rezonansu magnetycznego

Tabela 1. Wyniki badań laboratoryjnych wykonanych przy przyjęciu oraz po 2 tygodniach hospitalizacji

	Zakres referencyjny	Przy przyjęciu	Po 2 tygodniach
Hemoglobina [mmol/l]	7,5–10,0	5,5	5,1
Hematokryt [l/l]	0,35–0,45	0,28	0,26
Płytki krwi [nl]	150–400	510	600
Leukocyty [nl]	4,0–10,0	43,5	54,9
Neutrofile [nl]	1,5–7,5	40	–
Dehydrogenaza mleczanowa [j./l]	122–222	254	–
Fosfataza alkaliczna [jm./l]	33,0–98,0	181	–
Kreatynina [μmol/l]	50–100	54	65
Mocznik [mmol/l]	2,5–6,4	3,6	3,4
Klirens kreatyniny [MDRD, ml/min]		> 60	> 60
Sód [mmol/l]	135–145	136	137
Potas [mmol/l]	3,5–5,0	3,4	3,5
Wapń skorygowany [mmol/l]	2,10–2,55	2,55	3,43
Albuminy [g/l]	35–50	31	28
Magnez [mmol/l]	0,75–1,0	0,61	0,6
Peptyd PTH-podobny [pmol/l]	< 0,6	–	2
PTH [pmol/l]	1,6–6,9	0,94	–
Witamina 25 (OH)-D [nmol/l]	> 50	34	26
Witamina 1,25 (OH) ² -D [pmol/l]	47–130	–	45
Immunoglobuliny monoklonalne [g/l]		Dodatnie, IgG lambda: < 2	Mocz: ujemne
TSH [mj./l]	0,27–4,2	1,6	–
Witamina A [μmol/l]	0,7–2,1	1,1	–
Trombopoetyna [jm./ml]	4–32	130	–



Rycina 1. Obraz MRI raka płaskonabłonkowego (pogrubiona linia przerywana) wokół kanału przetoki nadłonowej (cienka linia kropkowana)

(MRI, *magnetic resonance imaging*) miednicy, które nie potwierdziło podejrzania zapalenia kości i szpiku, ale ukazało obecność nieprawidłowej masy tkankowej wywodzącej się z pęcherza moczowego w okolicy przetoki nadłonowej, obejmującej naciekiem także ujście zewnętrzne kanału przetoki (ryc. 1). W badaniu histopatologicznym materiału pobranego drogą biopsji wycinkowej z guza rozpoznano średnio zróżnicowanego, inwazyjnego raka płaskonabłonkowego (SCC). W wykonanym badaniu tomografii komputerowej (TK) klatki piersiowej, jamy brzusznej i miednicy mniejszej nie stwierdzono obecności przerzutów odległych.

Ze względu na podejrzenie infekcji chora początkowo otrzymywała antybiotykoterapię dożylną cyprofloksacyną i flukloksacyliną. Po 2 tygodniach antybiotykoterapię przerwano z powodu braku poprawy klinicznej, kilkakrotnie ujemnych posiewów krwi oraz utrzymującej się pomimo leczenia leukocytozy i gorączki. Dodatkowo, w trakcie hospitalizacji zaobserwowano narastanie hiperkalcemii (3,43 mmol/l), której nie można było wytłumaczyć nagłym unieruchomieniem (chora była unieruchomiona od wielu lat), zmianami przerzutowymi (brak zmian przerzutowych w badaniach obrazowych) czy odwodnieniem (dodatkowe nawodnienie nie spowodowało spadku hiperkalcemii). Współistniejące obniżenie stężenia parathormonu (0,94 pmol/l) było prawdopodobnie wtórną reakcją fizjologiczną, co sugerowało obecność innej przyczyny hiperkalcemii. W ramach pogłębionej diagnostyki stwierdzono podwyższone stężenie peptydu PTH-podobnego (PTHrP, *parathyroid hormone-related protein*) (2,0 pmol/l), odpowiedzialnego za hiperkalcemię, oraz podwyższone stężenie trombopoetyny (130 j.m./ml), odpowiedzialnej za trombocytozę (tab. 1).

Ostatecznie rozpoznano raka płaskonabłonkowego pęcherza moczowego (cT4N1M0), któremu towarzyszył zespół paranowotworowy z obecnością gorączki, leukocytozy, trombocytozy oraz hiperkalcemii. Ze względu na stopień sprawności 2. według klasyfikacji Światowej Organizacji Zdrowia (WHO, *World Health Organization*) chora nie kwalifikowała się do radykalnej cystektomii lub chemioradioterapii. W tej sytuacji zdecydowano o rozpoczęciu leczenia bisfosfonianami oraz wdrożeniu wyłącznej radioterapii (51 Gy w 17 frakcjach). Uzyskano normalizację stężenia wapnia oraz ustąpienie gorączki. Po 6 tygodniach hospitalizacji pacjentka została wypisana do domu. Niestety, tydzień po wypisie chorą ponownie przyjęto do szpitala z powodu pogorszenia stanu ogólnego. Wykonane badanie TK uwidoczniło obecność zmian przerzutowych w płucach. W porozumieniu z chorą zdecydowano o ograniczeniu dalszego postępowania do leczenia objawowego. Kobieta zmarła 2 tygodnie później pod opieką hospicjum.

Dyskusja

Rak płaskonabłonkowy (SCC) pęcherza moczowego dzieli się na dwa podtypy: SCC związany z bilharcją (B-SCC) oraz SCC niezwiązany z bilharcją (NB-SCC). Pierwszy podtyp występuje najczęściej w rejonie endemicznym dla schistosomatozy (bilharcji) i odpowiada za 30–50% przypadków raka pęcherza w tych regionach [1, 2]. W krajach uprzemysłowionych częstszym podtypem jest NB-SCC, który stanowi 2–5% wszystkich nowotworów pęcherza moczowego [1–3]. Istotnymi czynnikami ryzyka rozwoju NB-SCC są palenie tytoniu, nawrotowe zakażenia układu moczowego oraz obecność stałych cewników w obrębie dróg moczowych, powodujących wtórną reakcję zapalną i patologiczną proliferację nabłonka w obrębie pęcherza moczowego [1, 4, 5]. Częstość występowania NB-SCC jest 16–28-krotnie wyższa u chorych z niedowładem kończyn dolnych.

Zespoły paranowotworowe często towarzyszą SCC wywodzącemu się z płuc. Ich występowanie opisuje się również w przebiegu SCC pęcherza moczowego [6–9]. W przedstawionym przypadku u chorej stwierdzono narastającą hiperkalcemię oraz podwyższone stężenia PTH-rP, co jest określane jako hiperkalcemia nowotworowa spowodowana czynnikami hormonalnymi. Patofizjologicznie komórki nowotworowe produkują PTH-rP o niemal identycznej strukturze jak PTH i podobnym powinowactwie do receptora PTH-1, obecnego w nerkach i kościach. Aktywacja receptora PTH-1 powoduje zwiększenie resorpcji wapnia w kanalikach nerkowych oraz zwiększenie uwalniania wapnia z kości [10, 11]. Poza hiperkalcemią PTH-rP może też powodować leukocytozę oraz trombocytozę. Peptyd PTH-podobny jest w stanie pobudzić osteoblasty do zwiększenia produkcji

interleukiny-6 (IL-6), która może być także produkowana przez sam nowotwór, co opisano w niektórych przypadkach SCC. Interleukina-6 wzmacnia produkcję czynników wzrostu zwiększających hematopoezę, takich jak czynnik stymulujący tworzenie kolonii granulocytów (G-CSF, *granulocyte-colony stimulating factor*) czy trombopoetyna, w efekcie powodując leukocytozę oraz trombocytozę [11].

Mimo że w opisanym przypadku nie wykonano oznaczenia G-CSF czy cytokin, stwierdzone podwyższone wartości trombopoetyny oraz PTH-rP, współistniejące z istotną leukocytozą neutrofilową, przy jednoczesnym braku dodatnich posiewów krwi, mogą sugerować etiologię paranowotworową.

Ze względu na rzadkie występowanie NB-SCC nie ma obecnie uniwersalnych zaleceń odnośnie do jego leczenia. W przypadku nowotworu ograniczonego do pęcherza moczowego, kwalifikującego się do resekcji, standardem postępowania jest radykalna cystektomia. Przedoperacyjna radioterapia może zmniejszyć ryzyko nawrotów miejscowych oraz poprawić zmienne przeżycia [3, 4]. Niemniej nawet w przypadku braku przerzutów odległych, zastosowania radioterapii przedoperacyjnej oraz wykonania radykalnej cystektomii rokowanie związane z NB-SCC pozostaje niekorzystne, a odsetki przeżyć 5-letnich wynoszą jedynie 34–50%, głównie z uwagi na wysokie ryzyko nawrotu lokoregionalnego [1, 3, 4]. Przerzuty odległe, choć występują jedynie w 8–10% przypadków, istotnie pogarszają rokowanie, podobnie jak brak możliwości resekcji nowotworu z powodu zaawansowania miejscowego. Wynika to w dużej mierze z oporności NB-SCC na schematy chemioterapii stosowane w raku pęcherza moczowego. W pojedynczym badaniu oceniającym chemioterapię składającą się z ifosfamidu, paklitakselu oraz cisplatyny zaobserwowano umiarkowany odsetek odpowiedzi, a mediana przeżycia wyniosła 8,9 miesiąca. Niestety, z uwagi na małą liczebność badanej grupy możliwości wyciągnięcia wiarygodnych wniosków na podstawie tego badania są ograniczone [3, 12]. Alternatywnym postępowaniem w przypadku braku możliwości resekcji z powodu miejscowego zaawansowania jest jednoczesna chemio-radioterapia. Niestety, brakuje dobrej jakości danych oceniających skuteczność takiego leczenia. W ostatnim czasie pojawiły się doniesienia sugerujące możliwą korzyść z zastosowania immunoterapii opartej na blokadzie szlaku sygnałowego związanego z receptorem programowanej śmierci (PD-1, *programmed death receptor 1*). Zarówno atezolizumab (u chorych otrzymujących wcześniej chemioterapię opartą na pochodnych platyny), jak i pembrolizumab (u chorych niekwalifikujących się do chemioterapii opartej na pochodnych platyny), wykazały aktywność w przerzutowym raku pęcherza moczowego [13, 14]. Brakuje jednak danych określających korzyść z zastosowania immunoterapii w przerzutowym raku płaskonabłonkowym pęcherza moczowego, choć trwa

badanie kliniczne oceniające skuteczność połączenia durwalumabu i tremelimumabu w tym wskazaniu (Clinicaltrial.gov: NCT03430895).

Czynnikiem mogącym zmniejszyć częstość występowania NB-SCC jest ograniczenie stosowania stałych cewników moczowych u chorych z przewlekłym niedowładem kończyn dolnych. Dodatkowo, w grupie chorych wysokiego ryzyka rozwoju SCC pęcherza moczowego (np. z przewlekłą neurogenną dysfunkcją pęcherza spowodowaną rozszczepem kręgosłupa) można rozważyć regularną kontrolę cytoskopową oraz cytologiczną osadu moczu. Niemniej, ze względu na brak danych sugerujących optymalny czas rozpoczęcia obserwacji i częstotliwość kontroli, badania przesiewowe w kierunku NB-SCC pozostają sprawą dyskusyjną [1, 5, 15, 16].

Wkład w publikację: A.J.R. De Bie (gwarant): pozyskanie danych, sporządzenie manuskryptu; S. Körver: pozyskanie danych, sporządzenie manuskryptu; J.M.H. Kisters: sporządzenie manuskryptu, ocena i korekta artykułu; H.J.E.J. Vrijhof: sporządzenie manuskryptu, ocena i korekta artykułu.

Konflikt interesów: Żaden z autorów nie zgłasza konfliktu interesów.

Finansowanie: Niniejsza publikacja powstała bez finansowania w ramach grantu z jakiegokolwiek źródła publicznego, prywatnego lub non-profit.

Pisemna zgoda: Uzyskano pisemną zgodę od prawnego przedstawiciela chorej opisanej anonimowo w niniejszym artykule. Wszyscy autorzy zapoznali się z treścią i zatwierdzili manuskrypt oraz spełnili kryteria autorstwa publikacji.

Piśmiennictwo

1. Shokeir AA. Squamous cell carcinoma of the bladder: pathology, diagnosis and treatment. *BJU Int.* 2004; 93(2): 216–220, indexed in Pubmed: [14690486](#).
2. Martin JW, Vernez SL, Lotan Y, et al. Pathological characteristics and prognostic indicators of different histopathological types of urinary bladder cancer following radical cystectomy in a large single-center Egyptian cohort. *World J Urol.* 2018 [Epub ahead of print], doi: [10.1007/s00345-018-2331-6](#), indexed in Pubmed: [29761225](#).
3. Martin JW, Carballido EM, Ahmed A, et al. Squamous cell carcinoma of the urinary bladder: Systematic review of clinical characteristics and therapeutic approaches. *Arab J Urol.* 2016; 14(3): 183–191, doi: [10.1016/j.aju.2016.07.001](#), indexed in Pubmed: [27547458](#).
4. Zahoor H, Elson P, Stephenson A, et al. Patient Characteristics, Treatment Patterns and Prognostic Factors in Squamous Cell Bladder Cancer. *Clin Genitourin Cancer.* 2018; 16(2): e437–e442, doi: [10.1016/j.clgc.2017.10.005](#), indexed in Pubmed: [29154041](#).
5. Manley KV, Hubbard R, Swallow D, et al. Risk factors for development of primary bladder squamous cell carcinoma. *The Annals of The Royal College of Surgeons of England.* 2017; 99(2): 155–160, doi: [10.1308/rcsann.2016.0343](#).
6. Block NL, Whitmore WF. Leukemoid reaction, thrombocytosis and hypercalcemia associated with bladder cancer. *J Urol.* 1973; 110(6): 660–663, indexed in Pubmed: [4757547](#).
7. Desai PG, Khan SA, Jayachandran S, et al. Paraneoplastic syndrome in squamous cell carcinoma of urinary bladder. *Urology.* 1987; 30(3): 262–264, indexed in Pubmed: [3307095](#).
8. Khawaja MR, Bradford CA, Azar JM. Paraneoplastic leukocytosis: an unusual manifestation of squamous cell carcinoma of the urinary bladder. *Oncology (Williston Park).* 2013; 27(12): 1297–1301, indexed in Pubmed: [24624551](#).

9. Kato T, Yasuda K, Iida H, et al. Trousseau's syndrome caused by bladder cancer producing granulocyte colony-stimulating factor and parathyroid hormone-related protein: A case report. *Oncol Lett.* 2016; 12(5): 4214–4218, doi: [10.3892/ol.2016.5152](https://doi.org/10.3892/ol.2016.5152), indexed in Pubmed: [27895794](https://pubmed.ncbi.nlm.nih.gov/27895794/).
10. Asanuma N, Hagiwara K, Matsumoto I, et al. PTHrP-producing Tumor: Squamous Cell Carcinoma of the Liver Accompanied by Humoral Hypercalcemia of Malignancy, Increased IL-6 and Leukocytosis. *Internal Medicine.* 2002; 41(5): 371–376, doi: [10.2169/internalmedicine.41.371](https://doi.org/10.2169/internalmedicine.41.371).
11. Takaoka S, Yamane Y, Nishiki M, et al. Primary Pulmonary Squamous Cell Carcinoma Associated with Elevated IL-6, Leukocytosis, Hypercalcemia, Phagocytosis, Reactive Lymphadenopathy and Glomerular Mesangial Cell Proliferation via the Production of PTH-rP and G-CSF. *Internal Medicine.* 2008; 47(4): 275–279, doi: [10.2169/internalmedicine.47.0155](https://doi.org/10.2169/internalmedicine.47.0155).
12. Galsky MD, Iasonos A, Mironov S, et al. Prospective trial of ifosfamide, paclitaxel, and cisplatin in patients with advanced non-transitional cell carcinoma of the urothelial tract. *Urology.* 2007; 69(2): 255–259, doi: [10.1016/j.urology.2006.10.029](https://doi.org/10.1016/j.urology.2006.10.029), indexed in Pubmed: [17320659](https://pubmed.ncbi.nlm.nih.gov/17320659/).
13. Rosenberg JE, Hoffman-Censits J, Powles T, et al. Atezolizumab in patients with locally advanced and metastatic urothelial carcinoma who have progressed following treatment with platinum-based chemotherapy: a single-arm, multicentre, phase 2 trial. *Lancet.* 2016; 387(10031): 1909–1920, doi: [10.1016/S0140-6736\(16\)00561-4](https://doi.org/10.1016/S0140-6736(16)00561-4), indexed in Pubmed: [26952546](https://pubmed.ncbi.nlm.nih.gov/26952546/).
14. Balar AV, Castellano D, O'Donnell PH, et al. First-line pembrolizumab in cisplatin-ineligible patients with locally advanced and unresectable or metastatic urothelial cancer (KEYNOTE-052): a multicentre, single-arm, phase 2 study. *Lancet Oncol.* 2017; 18(11): 1483–1492, doi: [10.1016/S1470-2045\(17\)30616-2](https://doi.org/10.1016/S1470-2045(17)30616-2), indexed in Pubmed: [28967485](https://pubmed.ncbi.nlm.nih.gov/28967485/).
15. El Masri y WS, Patil S, Prasanna KV, et al. To cystoscope or not to cystoscope patients with traumatic spinal cord injuries managed with indwelling urethral or suprapubic catheters? That is the question! *Spinal Cord.* 2014; 52(1): 49–53, doi: [10.1038/sc.2013.119](https://doi.org/10.1038/sc.2013.119), indexed in Pubmed: [24276418](https://pubmed.ncbi.nlm.nih.gov/24276418/).
16. Sammer U, Walter M, Knüpfer SC, et al. Do We Need Surveillance Urethro-Cystoscopy in Patients with Neurogenic Lower Urinary Tract Dysfunction? *PLoS One.* 2015; 10(10): e0140970, doi: [10.1371/journal.pone.0140970](https://doi.org/10.1371/journal.pone.0140970), indexed in Pubmed: [26513149](https://pubmed.ncbi.nlm.nih.gov/26513149/).