



VIA MEDICA

www.fr.viamedica.pl

Zenobia Czuszyńska, Marta Grono-Burakowska, Zbigniew Zdrojewski

Katedra i Klinika Chorób Wewnętrznych, Chorób Tkanki Łącznej i Geriatrii, Gdański Uniwersytet Medyczny

Normotensyjny przełom nerkowy indukowany glikokortykosteroidami we wczesnej twardzinie układowej

Normotensive scleroderma renal crisis induced by glucocorticoid therapy

STRESZCZENIE

Twardzina układowa to choroba tkanki łącznej, która charakteryzuje się postępującym włóknieniem skóry i narządów wewnętrznych prowadzącym do ich niewydolności. Do zajęcia nerek dochodzi u około 10–40% chorych na twardzinę układową, u około 5–10% chorych rozwija się przełom nerkowy. Powikłanie to jest najgroźniejszą manifestacją zajęcia nerek i charakteryzuje się ostrym uszkodzeniem nerek oraz nadciśnieniem tętniczym.

W około 10% przypadków przełomu nerkowego nadciśnienie tętnicze nie występuje. Taki wariant określa się mianem przełomu normotensyjnego. Przedmiotem pracy było przedstawienie trudności diagnostycznych oraz terapeutycznych chorego z wczesną twardziną układową i normotensyjnym przełomem nerkowym.

Forum Reumatol. 2015, tom 1, nr 1, 47–51

Słowa kluczowe: twardzinowy przełom nerkowy; zajęcie nerek w twardzinie układowej; normotensyjny przełom nerkowy; twardzina układowa

WSTĘP

Twardzina układowa to choroba tkanki łącznej, która charakteryzuje się postępującym włóknieniem skóry i narządów wewnętrznych prowadzącym do ich niewydolności. W patogenezie zmian dużą rolę odgrywa zajęcie naczyń krwionośnych. Wskazuje na to obecność objawu Rayanuda, teleangiektazji, zmian w kapilaroskopii, nadciśnienia płucnego oraz zajęcie naczyń nerkowych. **W przebiegu twardziny u około 5–10% chorych dochodzi do przełomu nerkowego, charakteryzującego się nadciśnieniem tętniczym oraz szybko postępującą niewydolnością nerek.** Ryzyko wystąpienia przełomu nerkowego (SRC, *scleroderma renal crisis*) zwiększa się podczas stosowania terapii glikokortykosteroidami (GKS) oraz przy

obecności przeciwciał przeciwko polimerazie III RNA. Jest to jedno z powikłań twardziny zagrażające życiu. **W około 10% przypadków przełomu nerkowego, ciśnienie tętnicze jest w normie** [1]. Określa się to wówczas normotensyjną kryzą nerkową. Celem niniejszej pracy jest przedstawienie trudności w rozpoznawaniu i leczeniu zarówno wczesnej twardziny, jak i przełomu nerkowego.

OPIS PRZYPADKU

Mężczyzna w wieku lat 58 zgłosił się do reumatologa w grudniu 2014 roku z powodu narastających dolegliwości bólowych stawów dłoni, stóp i stawów barkowych, sztywności porannej, ogólnego osłabienia. Z powodu podejrzenia reumatoidalnego zapalenia sta-

Adres do korespondencji:
dr n. med. Zenobia Czuszyńska
Katedra i Klinika Chorób Wewnętrznych, Chorób Tkanki Łącznej i Geriatrii Uniwersyteckie Centrum Kliniczne ul. Dębinki 7, 80–952 Gdańsk
tel.: 58 49 25 12, faks: 58 349 28 32
e-mail: zczusz@gumed.edu.pl

wów (RZS), wstępnie zalecono mu prednizon w dawce 20 mg oraz chlorochinę. Jednocześnie zalecono mu wykonanie badań immunologicznych. Po uzyskaniu dodatniego wyniku przeciwciał ANA Hep-2 oraz z powodu braku poprawy po wyżej wymienionym leczeniu, dnia 28 stycznia 2015, zwiększono dawkę prednizonu do 60 mg. Chlorochinę odstawiono z powodu subiektywnych dolegliwości okulistycznych. W styczniu 2015 roku pacjent przeżył epizod krótkotrwałej utraty przytomności i był hospitalizowany na oddziale kardiologii, a następnie na oddziale chorób wewnętrznych, gdzie wykluczono przyczyny kardiologiczne zaistniałego incydentu. Z powodu niskich wartości ciśnienia tętniczego odstawiono wówczas lisinopril, który stosował od 5 lat. W lutym 2015 pacjent został przyjęty do Kliniki Chorób Wewnętrznych, Chorób Tkanki Łącznej i Geriatrii Uniwersyteckiego Centrum Klinicznego w Gdańsku, z powodu narastania niewydolności nerek i podejrzenia choroby układowej tkanki łącznej. W badaniu klinicznym stwierdzono znaczne obrzęki dłoni, stóp, a także całych kończyn oraz miernie nasilone *livedo reticularis*. Pacjent zgłaszał duszność spoczynkową. W badaniu przedmiotowym stwierdzono: trzeszczenia nad polami płucnymi, obrzęki uogólnione, wzdęty brzuch, miarową akcję serca (72/min), ciśnienie tętnicze 145/70 mm Hg. W badaniu tomokomputerowym klatki piersiowej stwierdzono płyn w obu jamach opłucnowych, a w echokardiografii płyn w worku osierdziowym oraz powiększony wymiar prawej komory serca (4AC — 4,4 cm), cechy nadciśnienia płucnego (RVSP — 53 mm Hg) i obniżenie frakcji wyrzutowej lewej komory (LVEF) do 41%.

W wyniku torakocentezy uzyskano płyn, makroskopowo krwisty, wysiękowy, jałowy, bez komórek nowotworowych. W płynie nie wykryto prątków gruźlicy. W badaniach laboratoryjnych stwierdzono: szybkie narastanie parametrów niewydolności nerek (kreatynina 1,24–6,1 mg/dl), ślad białka w moczu i erytrocyturię. Ponadto pogłębiała się niedokrwistość hemolityczna: Hb 10,5–7,2 g/dl, dodatni był bezpośredni test antyglobulinowy (BTA), obserwowano wzrost stężenia LDH z 297 do 1013 U/l, bilirubiny z 0,67 do 2,09 mg/dl, podwyższone stężenie wolnej hemoglobiny (13,7 mg/100 ml). Obniżała się liczba płytek ($474 \times 10^9/l$ – $55 \times 10^9/l$). Stężenie fibrynogenu również stopniowo obniżało się z 4,1 do 2,7 g/l. Od początku hospitalizacji podwyższone były parametry stanu zapalnego OB

— 43 mm/h, CRP — 44 mg/l, leukocytoza z granulocytozą oraz istotnie podwyższony poziom β 2-mikroglobuliny. Wykazano obecność schistocytów w rozmazie ręcznym krwi obwodowej — 23/1000 erytrocytów. Wysłano krew na badanie przeciwciał ADAMTS13. Wstępnie rozpoznano mikroangiopatię zakrzepową. Rozpoczęto leczenie hemodializą i plazmaferezą, podawano osocze. Mimo tego leczenia, stan pacjenta był ciężki i niestabilny. Pacjent gorączkował. Obserwowano pogorszenie stanu świadomości, chory był podsypiający z coraz trudniejszym kontaktem słowno-logicznym, bez obecności objawów ogniskowych. Pojawiły się epizody bardzo silnych bólów brzucha o charakterze napadowym, wymagające stosowania morfiny. Kilkakrotnie przeżył napady migotania przedsionków z szybką akcją komór i bólem w klatce piersiowej, które ustępowały po kilku minutach samoistnie lub po wlewie amiodaronu. W ponownym CT jamy brzusznej stwierdzono rozdęty, atoniczny żołądek.

Hemodializy stosowano od 14 lutego przez cały dalszy czas hospitalizacji. Plazmaferezę wykonano 4-krotnie, wielokrotnie przetaczano świeżo mrożone osocze (FFP) i uzyskano normalizację liczby płytek krwi. Po kilku dniach otrzymano wyniki badań immunologicznych: ANA Hep-2 — miano > 1:2560, typ jąderkowo-ziarnisty, a w profilu podstawowym ANA blott stwierdzono przeciwciała Scl-70 i SS-A (Ro). Metodą ELISA potwierdzono obecność tych przeciwciał, wynik powyżej 200 RU/ml (norma: do 20 RU/ml). W profilu twardzinowym ANA blott wykazano obecność jedynie przeciwciał przeciw topoizomerazie I (Scl-70). Składowe C3 i C4 dopełniacza były w normie. Przeciwciała przeciw kardiolipinie, β 2-glikoproteinie oraz przeciwciała ANCA, czynnik reumatoidalny (RF) i przeciwciała przeciw cytrulinowe (CCP) były również ujemne. Natomiast stwierdzono dodatnie przeciwciała przeciw płytkowe, aktywność proteazy ADAMTS13 była w dolnej granicy normy przy nieobecności przeciwciał ADAMTS13. Czynniki von Willebrandta były bardzo wysokie (449%).

Celem potwierdzenia rozpoznania wczesnej twardziny ponownie wykonano kapilaroskopię. W pierwszym badaniu przy przyjęciu do Kliniki obraz kapilaroskopowy był niediagnostyczny z powodu uogólnionych obrzęków. W drugim badaniu uzyskano obraz typowy dla aktywnej fazy tej choroby. Uwidoczniono obrzęk podścieliska, poszerzone i kręte naczynia oraz pojedyncze megakapilary. Dodatko-

wo pojedyncze obszary charakterystycznych wybroczyn i pojedyncze obszary awaskularne (ryc. 1). Twardzinę układową rozpoznano na podsatwie następujących kryteriów ACR/EULAR: pogrubienie skóry palców (4 pkt), nieprawidłowe kapilary wału paznokciowego (2 pkt), charakterystyczne przeciwciała Scl-70 (3 pkt). Ustalono rozpoznanie twardziny układowej z kryzą nerkową normotensyjną. Z tego powodu stopniowo redukowano dawkę GKS oraz rozpoczęto stosowanie kaptoprilu w dawce 2 × 12,5 mg. Z powodu tendencji do hipotonii nie można było zwiększać dawki tego leku. Kontynuowano hemodializy.

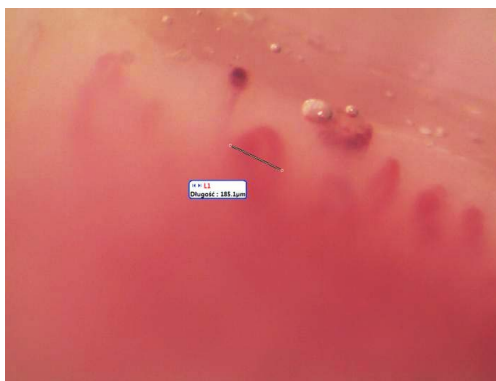
Po uzyskaniu stabilizacji stanu chorego podano cyklofosfamid — 3 wlewy w zredukowanej dawce — 200 mg Endoxanu *i.v.* (co tydzień) oraz stosowano rehabilitację. Uzyskano stopniową poprawę stanu klinicznego. Po 44 dniach wypisano chorego do domu z zaleceniem ponownej hospitalizacji w tutejszej Klinice celem kontynuacji terapii cyklofosfamidem oraz przeprowadzania hemodializ bliżej miejsca zamieszkania.

Ze względu na postęp choroby podstawowej oraz powikłania takie jak ciężkie infekcje i krwawienia z przewodu pokarmowego pacjent nie zgłosił się na kontynuację leczenia. Otrzymał ustną informację o śmierci chorego pod koniec lipca br. Według relacji rodziny, prawdopodobną przyczyną zgonu była ciężka infekcja, poprzedzona dużymi trudnościami w przyjmowaniu pokarmów.

DYSKUSJA

Rozpoznanie twardziny układowej wydaje się łatwe, jeśli są zmiany skórne pod postacią twardnienia skóry palców, proksymalnych części kończyn lub tułowia. Jednak na początku choroby, zwłaszcza przy braku objawu Raynauda, rozpoznanie może być trudne. W prezentowanym przypadku masywne obrzęki kończyn utrudniały ocenę skóry. Nawet kapilaroskopia wykonana w tym okresie była niediagnostyczna. Po rozpoczęciu hemodializ i odwodnieniu chorego możliwa była ponowna pełna ocena stanu skóry kończyn i wykonanie kapilaroskopii.

Uzyskanie wyników badań immunologicznych, w tym przeciwciała przeciw topoizomerazie I (Scl-70 > 200 RU/ml), zwróciło uwagę na możliwość rozwoju wczesnej twardziny układowej u opisywanego pacjenta. Ponowna ocena kliniczna oraz ponowna kapilaroskopia po 3 tygodniach hospitalizacji, pozwoliły



Rycina 1. Kapilaroskopia — w badaniu uzyskano obraz typowy dla aktywnej fazy twardziny. Uwidoczniono obrzęk podścieliska, liczne poszerzone i kręte naczynia, pojedyncze mega kapilary, charakterystyczne wybroczyny i pojedyncze obszary awaskularne

na ostateczne rozpoznanie wczesnej twardziny według kryteriów ACR/EULAR 2013. Po ustaleniu rozpoznania choroby zwykle możliwa jest analiza obrazu klinicznego pod kątem możliwych powikłań narządowych. Jednym z najcięższych objawów w twardzinie jest przełom nerkowy. **Zgodnie z definicją twardziny przełom nerkowy jest to szybko narastające nadciśnienie tętnicze i niewydolność nerek u pacjenta z twardziną układową [1].** Towarzystwem takie objawy, jak silny ból głowy, zaburzenia widzenia, drgawki i ostra niewydolność lewokomorowa. W prezentowanym przypadku obserwowano narastanie niewydolności nerek przy prawidłowym ciśnieniu tętniczym. Stąd rozpoznanie tego zespołu było szczególnie trudne. Prawidłowe ciśnienie tętnicze ma 10% pacjentów z przełomem nerkowym, w przebiegu twardziny. Ten stan określa się mianem normotensyjnego przełomu nerkowego. Czynniki ryzyka przełomu nerkowego umieszczono w tabeli 1.

Wśród czynników ryzyka wystąpienia przełomu nerkowego wymienia się przeciwciała przeciw polimerazie III RNA. Natomiast przeciwciała przeciwko topoizomerazie (anty Scl 70) i centromerom nie są uznawane za czynnik predysponujący do wystąpienia przełomu nerkowego. Autorzy japońscy przeanalizowali

Tabela 1. Czynniki ryzyka powstania przełomu nerkowego w twardzinie

Przeciwciała anty RNA polimeraza III
Wczesna faza twardziny uogólnionej (pierwsze 4 lata)
Szybko postępujące zmiany skórne
Stosowanie glikokortykosteroidów

Tabela 2. Porównanie zakrzepowej plamicy małopłytkowej i twardzinowego przełomu nerkowego

Zakrzepowa plamica małopłytkowa	Twardzinowy przełom nerkowy
Plamica uniesiona	Objawy twardziny układowej (+/-)
Trombocytopenia	Trombocytopenia
Mikroangiopatyczna niedokrwistość hemolityczna	Niedokrwistość
Postępujące zaburzenie funkcji nerek do ostrej niewydolności nerek)	Ostre uszkodzenie nerek z lub bez nadciśnienia tętniczego
Gorączka	
przemijające objawy neurologiczne	
Przeciwciała przeciw ADAMTS13 oraz obniżona aktywność ADAMTS13	Przeciwciała przeciw polimerazie RNA III Przeciwciała przeciwko topoizomerazie I (Scl-70)
Histopatologicznie — mikroangiopatia zakrzepowa	Histopatologicznie — mikroangiopatia zakrzepowa Zmiany późne — proliferacyjna obliteracyjna waskulopatia „skórka cebuli”
Leczenie — plazmafereza, immunosupresja	Leczenie — kaptopril

przypadki normotensyjnego przełomu w populacji japońskiej i stwierdzili, że wszyscy pacjenci mieli wysoko dodatnie przeciwciała przeciw topoizomerazie (Scl-70) [2]. Przeciwciała przeciw polimerazie III RNA były w tym materiale ujemne. W dostępnym piśmiennictwie brak jest jak dotąd badań porównawczych dwóch grup pacjentów z przełomem nerkowym z nadciśnieniem i prawidłowym ciśnieniem tętniczym.

W przebiegu normotensyjnego przełomu nerkowego częściej pojawia się mikroangiopatyczna niedokrwistość hemolityczna, zakrzepowa plamica małopłytkowa i krwawienie do pęcherzyków płucnych. Częściej w wywiadzie u tych chorych jest podawanie glikokortykosteroidów w dużych dawkach (powyżej 30 mg/d.). Średnio w ciągu dwóch miesięcy od podania GKS rozwija się przełom nerkowy. Rokowanie jest znacznie gorsze niż w przełomie z nadciśnieniem tętniczym. Narastająca niewydolność nerek z małopłytkowością i niedokrwistością wymaga szybkiej diagnostyki różnicowej w kierunku obecności zakrzepowej plamicy małopłytkowej (TTP, *thrombotic thrombocytopenic purpura*) oraz zespołu hemolityczno-mocznikowego (HUS, *hemolytic uremic syndrome*).

Zasadniczą rolę w patogenezie TTP, odgrywa wrodzony lub nabyty niedobór osoczowej metaloproteinazy ADAMTS 13, odpowiedzialnej za degradację wielkich multimerów czynnika von Willebranda. W przypadku niedoboru ADAMTS 13 dochodzi do powstawania agregatów płytkowych w świetle naczyń krwionośnych, czego konsekwencją jest małopłytkowość „ze zużycia” oraz niedokrwistość hemolityczna z powodu mechanicznego uszkodzenia erytrocytów. Proces ten dotyczy licznych naczyń i powoduje wielonarządową

manifestację choroby. Najczęściej objawy pojawiają się ze strony układu nerwowego, pokarmowego i sercowo-naczyniowego. Obecność przeciwciał ADAMTS 13 jest podstawą różnicowania między TTP a HUS. W dostępnym piśmiennictwie donoszono, że w niektórych przypadkach tocznia układowego i twardziny układowej stwierdza się obniżoną aktywność metaloproteinazy ADAMT13 [3], natomiast nie stwierdzono w tych przypadkach obecności przeciwciał anty ADAMTS13. Można więc przypuszczać, że występowały inne przeciwciała obniżające aktywność metaloproteinazy ADAMTS13. W patogenezie HUS/TTP podkreśla się także rolę substancji naczynio-związków, takich jak endotelina-1, PAF oraz reaktywnych form tlenu.

Różnicowanie między przełomem nerkowym, HUS a TTP jest trudne. Najważniejsze różnice przedstawiono w tabeli 2.

W leczeniu, oprócz hemodializy, nie znając etiopatogenezy choroby zastosowano plazmaferezy oraz przetoczenia świeżo mrożonego osocza. Dość szybko uzyskano poprawę liczby płytek. Nie uzyskano jednak poprawy w zakresie funkcji nerek. Pacjent pozostawał w programie długotrwałej dializoterapii. Po wstępnym rozpoznaniu twardziny rozpoczęto stopniową redukcję GKS. Mimo niewydolności nerek, hemodializy i prawidłowych wartości ciśnienia, rozpoczęto ponownie leczenie inhibitorami konwertazy angiotensyny (ACEI, *angiotensin-converting-enzyme inhibitors*). Wprowadzenie ACEI do leczenia twardzinowego przełomu nerkowego zmniejszyło śmiertelność chorych. Jednak rutynowe i profilaktyczne stosowanie tych leków u wszystkich chorych na twardzinę w celu zapobiegania przełomowi jest

nadal kontrowersyjne [1]. Wydaje się jednak, że w normotensyjnym przełomie nerkowym rokowanie jest gorsze. W cytowanej powyżej populacji japońskiej pacjentów z normotensyjnym przełomem nerkowym indukowanym GKS, mimo stosowania ACEI, hemodializy i plazmaferezy, wszyscy pacjenci zmarli w ciągu 3 miesięcy. Wiele układowych chorób tkanki łącznej wymaga zastosowania GKS. U chorego z twardziną układową może to być czynnik sprawczy przełomu nerkowego. W cytowanej już publikacji japońskiej u wszystkich pacjentów przełom nerkowy rozpoczął się w ciągu 2 miesięcy od rozpoczęcia podawania GKS. U opisywanego pacjenta objawy niewydolności nerek, małopłytkowość i obrzęki pojawiły się w ciągu 2 tygodni od zwiększenia dawki glikokortykosteroidów. Ponadto należy pamiętać, że stosowanie niesteroidowych leków przeciwzapalnych, z powodu dolegliwości stawowych, niewątpliwie przyczyniło się również do rozwo-

ju kryzy nerkowej u przedstawianego chorego. Niekorzystne było także odstawienie ACEI z powodu normalizacji RR.

Rokowanie w twardzinie ściśle wiąże się z objawami narządowymi, które pojawią się w ciągu pierwszych 3–4 lat trwania choroby. W przypadku opisywanego pacjenta były to prawdopodobnie pierwsze 2 miesiące trwania choroby. W piśmiennictwie podkreśla się, że 20% wszystkich przypadków przełomu nerkowego, pojawia się przed rozpoznaniem twardziny, a więc zanim pojawią się jakiegokolwiek zmiany skórne sugerujące tę chorobę [4].

Podsumowując, należy stwierdzić, że **rozpoznanie wczesnej twardziny może być trudne, a narastanie niewydolności nerek z niejasnej przyczyny, pomimo prawidłowych wartości ciśnienia tętniczego, może wskazywać na twardzinowy przełom nerkowy. Stosowanie glikokortykosteroidów u pacjenta z podejrzeniem twardziny może prowadzić do rozwoju przełomu nerkowego.**

ABSTRACT

Systemic sclerosis is a connective tissue disease which is characterized by skin and internal organs fibrosis, which can lead to internal organs failure. Renal involvement is observed in 10–40% patients with systemic sclerosis, 5–10% patients develop renal crisis. This manifestation is the most dramatic complication. It is characterized by acute renal failure and hypertension. In 10% of patients with scleroderma renal crisis we observe no hypertension. This variant is called a normotensive renal crisis. In this paper we would like to present difficulties concerning diagnosing and therapy of patient suffering from early systemic scleroderma and a normotensive scleroderma renal crisis.

Forum Reumatol. 2015, Vol. 1, No 1: 47–51

Key words: scleroderma renal crisis; renal involvement in systemic sclerosis; normotensive renal crisis, systemic sclerosis

1. Shanmugam V., Steen V. Renal disease in scleroderma: an update on evaluation, risk stratification, pathogenesis and management. *Curr. Opin. Rheumatol.* 2012; 24: 669–676.
2. Maruyama A., Nagashima T., Ikenoya K. i wsp. Glucocorticoid-induced Normotensive Scleroderma Renal Crisis: a report on Two Cases and a Review of the Literature In Japan. *Intern. Med.* 2013; 52: 1833–1837.
3. Mannucci P., Vanoli M., Forza I. i wsp. Von Willebrand factor clearing pro tease (ADAMTS-13) In 123 patients with connective tissue diseases (systemic lupus erythematosus and systemic sclerosis). *Haematologica* 2003; 88: 914–918.
4. Logee K.M., Lakshminaryanan S. Scleroderma renal crisis as an initial presentation of systemic sclerosis: a case report and review of the literature. *Clin. Exp. Rheumatol.* 2015; 33 (supl. 91): 171–174.

Piśmiennictwo

