



VIA MEDICA

www.fr.viamedica.pl

Aleksandra Dańczak-Pazdrowska¹, Adriana Polańska², Ryszard Żaba², Zygmunt Adamski¹¹Katedra i Klinika Dermatologii Uniwersytetu Medycznego w Poznaniu²Zakład Dermatologii i Wenerologii Uniwersytetu Medycznego w Poznaniu

Znaczenie kapilaroskopii w autoimmunizacyjnych chorobach tkanki łącznej

The role of capillaroscopy in autoimmune connective tissue diseases

STRESZCZENIE

Kapilaroskopia jest nieinwazyjnym badaniem oceniającym naczynia w obrębie wału paznokciowego u pacjentów z zespołem Raynauda. Jej wykonanie jest szczególnie istotne w przypadku podejrzenia twardziny układowej, w przebiegu której badanie to ma cechy swoiste. Stwierdzenie megakapilar, wybroczyn czy naczyń drzewkowatych może mieć znaczenie prognostyczne w tej chorobie. Ponadto kapilaroskopia odgrywa pomocniczą rolę w diagno-

stycie innych autoimmunizacyjnych chorób tkanki łącznej, takich jak zapalenie skórno-mięśniowe czy toczeń rumieniowaty. W niniejszej pracy przedstawiono podstawowe informacje dotyczące interpretacji obrazu kapilaroskopowego wraz z omówieniem wskazań i analizą podtypów obrazów: twardzinowego, twardzinopodobnego, a także nieswoistego.

Forum Reumatol. 2015, tom 1, nr 1, 38–42

Słowa kluczowe: kapilaroskopia; tkanka łączna; zespół Raynauda

WSTĘP

Kapilaroskopia jest przyżyciowym i nieinwazyjnym badaniem umożliwiającym ocenę mikrokrążenia. Klasycznie analizie podlegają naczynia włosowate wału paznokciowego proksymalnego, a dokładnie jedynie dystalny rząd kapilar palców II–V. Powiększenie rzędu 10–200 razy za pomocą stereomikroskopu pozwala na niebolesną diagnostykę kształtu, wielkości i liczności naczyń, a także na stwierdzenie ich uszkodzenia w postaci obecności na przykład mikrowybroczyn. Dodatkowo badanie to umożliwia ocenę przepływu krwi i zmian w obrębie pościeliska. Może być wykorzystane do monitorowania przebiegu choroby i oceny efektów terapii [1–3].


Pierwsze próby oceny naczyń włosowatych za pomocą szkła powiększającego wykonywano już w XVIII i XIX wieku. Włoski badacz Giovanni Rasori zaobserwował nie-

prawidłowe naczynia u chorych na zapalenie spojówek. Natomiast klasyczna kapilaroskopia wykonana w obrębie wałów paznokciowych miała miejsce w 1911 roku, a 5 lat później badanie wystandaryzowano i zaprezentowano w postaci dokumentacji fotograficznej. Dzięki zainteresowaniom uczonych (takich jak Stefania Jabłońska, Hildegarda Marią czy Carwilela LeRoya) od drugiej połowy XX wieku nieprzerwanie trwa rozwój kapilaroskopii [2, 4].

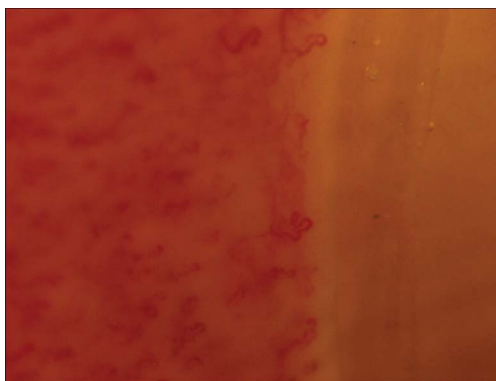
Zasadniczym wskazaniem do wykonania badania kapilaroskopowego jest objaw Raynauda. W tej grupie chorych nieprawidłowości wykazane w badaniu kapilaroskopowym pozwalają na wskazanie pacjentów, u których może rozwinąć się autoimmunizacyjna choroba tkanki łącznej, w tym twardzina układowa (SSc, *systemic scleroderma*) [1, 2, 4–6]. Ponadto zgodnie z wytycznymi ACA i EULAR stwierdzenie typowego obrazu dla SSc w badaniu kapilaro-

Adres do korespondencji:

dr n. med. Adriana Polańska
Zakład Dermatologii i Wenerologii,
Uniwersytet Medyczny w Poznaniu
ul. Przybyszewskiego 49
60–355 Poznań
e-mail: adriana-polanska@wp.pl



Rycina 1. Obraz prawidłowy



Rycina 2. Wzór twardzinowy — faza późna. Widoczne znaczne zmniejszenie gęstości naczyń i dezorganizacja ich układu

skopowym stanowi kryterium diagnostyczne [7]. W zespołach nakładania i zapaleniu skórno-mięśniowym również można obserwować odchylenia w obrazie kapilaroskopowym, chociaż nie są one uwzględnione w kryteriach rozpoznania tych jednostek chorobowych [2, 3, 4, 8, 9].

PRAWDŁOWY OBRAZ KAPILAROSKOPOWY

Prawidłowe naczynia włosowate są porównywane do odwróconej litery U lub do wyglądu spinki do włosów i składają się z ramienia tętniczego, żylnego oraz szczytu naczynia. Są one rozmieszczone równoległe względem siebie, w regularnych odstępach, co stanowi około 9–13 naczyń w 1 mm. Gęstość naczyń może być związana z wiekiem. Ich zmniejszoną liczbę obserwujemy u dzieci i osób starszych, przy czym w pierwszej grupie mogą występować kapilary atypowe, a w drugiej naczynia poskręcane i poszerzone. Warto dodać, że to co obserwuje się pod mikroskopem, to nie jest ściana naczyń, a przepływająca kolumna krwinek czerwonych [2–4].

W analizowaniu obrazu kapilaroskopowego należy zwrócić uwagę na kształt i wielkość naczyń włosowatych, na ich liczbę na milimetr, przepływ krwi przez pętle naczyniowe, stopień uporządkowania układu naczyń, przezierność warstwy rogowej, a także obecność wybroczyn, obrzęku podścieliska oraz widoczność splotu podbrodawkowego żylnego (ryc. 1) [2–4].

MOŻLIWE ODCHYLENIA W BADANIU KAPILAROSKOPOWYM

W wyniku pogrubienia warstwy rogowej lub obrzęku podścieliska można stwierdzić zmniejszoną przezierność obrazu, co może utrudniać prawidłową ocenę badania. Obrzęk podścieliska często towarzyszy wtórnemu objawowi Raynauda. Dominującym odchyleniem w badaniu kapilaroskopowym jest obecność

nieprawidłowych naczyń, czyli naczyń atypowych, spośród których najczęściej stwierdza się naczynia kręte. W tabeli 1 zestawiono najczęstsze typy naczyń atypowych wraz z ich charakterystyką i chorobami, w przebiegu których można je obserwować [2–4].

Inną możliwą patologią w obrazie kapilaroskopowym jest występowanie wybroczyn, czyli plam koloru czerwonego (lub ciemnoczerwonego, brązowego, czarnego) powstających wskutek uszkodzenia ściany naczynia lub jej nieuszczelnności. U osób zdrowych wybroczyny mogą powstać w następstwie urazu i występują wtedy najczęściej pojedynczo, szczególnie w obrębie ręki dominującej. W autoimmunizacyjnych chorobach tkanki łącznej, takich jak SSc lub zespoły nakładania, mikrowynaczynienia lokalizują się nad uszkodzonym naczyniem i przybierają charakterystyczny obraz zwany wybroczynami czapeczkowatymi lub o typie sznura pereł. Uważa się je za stan przejściowy pomiędzy megakapilarą a zanikiem naczynia. Pojawienie się wybroczyn w dwóch lub więcej palcach jest wysoce swoiste dla chorób z kręgu twardziny [2–4].

Poza tym należy zwrócić uwagę na gęstość naczyń, która jak wspomniano wcześniej u osób zdrowych waha się pomiędzy 9–13 pętli naczyniowych na 1 mm. Niekiedy opisuje się pola awaskularne, które wiążą się z utratą 3 kolejnych naczyń w rzędzie. O dezorganizacji układu naczyń świadczy natomiast ich nieprawidłowe rozmieszczenie, ich niejednorodny kształt i zaburzenia orientacji długiej osi pętli naczyniowej (ryc. 2) [2–4].

Splot podbrodawkowy żylny występuje często u osób zdrowych, częściej u dzieci i kobiet w postaci rozbudowanej sieci naczyń o większej niż kapilary średnicy, które przebiegają równoległe do oskórka. Ponadto można go obserwować w przebiegu tocznia rumieniowatego układu [2–4].

Tabela 1. Podtypy naczyń atypowych

Podtyp naczyń	Opis	Występowanie
Naczynia kręte	Brak jednolitej definicji Wydłużone naczynia kręte noszą nazwę naczyń meandrujących	Wtórny objaw Raynauda MCTD UCTD Zapalenie skórno-mięśniowe Łuszczyca (zwane naczyniami kłębkowatymi) Cukrzyca Uraz
Naczynia powiększone	Naczynie przekraczające w jakimkolwiek miejscu szerokość 20 μm Powstają jako element kompensujący w wyniku upośledzonej perfuzji i/lub zmniejszenia liczby pozostałych naczyń	SSc (naczynia powiększone równomiernie/homogenie na całej długości) Zapalenie skórno-mięśniowe UCTD MCTD Cukrzyca Samoistna sinica kończyn
Megakapilary	Naczynie przekraczające w jakimkolwiek miejscu szerokość 50 μm Powstają jako element kompensujący w wyniku upośledzonej perfuzji i/lub zmniejszeniu liczby pozostałych naczyń	SSc (naczynia powiększone równomiernie/homogenie na całej długości) Zapalenie skórno-mięśniowe UCTD MCTD Samoistna sinica kończyn
Naczynia drzewkowate (krzaczaste)	Naczynia wielokrotnie rozgałęzione Stanowią wyraz hipoksji tkanek Występują w obrębie obszarów o zmniejszonej gęstości naczyń	SSc — stadia zaawansowane UCTD MCTD Zapalenie skórno-mięśniowe Uraz
Naczynia wydłużone	Naczynia, których długość przekracza 700 μm	SLE Samoistna sinica kończyn
Naczynia dziwaczne	Naczynia niespełniające kryteriów rozpoznania powyżej zestawionych naczyń	Zapalenie skórno-mięśniowe UCTD MCTD

UCTD — *undifferentiated connective tissue disease*, MCTD — *mixed connective tissue disease*, SSc (*systemic scleroderma*) — twardzina układowa, SLE (*systemic lupus erythematosus*) — toczень rumieniowaty układowy

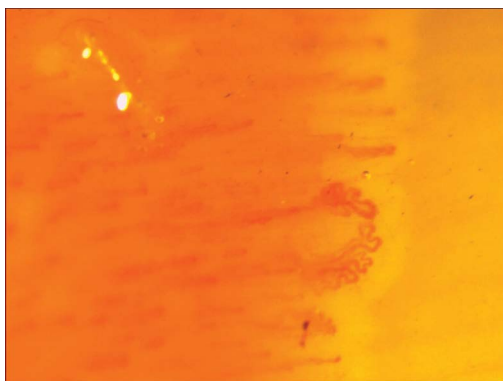
OBRAZ TWARDZINOWY

Odchylenia w badaniu kapilaroskopowym u pacjentów z SSc, zwłaszcza jeśli występuje u nich objaw Raynauda, mogą wyprzedzać pojawienie się zmian narządowych i są obecnie zaliczane do wczesnych kryteriów diagnostycznych tej choroby. Dlatego też u pacjentów z objawem Raynauda zaleca się wykonywanie kontrolnych kapilaroskopiesi co 6–12 miesięcy. Za mikroangiopatią typową dla SSc (tzw. scleroderma pattern) przemawia obecność megakapilar, wybroczyn o typie sznura pereł, zmniejszona gęstość naczyń oraz cechy angiogenezy w postaci naczyń drzewkowatych. Uważa się, że obecność 2 megakapilar w 2 różnych palcach jest cechą swoistą obrazu twardzi nowego [1,4, 6, 10].

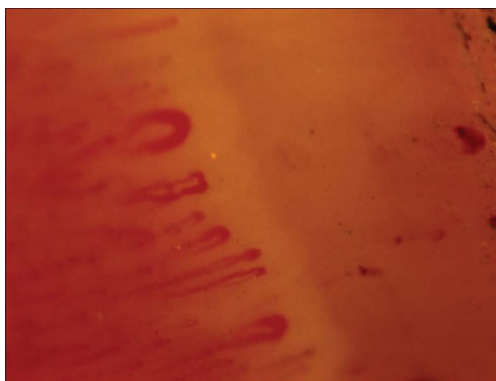Zgodnie z klasyfikacją opracowaną przez Cutolo i wsp. obraz twardzinowy, można podzielić na wczesny, aktywny i późny. Obecność pojedynczych megakapilar i ewentualnie nielicznych wybroczyn przemawia za fazą wczesną. Stwier-

dzenie licznych megakapilar i wybroczyn z około 20–30% zmniejszeniem gęstości naczyń i towarzyszącą niewielką dezorganizacją układu naczyń jest typowa dla fazy aktywnej. Faza późna charakteryzuje się z kolei istotnym zmniejszeniem gęstości naczyń (rzędu 50–70%) z obecnością rozległych pól awaskularnych i dezorganizacją układu kapilar. Występują jedynie pojedyncze megakapilary i wybroczyny. W obrębie pól awaskularnych mogą być obecne naczynia drzewkowate. Uważa się, że poszczególne fazy obrazu twardzinowego odzwierciedlają zarówno ciężkość przebiegu, jak i progresję SSc. Ostatni podtyp jest szczególnie niekorzystny rokowniczo, gdyż wiąże się zwykle z występowaniem zaawansowanych zmian narządowych (ryc. 3) [2, 5].

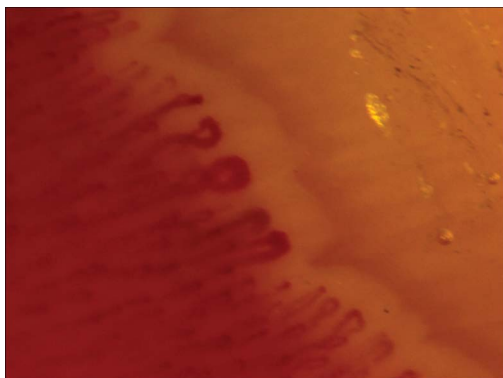
Ryzyko tworzenia owrzodzeń paliczek palców rąk można przewidzieć, analizując kapilaroskopowy indeks $M \times D:N2$, w którym M to liczba megakapilar w 1 mm, D to najszerszy wymiar megakapilary i N — liczba pętli naczyniowych w 1 mm. Pacjenci o wartości wskaźnika



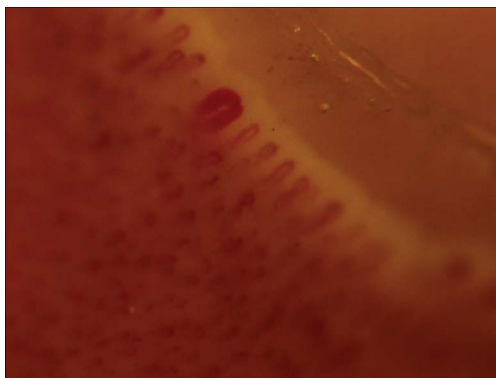
Rycina 3. Naczynia rozgałęzione



Rycina 5. Wzór twardzinowy — faza aktywna. Widoczne liczne megakapilary, wybroczyny typu sznura perel i zmniejszona gęstość



Rycina 4. Wzór twardzinowy — faza wczesna. Widoczne megakapilary przy nieznacznie zmniejszonej gęstości naczyń. Brak wybroczyn



Rycina 6. Pojedyncza megakapilara

powyżej 2,96 mają zwiększone ryzyko owrzodzeń w okresie kolejnych 3 miesięcy [9–12].

OBRAZ TWARDZINOPODOBNY

Twardzinopodobny obraz kapilaroskopowy można obserwować także w przebiegu autoimmunozacyjnych chorób tkanki łącznej innych niż SSc. Zmniejszoną gęstość naczyń, dezorganizację układu naczyń z obecnością naczyń powiększonych, drzewkowatych i dziwacznych można wykazać u pacjentów chorych na zapalenie skórno-mięśniowe. Naczynia drzewkowate są dominującym objawem tej choroby i pojawiają się we wczesnym okresie jej trwania. Poza tym mogą występować naczynia powiększone oraz wybroczyny. Badanie kapilaroskopowe w tej jednostce chorobowej pozwala na śledzenie jej dynamiki — zmiany ustępują w okresie remisji choroby [2, 4, 8].

Nieprawidłowości w badaniu kapilaroskopowym przypominające obraz twardzinowy mogą towarzyszyć nawet w 50% przypadków mieszanej choroby tkanki łącznej. Podobnie jak w zapaleniu skórno-mięśniowym, w mieszanej chorobie tkanki łącznej występują na-

czynia drzewkowate już na wczesnym etapie choroby, co może świadczyć o potencjalnie cięższym przebiegu choroby (ryc. 4–6) [2, 4, 8].

Z kolei u 50% chorych na toczeń rumieniowaty układowy częściej obserwować można splot podbrodawkowy żylny, zwolniony przepływ przez naczynia z obecnością kolumn erytrocytów poprzedzielanych okienkami surowiczymi, a niekiedy również zmniejszoną gęstość naczyń. Najczęstszym rodzajem naczyń atypowych są w tym przypadku naczynia wydłużone, nieco rzadziej powiększone (zwłaszcza w obrębie ramienia zstępującego) oraz kręte. Rzadziej natomiast można stwierdzić megakapilary czy naczynia drzewkowate [2, 4, 8].

W zespole Sjögrena nieprawidłowy obraz kapilaroskopowy jest stwierdzany u blisko 40% badanych. Obserwowane odchylenia polegają głównie na dezorganizacji układu naczyń z obecnością naczyń skrzyżowanych i wybroczyn oraz na występowaniu innych cech przypominających obraz typowy dla SSc [2, 4, 8].

Twardzinopodobny obraz kapilaroskopowy może towarzyszyć także pacjentom z niezróżnicowaną chorobą tkanki łącznej i uważa się, że wówczas istnieje większe prawdopo-

dobieństwo rozpoznania określonej jednostki chorobowej w okresie kolejnego roku [2, 4, 8].

OBRAZ NIESWOISTY

Niekiedy w obrazie stwierdza się mało swoiste dla SSc naczynia atypowe, takie jak naczynia poskręcane, meandrujące czy dziwaczne. W takich sytuacjach, zwłaszcza jeśli naczyń tych jest niewiele, najczęściej obraz opisuje się jako nieswoisty. Zazwyczaj zdarza się to w przypadku niezróżnicowanej choroby tkanki łącznej, samoistnej sinicy kończyn, cukrzycy, łuszczycy [2, 4, 8].

Podsumowując, badanie kapilaroskopowe w ostatnich latach znacznie zyskało na znaczeniu. Jest obecnie badaniem obowiązkowym u wszystkich chorych, u których podejrzewa się SSc. Aktualnie zaleca się nawet wielokrotne jego powtarzanie u chorych z objawem Raynauda.

PODSUMOWANIE

Kapilaroskopia jest nieinwazyjnym badaniem oceniającym naczynia w obrębie skóry i błon śluzowych. Badanie to w ostatnich latach znacznie zyskało na znaczeniu. U chorych z objawem Raynauda mikroskopową kapilaroskopię przeprowadza się w obrębie wału paznokciowego. Aktualnie zaleca się jej nawet wielokrotne powtarzanie. Przeprowadzenie kapilaroskopii jest szczególnie istotne w przypadku podejrzenia twardziny układowej (SSc), w przebiegu której ma ono cechy swoiste. Stwierdzenie megakapilar, wybroczyn czy naczyń drzewkowatych może mieć znaczenie prognostyczne w tej chorobie. Kapilaroskopia ponadto odgrywa pomocniczą rolę w diagnostyce innych autoimmunizacyjnych chorobach tkanki łącznej, takich jak zapalenie skórno-mięśniowe czy toczeń rumieniowaty.

ABSTRACT

Capillaroscopy is a non-invasive tool in evaluation of nailfold capillaries in patients with Raynaud's syndrome. It is particularly important in the case of suspicion of systemic scleroderma, in which disease it has a specific features. The detection of megacapillaries, petechies and dendritic vessels may have prognostic significance in this disease. Also nailfold capillaroscopy plays a supporting role in the diag-

nosis other autoimmune connective tissue diseases such as dermatomyositis or lupus erythematosus. In this paper we provide basic information on interpretation of capillaroscopic picture, indications for this examination as well as detail analysis of different capillaroscopic patterns: scleroderma pattern, scleroderma-like pattern and also non-specific pattern.

Forum Reumatol. 2015, Vol. 1, No 1, 38–42

Key words: capillaroscopy; connective tissue; Raynaud's syndrome

Piśmiennictwo

1. Carpentier P.H., Maricq H.R. Microvasculature in systemic sclerosis. *Rheum. Dis. Clin. North Am.* 1990; 16: 75–91.
2. Cutolo M. Atlas of capillaroscopy in rheumatic diseases. Elsevier, Milano 2010.
3. Cutolo M., Pizzorni C., Secchi M.E., Sulli A. Capillaroscopy. *Best Practice & Research Clinical Rheumatology* 2008; 22: 1093–1108.
4. Grassi W., Del Medico P. (red.). Atlas of capillaroscopy. EDRA – Medical Publishing & New Media, Milano 2004.
5. Cutolo M., Sulli A., Pizzorni C., Accardo S. Nailfold videocapillaroscopy assessment of microvascular damage in systemic sclerosis. *J. Rheumatol.* 2000; 27: 155–160.
6. Secchi M.E., Sulli A., Grollero M. i wsp. Role of videocapillaroscopy in early detection of transition from primary to secondary Raynaud's phenomenon in systemic sclerosis. *Reumatismo* 2008; 60: 102–107
7. van den Hoogen F., Khanna D., Fransen J. i wsp. 2013 Classification Criteria for Systemic Sclerosis An American College of Rheumatology/European League Against Rheumatism Collaborative Initiative. *Arthritis Rheum* 2013; 72:1747–1755.
8. Cutolo M., Sulli A., Secchi M.E. i wsp. The contribution of capillaroscopy to the differential diagnosis of connective autoimmune diseases. *Best Practice & Research Clinical Rheumatology* 2007; 21: 1093–1108.
9. Grassi W., De Angelis R. Capillaroscopy: questions and answers. *Clin. Rheumatol.* 2007; 26: 16.
10. Jafiszow U., Kowal-Bielecka O., Sierakowska S. Kapilaroskopia w diagnostyce twardziny układowej. *Postepy Hig. Med. Dosw.* 2005; 59: 340–345.
11. Sebastiani M., Manfredi A., Vukatana G. i wsp. Predictive role of capillaroscopic skin ulcer risk index in systemic sclerosis: a multicentre validation study. *Ann. Rheum. Dis.* 2012; 71: 67–70.
12. Secchi M.E., Sulli A., Grollero M. i wsp. Role of videocapillaroscopy in early detection of transition from primary to secondary Raynaud's phenomenon in systemic sclerosis. *Reumatismo* 2008; 60: 102–107.