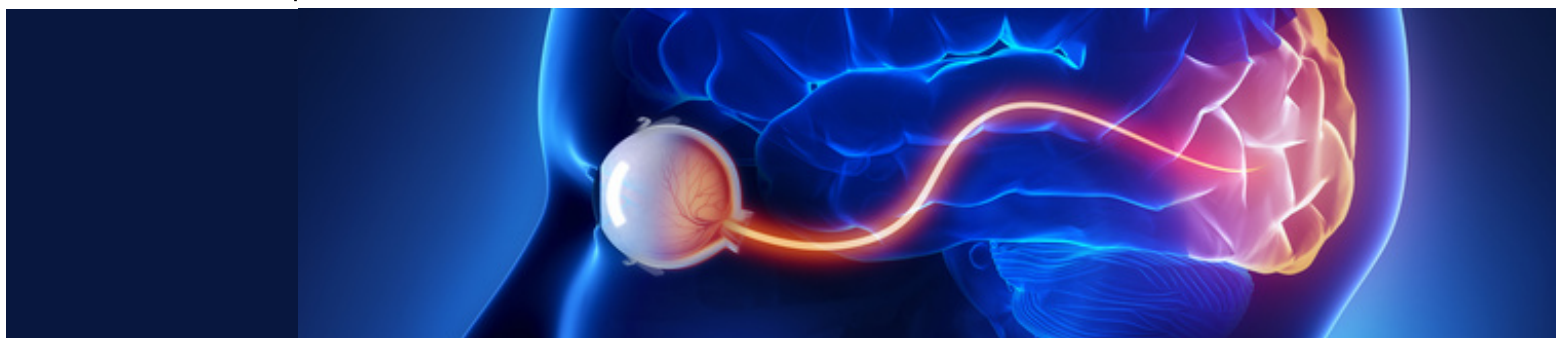




Ophthalmology

JOURNAL



Wyniki leczenia chorych z wysiękową postacią zwyrodnienia plamki związanego z wiekiem przy użyciu preparatów anti-VEGF stosowanych według kryteriów programu lekowego — wyniki własne

Experience of anti-VEGF treatment in patients with neovascular age-related macular degeneration according to nAMD Therapeutic Drug Monitoring Program

Małgorzata Ozimek, Anna Matysik-Woźniak, Edyta Koman, Robert Rejdak

Wyniki leczenia chorych z wysiękową postacią zwyrodnienia plamki związanego z wiekiem przy użyciu preparatów anti-VEGF stosowanych według kryteriów programu lekowego — wyniki własne

Experience of anti-VEGF treatment in patients with neovascular age-related macular degeneration according to nAMD Therapeutic Drug Monitoring Program

Małgorzata Ozimek¹, Anna Matysik-Woźniak¹, Edyta Koman¹, Robert Rejdak^{1,2}

¹Klinika Okulistyki Ogólnej, Uniwersytet Medyczny w Lublinie, Lublin, Polska

²Zakład Farmakologii Doświadczalnej, Instytut Medycyny Doświadczalnej i Klinicznej, Polska Akademia Nauk, Warszawa, Polska

STRESZCZENIE

Zwyrodnienie plamki związane z wiekiem (AMD) to najczęstsza przyczyna znacznego pogorszenia widzenia u osób po 50. roku życia w krajach rozwiniętych. Inhibitory VEGF zrewolucjonizowały leczenie tej choroby i istnieje szansa, że terapia z ich wykorzystaniem pozwoli na znaczne ograniczenie liczby pacjentów z funkcjonalną ślepotą. „Program lekowy leczenia neowaskularnej (wysiękowej) postaci zwyrodnienia plamki związanego z wiekiem”, który rozpoczął się w Polsce w IV kwartale 2015 roku, umożliwia prowadzenie leczenia odpowiadającego aktualnym międzynarodowym standardom. W niniejszym artykule na podstawie serii przypadków przedstawiono doświadczenia Kliniki Okulistyki Ogólnej w Lublinie związane z leczeniem pacjentów chorych na postać wysiękową AMD w programie lekowym po pierwszym półroczu jego trwania.

SŁOWA KLUCZOWE: zwyrodnienie plamki związane z wiekiem, AMD, VEGF, program lekowy

Ophthalmol J 2016; tom 1, supl. 2, 1–8

ABSTRACT

Age-related macular degeneration (AMD) is the most common cause of decrease of vision in people over the age of 50 in the developed countries. VEGF inhibitors have revolutionized the treatment of this disease, and there is a chance that therapy with their use will significantly reduce the number of patients with functional blindness. nAMD Therapeutic Drug Monitoring Program — which began in Poland in the fourth quarter of 2015, allows conducting treatment with the current international standards. In this article, based on case series, we present the experience of the Department of General Ophthalmology in Lublin related to the treatment of patients with neovascular AMD in the first half of year of its duration.

KEY WORDS: age-related macular degeneration, AMD, VEGF, drug prescription program

Ophthalmol J 2016; Vol. 1, Suppl. 2, 1–8

ADRES DO KORESPONDENCJI:

Prof. Robert Rejdak, Klinika Okulistyki Ogólnej, Uniwersytet Medyczny w Lublinie, ul. Chmielna 1, 20–079 Lublin, e-mail: robert.rejdak@umlub.pl

WSTĘP

Zwyrodnienie plamki związane z wiekiem (AMD, *age-related macular degeneration*) wciąż stanowi główną przyczynę ślepoty u osób po 50. roku życia w krajach rozwiniętych. Z danych Światowej Organizacji Zdrowia (WHO, *World Health Organization*) wynika, że w 2010 roku spośród 39 mln osób ślepych i 246 mln z niską ostrością wzroku 5% stanowiły osoby z AMD [1]. Szacuje się, że liczba chorych na AMD na świecie sięga 50 mln, a w Polsce wynosi około 1,5 mln, z czego postać wysiękowa dotyczy 10–15% pacjentów [2]. W związku z tym, że ryzyko zachorowania na AMD wzrasta wraz z wiekiem, a średnia długość życia stale się wydłuża, istnieje duża szansa, że liczba chorych podwoi się w ciągu najbliższych lat. Coraz częściej określa się AMD jako epidemię ślepoty XXI wieku.

Patogeneza choroby jest złożona i wciąż nie opracowano metod pozwalających na jej zapobieganie i leczenie przyczynowe, stąd pozostaje nieuleczalna.

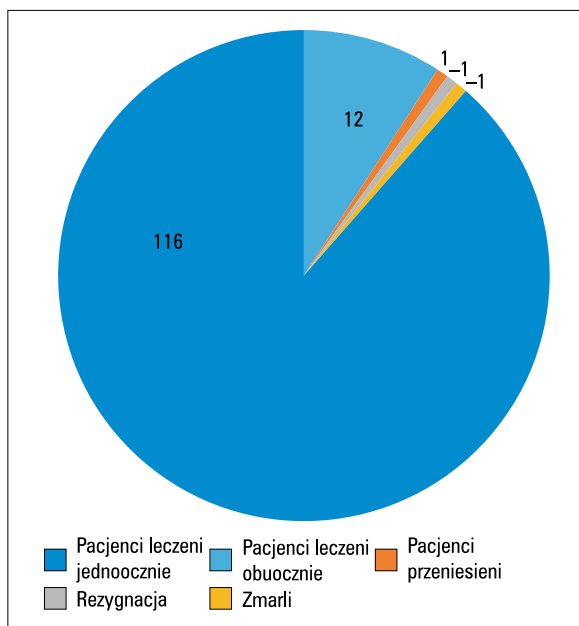
Wprowadzenie terapii preparatami anti-VEGF podawanymi dożylnie było wielkim przełomem w leczeniu AMD. Zastosowanie leków z tej grupy u pacjentów z wysiękową postacią AMD nie tylko zapobiega szybkiej utracie widzenia, ale także pozwala uzyskać poprawę u około 30% chorych [3–5]. Dane pochodzące z badań przeprowadzonych w Danii pokazują, że w latach 2000–2010 dzięki terapii anti-VEGF odnotowano w tym kraju spadek liczby przypadków prawnej ślepoty z powodu wysiękowej postaci AMD o połowę [6]. Leki anti-VEGF są obecnie „złotym standardem” leczenia wysiękowej postaci AMD na całym świecie. Terapia ta jest niestety bardzo kosztowna i jest znacznym obciążeniem dla systemu ochrony zdrowia większości państw.

W Polsce do niedawna leczeniem objęta była stosunkowo niewielka grupa pacjentów (szacuje się, że ok. 5%). W IV kwartale 2015 roku rozpoczął się program lekowy leczenia neowaskularnej (wysiękowej) postaci zwyrodnienia plamki związanego z wiekiem, który umożliwił leczenie większej liczby chorych na AMD.

Poniżej, na podstawie serii przypadków klinicznych, przedstawiono doświadczenia własne Kliniki Okulistyki Ogólnej w Lublinie po pierwszym półroczu prowadzenia programu.

PROGRAM LEKOWY

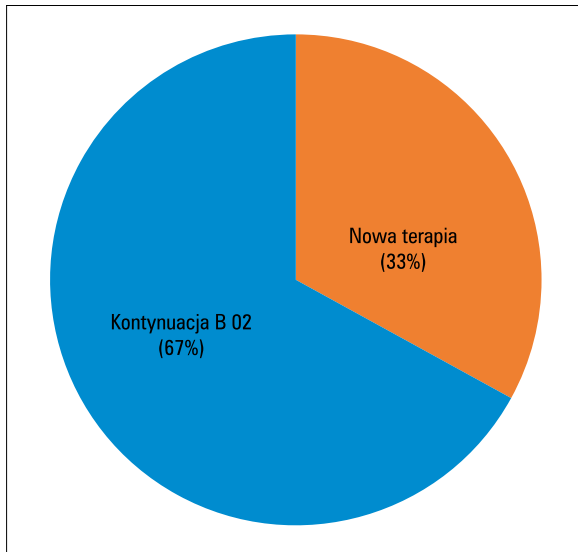
W Klinice Okulistyki Ogólnej do końca czerwca 2016 roku „Programem lekowym leczenia neowaskularnej (wysiękowej) postaci zwyrodnienia plam-



RYCINA 1. Struktura leczonej grupy w ramach „Programu lekowego leczenia neowaskularnej (wysiękowej) postaci zwyrodnienia plamki związanego z wiekiem” w pierwszym półroczu w Klinice Okulistyki Ogólnej w Lublinie

ki związanego z wiekiem” objęto 119 pacjentów (74 kobiety i 47 mężczyzn). Najmłodszy pacjent miał 54 lata, najstarszy 93 lata, średnia wieku wyniosła 74,5 roku. 3 pacjentów nie kontynuuje leczenia: 1 osoba zmarła, 1 osoba zrezygnowała z udziału w programie, 1 osoba przeniosła się do innego ośrodka ze względu na zmianę miejsca zamieszkania. Łącznie leczonych było 131 oczu, ponieważ u 12 pacjentów choroba występowała w obu oczach. Liczba ta odpowiada około 30% wszystkich oczu leczonych w programie lekowym na terenie lubelskiego oddziału Narodowego Funduszu Zdrowia. Na rycinie 1 przedstawiono strukturę leczonej grupy. W związku z faktem, że Klinika Okulistyki Ogólnej w Lublinie od dłuższego czasu prowadzi leczenie pacjentów z wysiękową postacią AMD (w ramach grupy B 02) większa część pacjentów w ramach programu kontynuuje terapię (88 oczu, tj. 67%). Resztę, czyli 33% grupy, stanowią pacjenci ze świeżo rozpoznaną chorobą, wcześniej nieleczeni preparatami anti-VEGF (ryc. 2).

W programie stosowane są dwa leki: aflibercept (Eylea®) oraz ranibizumab (Lucentis®) — 129 oczu leczonych jest afliberceptem i 2 oczu ranibizumabem. W 7 przypadkach zmieniono lek z ranibizumabu na aflibercept ze względu na niezadawalający efekt terapii. Pacjenci otrzymują leczenie zgodnie z harmonogramem obowiązującym w programie



RYCINA 2. Stosunek pacjentów kontynuujących leczenie B 02 do otrzymujących nową terapię

lekowym. Podczas każdej wizyty bada się u nich najlepszą skorygowaną ostrość wzroku (BCVA, *best corrected visual acuity*) na tablicach Snellena, ciśnienie wewnątrzgałkowe, przedni i tylny odcinek oka oraz wykonuje optyczną koherentną tomografię (OCT, *optical coherence tomography*) płamki z oceną centralnej grubości siatkówki (CRT, *center retinal thickness*) oraz średniej grubości siatkówki w płamce (AT, *average thickness*).

W grupie pacjentów „nowych” (wcześniej nieleczonych z powodu wysiękowej postaci AMD) średnia wartość BCVA w momencie kwalifikacji do leczenia wynosiła 0,37 (maks. 0,8; min. 0,1; mediana 0,3), a średnia CRT 300,40 μm (maks. 506 μm ; min. 87 μm ; mediana: 277 μm), natomiast w momencie rozpoczęcia leczenia (tzn. podania pierwszej iniekcji) parametry te prezentowały się następująco: średnia BCVA — 0,32 (maks. 0,8; min. 0,1; mediana 0,3), średnia CRT — 293,09 μm (maks. 444 μm ; min. 180 μm ; mediana: 279 μm). Na rozpoczęcie leczenia w Klinice pacjenci oczekiwali od 1 do 57 dni, średnio 18,5 dnia. W grupie chorych kontynuujących terapię średnia wartość BCVA w momencie kwalifikacji do leczenia wynosiła 0,37 (maks. 0,8; min. 0,1; mediana 0,3), a średnia CRT 285,69 μm (maks. 460 μm ; min. 119 μm ; mediana: 280 μm). Czas trwania dotychczasowej terapii u tych pacjentów wynosił średnio 6,9 miesiąca (maks. 53 miesiące, min. 1 miesiąc, mediana: 3 miesiące). W tym okresie otrzymali oni średnio 3,7 dawki leków z grupy anty-VEGF (maks. 11, min. 1, mediana: 3).

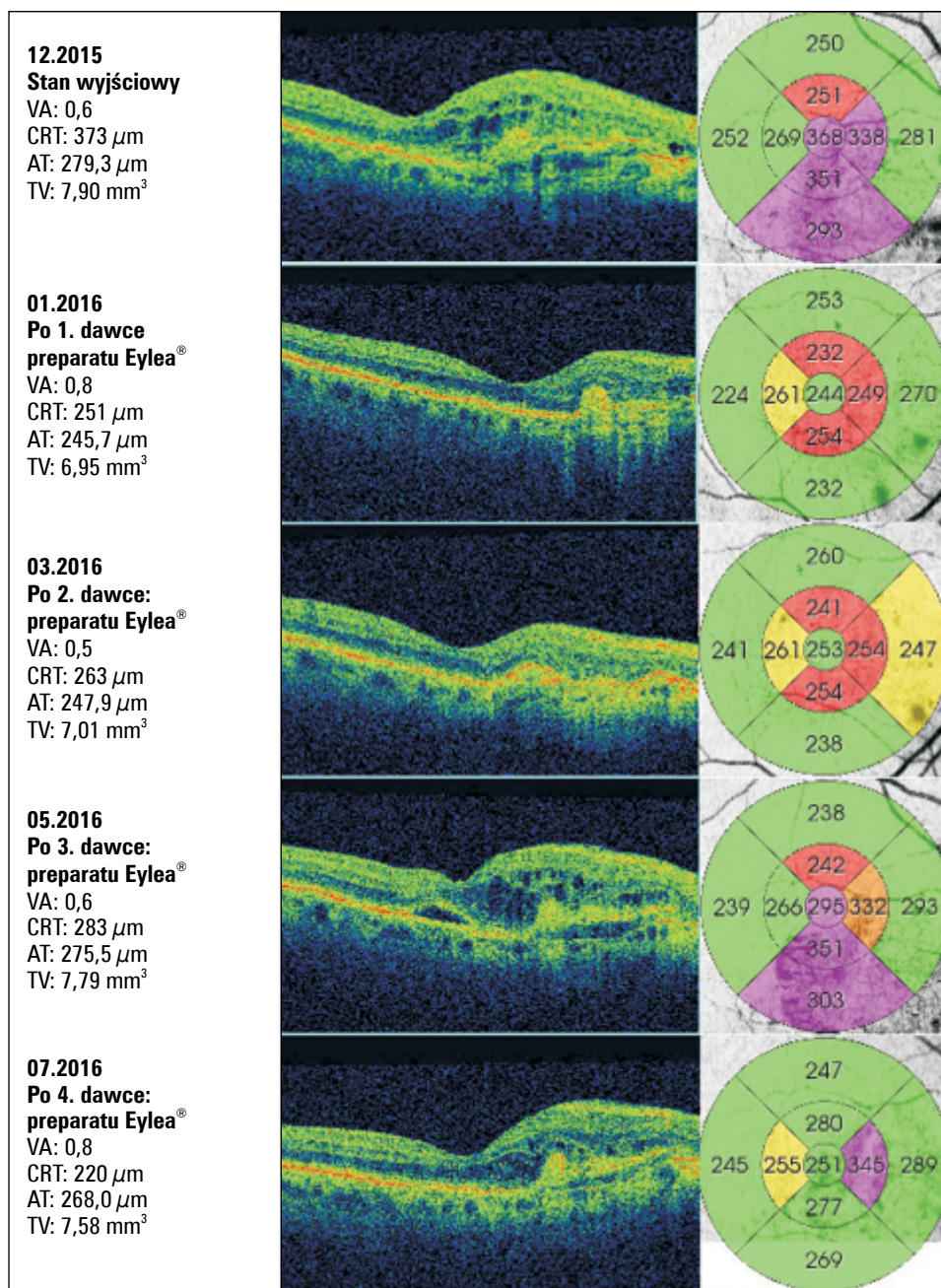
PREZENTACJA PRZYPADKÓW KLINICZNYCH

Analizując uzyskane wyniki, zaobserwowano kilka prawidłowości. Pacjenci, u których rozpoczęto leczenie we wczesnym okresie choroby z dobrą wyjściową ostrością wzroku, uzyskali najlepsze wyniki. Obserwacja ta jest zgodna z wynikami wielu badań klinicznych [7, 8], z których wynika, że terapia preparatami anty-VEGF jest najskuteczniejsza w początkowych fazach choroby i daje najlepsze efekty, jeżeli jest wdrożona, zanim dojdzie do trwałego uszkodzenia fotoreceptorów. Optymalnym byłoby rozpoczynanie terapii, zanim proces chorobowy wpłynie na ostrość wzroku, jednak jest to trudne do osiągnięcia w praktyce klinicznej. U większości pacjentów z niską wyjściową ostrością wzroku (rzędu 0,1), wynikającą z AMD, nie udało się uzyskać poprawy funkcji widzenia, a jedynie stabilizację. U tych chorych występują najczęściej trwałe zmiany morfologiczne (początkowe lub zaawansowane bliznowacenie, ubytki fotoreceptorów), które wynikają z dłuższego okresu trwania choroby i prowadzą do znacznego, nieodwracalnego pogorszenia widzenia. Szczególnie niekorzystne są zmiany położone w dołku i jego najbliższej okolicy.

PRZYPADEK 1

79-letnia pacjentka w grudniu 2015 roku trafiła do Kliniki Okulistyki Ogólnej z rozpoznaniem postaci wysiękowej AMD prawego oka. Po potwierdzeniu diagnozy pacjentkę zakwalifikowano do programu lekowego. Wyjściowa ostrość wzroku wynosiła 0,6, natomiast CRT — 373 μm . Leczenie rozpoczęto w grudniu 2015 roku i do końca czerwca 2016 roku pacjentka otrzymała 4 dawki afliberceptu doszkliskowo, zgodnie ze schematem dawkowania tego leku w pierwszym roku leczenia. Już po pierwszej dawce leku stwierdzono poprawę ostrości wzroku (BCVA — 0,8) i stanu miejscowego. Po 4 dawkach uzyskano ostrość wzroku 0,8, natomiast grubość siatkówki centralnej zmniejszyła się do 220 μm (ryc. 3).

U dużej liczby pacjentów maksymalna poprawa obserwowana jest właśnie w początkowej, nasycającej fazie leczenia (3 pierwsze iniekcje). Kolejne dawki leku najczęściej działają już mniej spektakularnie, jednak pozwalają utrzymać uzyskany efekt. W badaniu AURA („*real life*”) [9] wykazano istotny pozytywny wpływ początkowej dawki wysycającej (3 comiesięczne iniekcje) preparatami zawierającymi anty-VEGF (ranibizumab) na ostrość wzroku u pacjenta w kolejnych miesiącach.



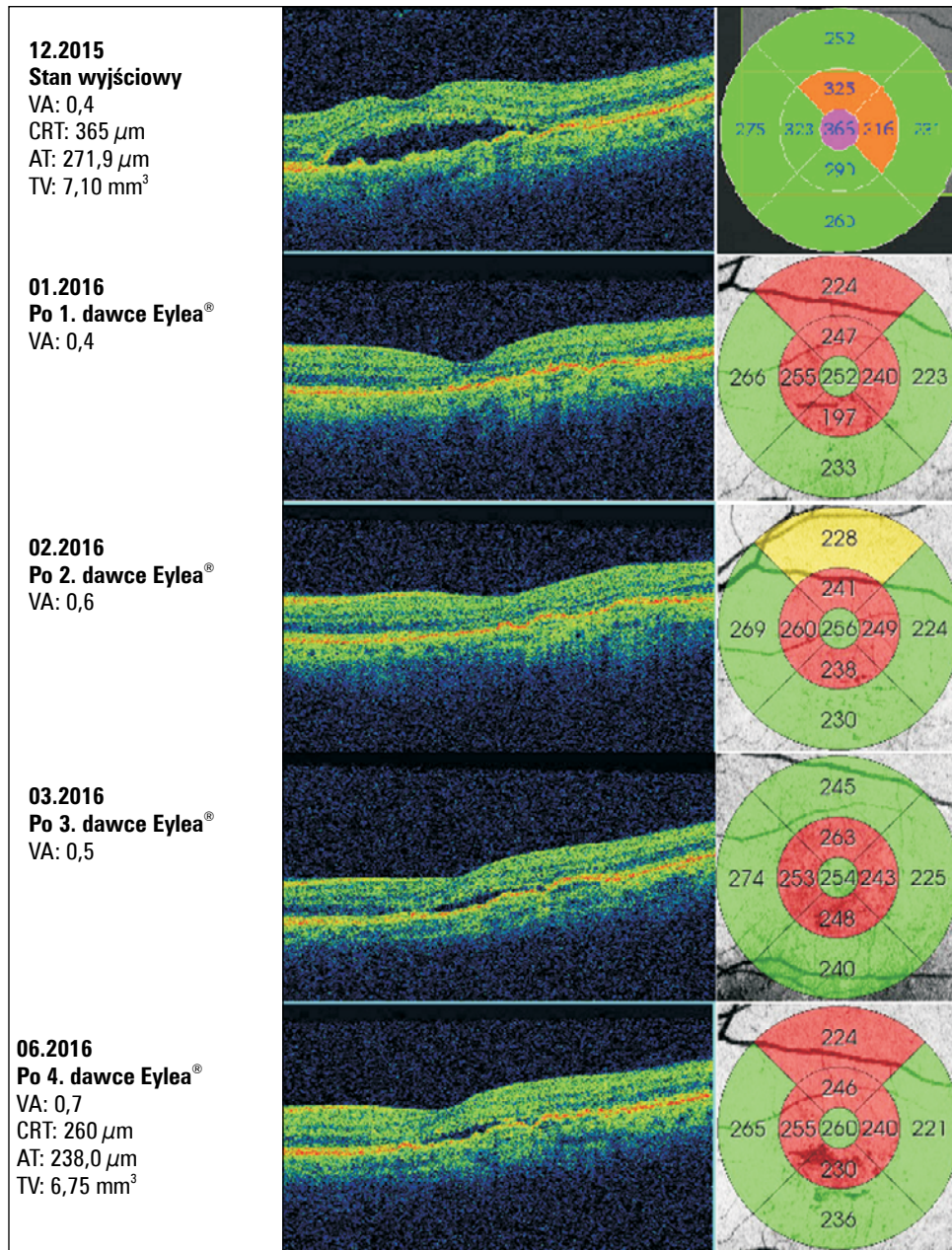
RYCINA 3. Przypadek 1; VA (*visual aquity*) — ostrość wzroku; CRT (*center retinal thickness*) — centralna grubość siatkówki; AT (*average thickness*) — średnia grubość siatkówki; TV (*total volume*) — całkowita objętość

PRZYPADK 2

U 64-letniej pacjentki w grudniu 2015 roku zdiagnozowano postać wysiękową AMD lewego oka i rozpoczęto leczenie w ramach programu lekowego. Parametry wyjściowe były następujące: BCVA — 0,4, CRT — 365 μm . Pacientka do końca czerwca 2016 roku otrzymała 4 dawki afliberceptu doszkliskowo zgodnie ze schematem dawkowania. Po 1. dawce leku stwierdzono znaczną poprawę stanu miejscowego z całkowitą resorpcją płynu podsiatkówkowego. Mimo to ostrość wzroku utrzymywała się na poziomie

0,4. Po 4 iniekcjach uzyskano poprawę ostrości wzroku do 0,7 i zmniejszenie grubości siatkówki centralnej do 260 μm (ryc. 4).

Podobną sytuację, tj. znaczną poprawę stanu miejscowego — resorpcję płynu podsiatkówkowego, zmniejszenie grubości siatkówki już po pierwszych dawkach leku, bez towarzyszącej poprawy ostrości wzroku — obserwowano w wielu przypadkach. Z badań wynika, że takie zjawisko może występować u 20–26% pacjentów leczonych iniekcjami anty-VEGF [10]. Najczęściej poprawa czynnościowa następowała po



RYCINA 4. Przypadek 2; VA (*visual aquity*) — ostrość wzroku; CRT (*center retinal thickness*) — centralna grubość siatkówki; AT (*average thickness*) — średnia grubość siatkówki; TV (*total volume*) — całkowita objętość

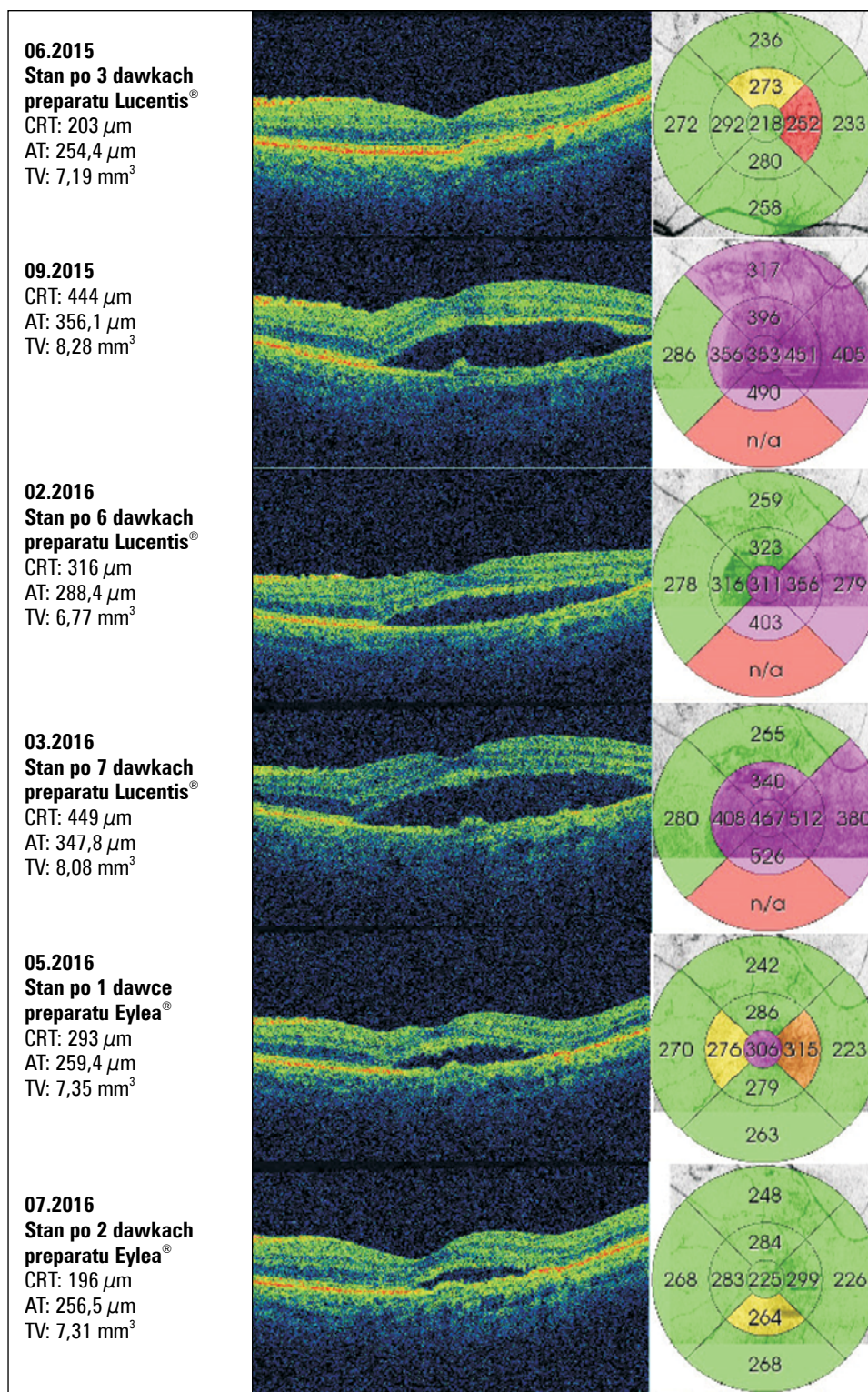
kilku kolejnych dawkach leku. Dlatego korzystne wydaje się stosowanie w pierwszym okresie leczenia schematu sztywnego lub „*treat and extend*”.

Z kolei w przypadku braku poprawy stanu czynnościowego i morfologicznego, pomimo leczenia lub gdy po początkowej zadawalającej reakcji na lek zmniejsza się jego skuteczność, należy rozważyć, czy nie postawiono błędnej diagnozy, a po wykluczeniu tej opcji zastanowić się nad zmianą leku tzw. *switch*. W związku z faktem, że pacjenci w różnym tempie reagują na lek, a poprawa czynnościowa i morfologiczna nie zawsze następuje równocześnie, nie należy się spieszyć ze

zmianą leku. *Switch* zaleca się po minimum 5 dawkach leku, jeżeli nie osiągnięto zadawalającej poprawy [11].

PRZYPADEK 3

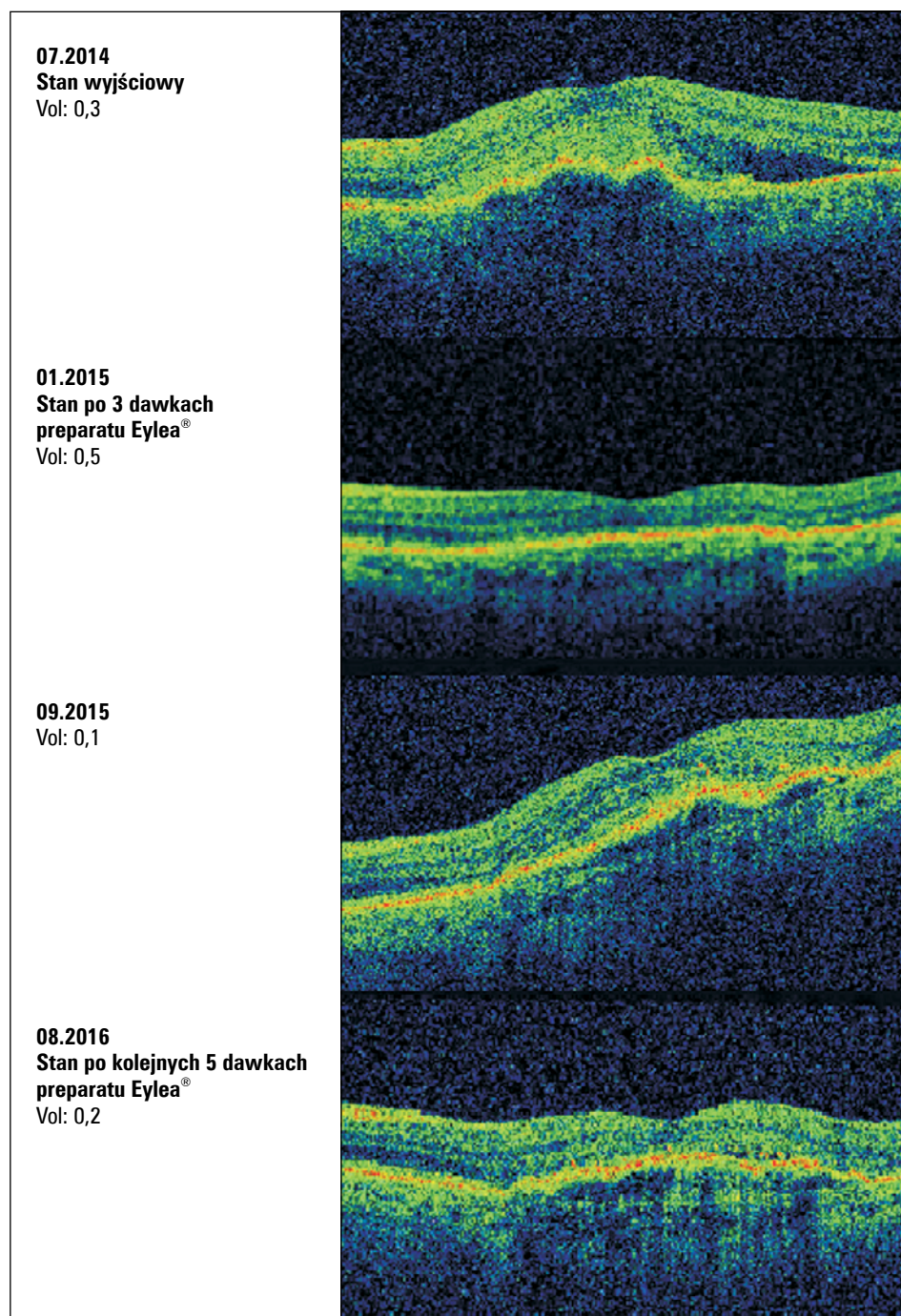
U 77-letniego pacjenta leczonego z powodu wysiękowej postaci AMD lewego oka od stycznia 2015 roku w ramach JGP B02 zastosowano następujący schemat terapii: 3 iniekcje ranibizumabu w odstępach miesięcznych, kolejne w zależności od stanu klinicznego. Po podaniu 3 dawek leku nastąpiła znaczna poprawa stanu miejscowego z całkowitym wchłonięciem płynu podsiatkówkowego.



RYCINA 5. Przypadek 3; VA (*visual aquity*) — ostrość wzroku; CRT (*center retinal thickness*) — centralna grubość siatkówki; AT (*average thickness*) — średnia grubość siatkówki; TV (*total volume*) — całkowita objętość

Następnie pacjenta obserwowano. We wrześniu 2015 roku nastąpiło pogorszenie ostrości wzroku i stanu miejscowego, w związku z czym zdecydowano o podaniu kolejnych iniekcji. Początkowo obserwowano poprawę. Po 4., 5. i 6. dawce leku na-

stąpiło zmniejszenie grubości centralnej siatkówki, po czym — mimo kolejnych dawek — ilość płynu podsiatkówkowego zaczęła się ponownie zwiększać. Zdecydowano o zmianie leku na aflibercept. Już po 1. dawce afliberceptu uzyskano zadawalający efekt,



RYCINA 6. Przypadek 4; VA (*visual acuity*) — ostrość wzroku; CRT (*center retinal thickness*) — centralna grubość siatkówki; AT (*average thickness*) — średnia grubość siatkówki; TV (*total volume*) — całkowita objętość

zarówno czynnościowy, jak i morfologiczny (ryc. 5). Terapia jest kontynuowana.

Trzeba podkreślić, że prawidłowe postępowanie w przypadku wysiękowej postaci AMD obejmuje również systematyczną i długoterminową kontrolę. W badaniu AURA obserwowano najlepsze wyniki leczenia w tych krajach, gdzie liczba iniekcji w ciągu 2 lat leczenia była większa (Wielka Bryta-

nia *vs* Niemcy: średnia liczba wizyt w ciągu 2 lat — 18,4 *vs* 10,8; średnia liczba iniekcji w ciągu 2 lat — 9,0 *vs* 5,6; zmiana ostrości wzroku po roku — 6,0 *vs* 1,1 litery).

Większą część leczonej grupy w ramach programu lekowego w Klinice Okulistyki Ogólnej stanowią pacjenci, którzy wcześniej byli leczeni w ramach grupy B 02 i teraz kontynuują terapię. Świadczy to

również o tym, że wielu z nich zachowało ostrość wzroku i inne parametry umożliwiające wejście do programu lekowego zgodnie z jego kryteriami. Jak wynika z obserwacji, nawet po wielu tygodniach remisji może dojść do wznowy aktywności błony neowaskularnej. Jedynie szybkie ponowne włączenie leczenia daje szansę na utrzymanie pozytywnego efektu osiągniętego dzięki pierwotnej intensywnej terapii. Stąd obowiązkowe wizyty kontrolne w programie lekowym, które mają odbywać się nie rzadziej niż co 2 miesiące wydają się mieć bardzo istotne znaczenie. Kontrolując pacjenta z taką częstotliwością, lekarz jest w stanie szybko zareagować na uaktywnienie się błony neowaskularnej.

PRZYPADEK 4

Pacjentka w wieku 77 lat, jednooczna (blizna w przebiegu wysiękowego AMD w prawym oku), jest leczona w Klinice od lipca 2014 roku z powodu wysiękowej postaci AMD lewego oka. Parametry wyjściowe: BCVA 0,3, CRT 434 μm . Po podaniu 3 iniekcji dozakłaskowych preparatu Eylea[®] zaobserwowano poprawę widzenia (BCVA 0,5) i zmniejszenie grubości siatkówki centralnej (CRT 279 μm). Następnie zgodnie ze schematem leczenia w ramach grupy B 02 pacjentka była obserwowana (wizyty kontrolne co 2 miesiące). We wrześniu 2015 roku stwierdzono wznowę aktywności choroby ze spadkiem ostrości wzroku do 0,1 i zakwalifikowano pacjentkę do dalszego leczenia. Do tej pory pacjentka otrzymała 8 dawek leku (4 w ramach B02 i 4 w ramach programu lekowego), leczenie jest kontynuowane. Obecnie BCVA wynosi 0,2, a CRT — 269 μm (ryc. 6).

Przypadek ten ilustruje, że dzięki prowadzonemu leczeniu pacjentka od ponad 2 lat zachowuje użyteczną ostrość wzroku w jedynym widzącym oku.

PODSUMOWANIE

Leczenie wysiękowej postaci AMD jest procesem trudnym, jednak uzyskane pozytywne efekty dają olbrzymią satysfakcję. Wprowadzony w 2015 roku program lekowy umożliwia prowadzenie terapii odpowiadającej aktualnym międzynarodowym standardom. Bardzo istotne dla powodzenia terapii są wczesne rozpoznanie choroby, jak najszybsze rozpoczęcie leczenia, właściwa kontynuacja leczenia obejmująca regularne kontrole oraz dobra współpraca z pacjentem. Przedstawione przypadki pokazują, jak ważne są wszystkie wymienione warunki, a ich spełnienie prowadzi do sukcesu terapeutycznego.

PIŚMIENNICTWO

1. World Health Organization. Global data of visual impairments 2010.
2. Stankiewicz A. Zwyródnienie plamki związane z wiekiem (AMD) — wstępne wyniki akcji „Bus-Tour 2011”. *Klin Oczna* 2011; 113: 341–345.
3. Rosenfeld PJ, Brown DM, Heier JS et al. Ranibizumab for neovascular age-related macular degeneration. *N Engl J Med* 2006; 355: 1419–1431.
4. Brown DM, Kaiser PK, Michels M et al. Ranibizumab versus Verteporfin for Neovascular Age-Related Macular Degeneration. *N Engl J Med* 2006; 355: 1432–1444.
5. Heier JS, Brown DM, Chong V et al. Intravitreal aflibercept (VEGF trap-eye) in wet age-related macular degeneration. *Ophthalmology* 2012; 119: 2537–2548.
6. Bloch S, Larsen M, Munch I. Incidence of legal blindness from age-related macular degeneration in denmark: year 2000 to 2010. *Am J Ophthalmol* 2012; 153: 209–221.
7. Williams T, Blyth CP. Outcome of ranibizumab treatment in neovascular age related macula degeneration in eyes with baseline visual acuity better than 6/12. *Eye (Lond)* 2011; 25: 1617–1621.
8. Ying G, Huang J, Maguire M et al. Baseline predictors for one-year visual outcomes with ranibizumab or bevacizumab for neovascular age-related macular degeneration. *Ophthalmology* 2013; 120: 122–129.
9. Holz FG, Tadayoni R, Beatty S et al. Multi-country real-life experience of anti-vascular endothelial growth factor therapy for wet age-related macular degeneration. *Br J Ophthalmol* 2015; 99: 220–226.
10. Holz F, Amoaku W, Donate J et al. Safety and efficacy of a flexible dosing regimen of ranibizumab in neovascular age-related macular degeneration: the SUSTAIN study. *Ophthalmology* 2011; 118: 663–671.
11. Amoaku WM, Chakravarthy U, Gale R et al. Defining response to anti-VEGF therapies in neovascular AMD. *Eye (Lond)* 2015; 29: 721–731.