

## Wartość diagnostyczna badania mammograficznego po zabiegach plastycznych i rekonstrukcyjnych piersi

Katarzyna Wardzyńska, Ewa Wesołowska

*Rak piersi jest najczęstszym nowotworem złośliwym u kobiet. Pacjentki z rozpoznany rakiem piersi mają coraz większą świadomość i wiedzę na temat swojej choroby oraz sposobów jej leczenia. Podstawowym wskazaniem do rekonstrukcji piersi po amputacji jest obawa przed kalectwem fizycznym i psychicznym oraz brak zasadniczych przeciwwskazań do tego typu zabiegu. Czynniki te wpływają na zwiększenie liczby wykonywanych odtwórczych operacji piersi, które są jednym z elementów skojarzonego, zespołowego leczenia raka piersi. Z każdym rokiem wzrasta również liczba zabiegów plastycznych. Wskazaniem do badania mammograficznego przed i po zabiegach plastycznych, powiększających lub zmniejszających piersi, jest ocena gruczołu pod kątem obecności przedklinicznej postaci raka. U kobiet ze wszczepionymi endoprotezami ze względów kosmetycznych mammografia daje możliwość rozpoznania lub potwierdzenia uszkodzenia implantów. Kobiety po tego typu zabiegach powinny być objęte profilaktycznymi badaniami mammograficznymi według tych samych zasad co cała populacja. Celem pracy jest podsumowanie diagnostycznych możliwości badania mammograficznego po zabiegach plastycznych i rekonstrukcyjnych piersi.*

### Diagnostic value of mammography following plastic and reconstructive breast surgery

*Breast cancer is the most frequent malignant neoplasm in women. Due to the growing knowledge and self-consciousness about the disease itself as well as regarding treatment options among breast cancer patients. Main indications for reconstruction after mastectomy include fear of both physical and psychological damage and, in a broader sense, the lack of contraindications for the procedure. Altogether, these factors are in fact directly responsible for the increase in the number of reconstructive procedures, which have become one of the important elements in breast cancer treatment. Year by year, the number of plastic surgery procedures has been growing. Assessment of the breast aimed at discerning the presence of preclinical-stage cancer is used as the indication for mammography before and after such breast-enlarging or breast-diminishing procedures. In women with prostheses implanted for cosmetic reasons, mammography provides an opportunity to correctly diagnose and confirm implant damage. Women who have undergone such procedures should be screened mammographically in the same way as the rest of the female population is. The aim of this paper is to summarize the value of diagnostic mammography after plastic and reconstructive breast surgery.*

**Słowa kluczowe:** pierś, rak, mammografia, protezy, rekonstrukcja, redukcja piersi

**Key words:** breast neoplasms, mammography, implants, reconstruction, reduction mammoplasty

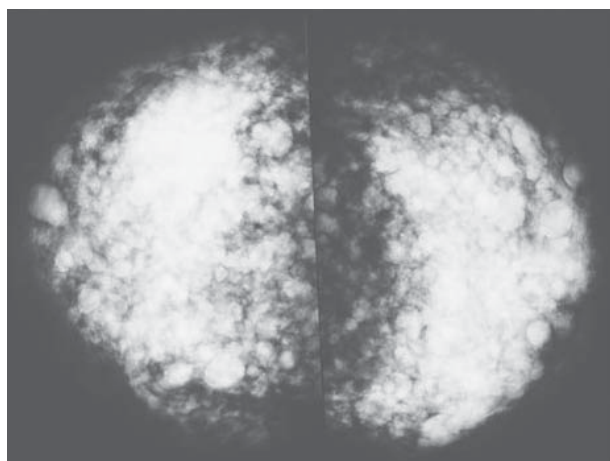
### Obrazy mammograficzne po plastycznych zabiegach powiększających piersi

Powiększanie piersi za pomocą implantów jest jednym z najczęściej wykonywanych zabiegów chirurgii plastycznej.

Do przeszłości powinny należeć zabiegi bezpośredniego wstrzyknięcia do piersi wolnego silikonu lub parafiny. Zabiegi tego typu powodują liczne i niebezpieczne

powikłania, takie jak migrację kropeł silikonu lub parafiny do powłok ciała, tworzenie się ziarninaków i owrzodzeń z deformacją piersi lub uszkodzenie splotu barkowego; dlatego zabiegi tego typu nie powinny być wykonywane. Obrazy mammograficzne piersi nastrzykniętych wolnym silikonem lub parafiną powodują duże trudności diagnostyczne [1]. Mocno wysyczone cienie wolnego silikonu przesłaniają tkanki piersi i uniemożliwiają właściwą interpretację badania mammograficznego (Ryc. 1).

Zabiegi powiększania piersi za pomocą implantów zmniejszają czułość badania mammograficznego [2, 3]. Zarówno protezy silikonowe, jak i solne są nieprzejryste i zasłaniają część tkanek piersi. Dlatego badanie mammograficzne po takim zabiegu wymaga specjalnej tech-



Ryc. 1. Stan po kosmetycznym wstrzyknięciu silikonu do piersi; rozległe, dobrze wysyczone cienie, projekcje CC

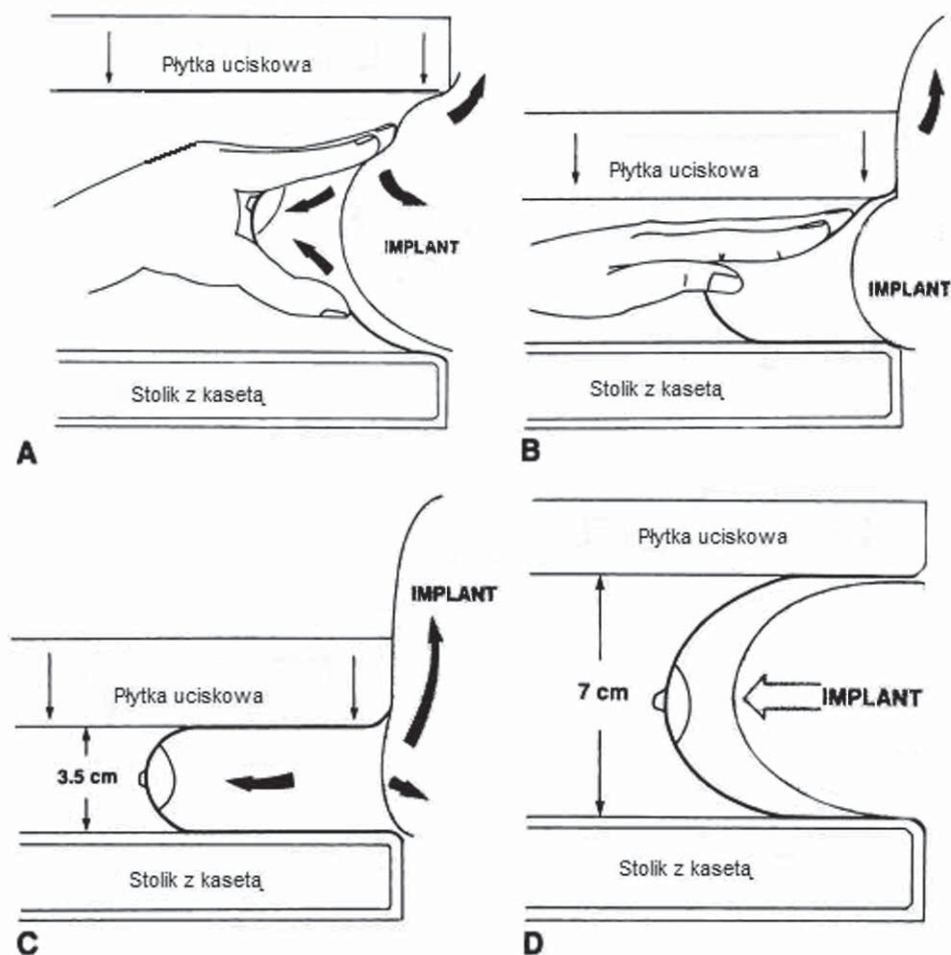
niki. Oprócz projekcji standardowych skośnych i kranio-kaudalnych (Ryc. 2D) wymagane są projekcje specjalne: skośne i kranio-kaudalne według Eklunda [4]. Technika badania mammograficznego według Eklunda polega na uciśnięciu piersi z jednoczesnym odsunięciem implantu poza płytkę uciskową (Ryc. 2ABC).

Prawidłowo wykonane badanie mammograficzne umożliwia ocenę rodzaju i położenia implantów. W bada-

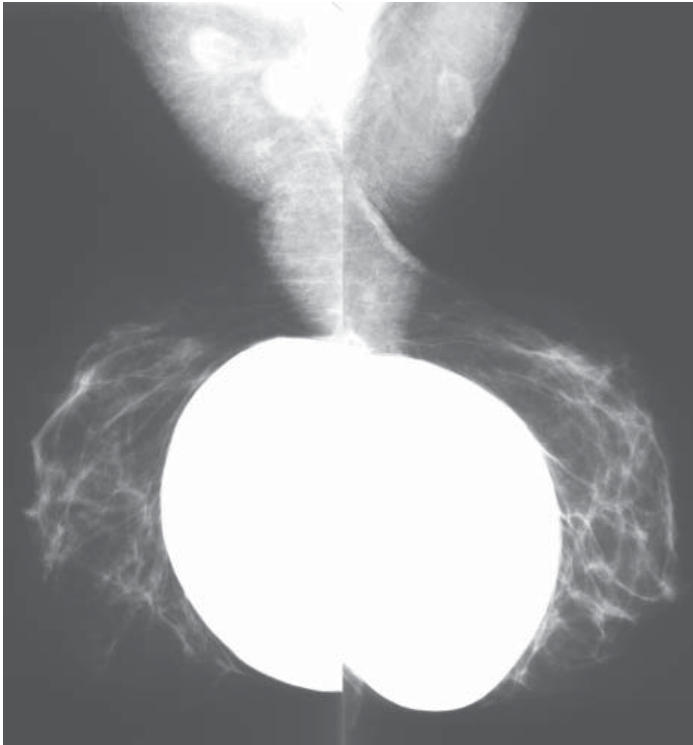
niu mammograficznym możemy odróżnić implanty jednokomorowe od dwu- lub wielokomorowych oraz implanty silikonowe od solnych. Oba rodzaje protez mają kształt soczewkowaty. Implanty silikonowe są cieniami o dużej gęstości, natomiast implanty solne mają średnią gęstość, z widocznymi pofałdowaniami i cieniami zastawek.

Protezy mogą być położone do tyłu od stożka gruczołowego, czyli podgruczołowo lub do tyłu od zarysu mięśnia piersiowego większego, czyli podmięśniowo (Ryc. 3, 3a). Wykonanie projekcji według Eklunda oraz ich interpretacja są łatwiejsze u pacjentek z podmięśniowym położeniem implantów, ponieważ mięsień piersiowy większy kurcząc się dociska implant do ściany klatki piersiowej, a stożek gruczołowy piersi łatwiej jest umieścić pod płytkę uciskową [5].

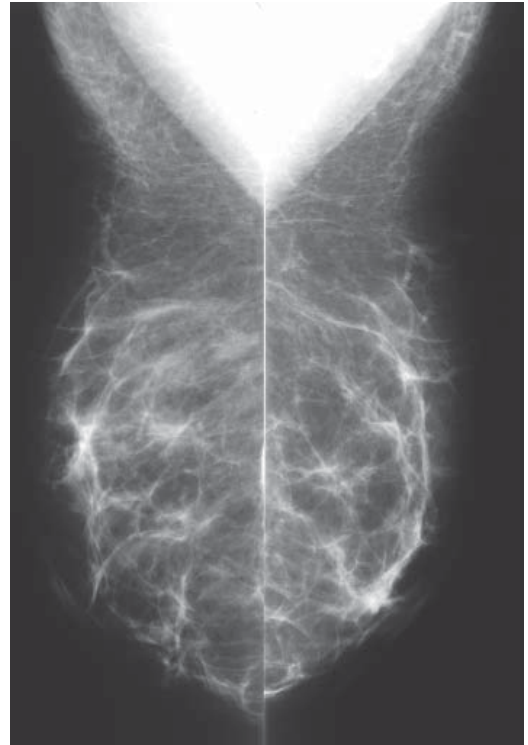Nieprawidłowe obrazy mammograficzne po wszczepieniu implantów związane są z samą obecnością implantów lub z patologią piersi. Obecność implantu w piersi powoduje reakcję na ciało obce. W wyniku tej reakcji wokół implantu powstaje torebka włóknista, która w badaniu mammograficznym widoczna jest w postaci cienia wokół protezy, o grubości  $>1,5$  mm. Pogrubiała torebka włóknista może ulegać obkurczeniu, zmieniając kształt implantu z soczewkowatego na kulisty. W przypadkach gdy implanty położone są podmięśniowo, dzięki



Ryc. 2. ABCD. Schemat modyfikowanej kompresji piersi z implantem w pozycjonowaniu według Eklunda; uciśnięcie piersi z jednoczesnym odsunięciem implantu poza płytkę uciskową (ABC), pozycja standardowa (D)



Ryc. 3

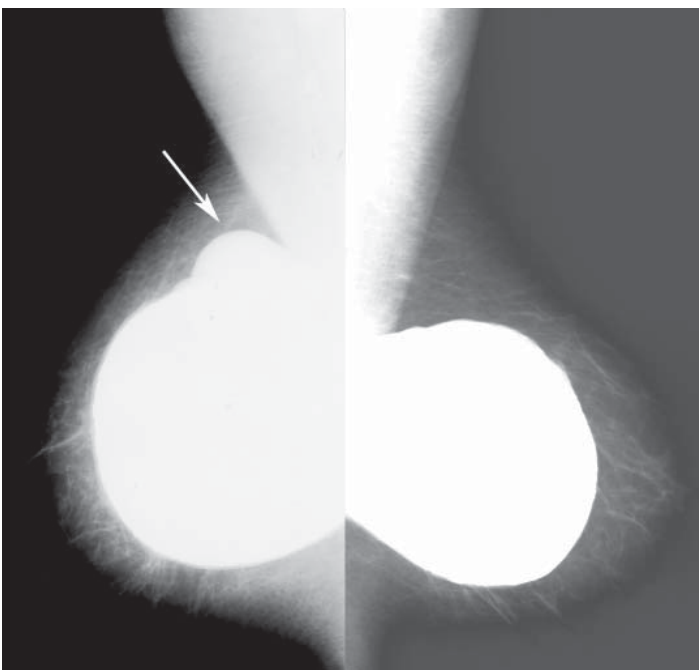


Ryc. 3a


**Ryc. 3, 3a.** Protezy silikonowe położone zagrudzowo, projekcje MLO, standardowe (ryc. 3) i według Eklunda (Ryc. 3a)

skurczom mięśnia piersiowego większego rzadziej dochodzi do pogrubienia i obkurczenia torebki. W torebce włóknistej mogą być widoczne dystroficzne zwapnienia. W osłabionych częściach torebki może dochodzić do wydostania się powłok implantu, czyli przepukliny implantu (Ryc. 4, 4a). Jeżeli dochodzi do jednoczesne-

go przerwania torebki włóknistej i powłok implantu to mówimy o tzw. zewnątrztorebkowym pęknięciu implantu. W przypadku implantów silikonowych, wolny silikon wydobywa się do tkanek piersi, dając w badaniu mamograficznym charakterystyczny obraz różnokształtnych, dobrze wysyconych cieni poza implantem i torebką włók-

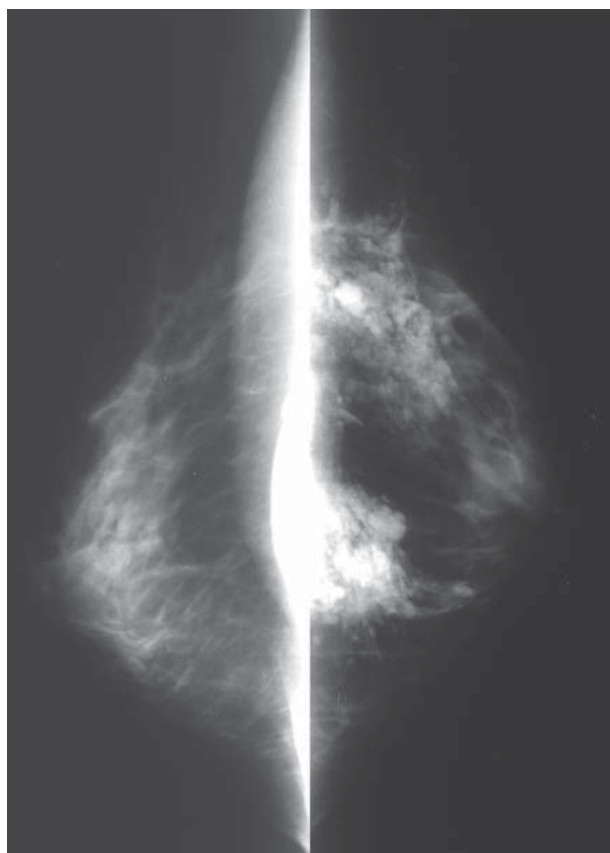


Ryc. 4



Ryc. 4a

**Ryc. 4, 4a.** Implanty silikonowe o kulistym kształcie z pogrubiałą, zwapniałą torebką włóknistą i przepuklinami (strzałka), bez uszkodzenia implantu, projekcje standardowe MLO (Ryc. 4) i CC (Ryc. 4a)



Ryc. 5. Zewnętrzne pęknięcie implantu silikonowego, rozległe, dobrze wysyczone cienie w tkankach piersi, projekcje CC

nistą (Ryc. 5). W badaniu klinicznym piersi nie zmniejszają się. Powikłaniem zewnętrznego pęknięcia implantu silikonowego jest przedostanie się silikonu do naczyń limfatycznych i węzłów chłonnych, widoczne

w badaniu mammograficznym w postaci mocno wysyczonych linii i węzłów chłonnych z kroplami silikonu [6].

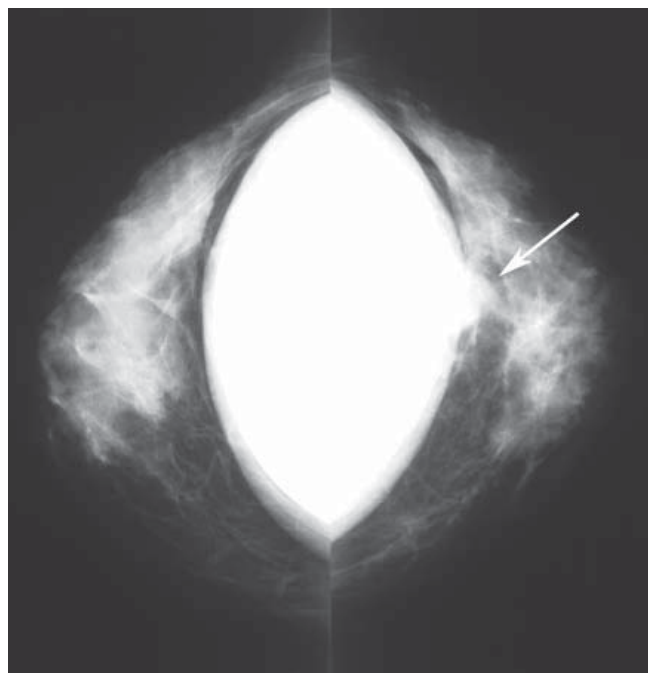
W badaniu mammograficznym, uszkodzenie zewnętrzne implantów solnych charakteryzuje się obecnością spadniętych powłok implantu z kątowym układem fałdów. Sól fizjologiczna, która wypełniała protezy, wydostaje się do tkanek piersi i jest wchłaniana, nie dając objawów radiologicznych. W badaniu klinicznym piersi zmniejszają się. Rolą badania mammograficznego w tym przypadku jest wykluczenie raka piersi, przed usunięciem lub wymianą implantów [7].

Wewnętrzne pęknięcie protezy, w obrębie nienaruszonej torebki włóknistej, nie jest widoczne w badaniu mammograficznym i jest wskazaniem do wykonania badania rezonansu magnetycznego piersi [8].

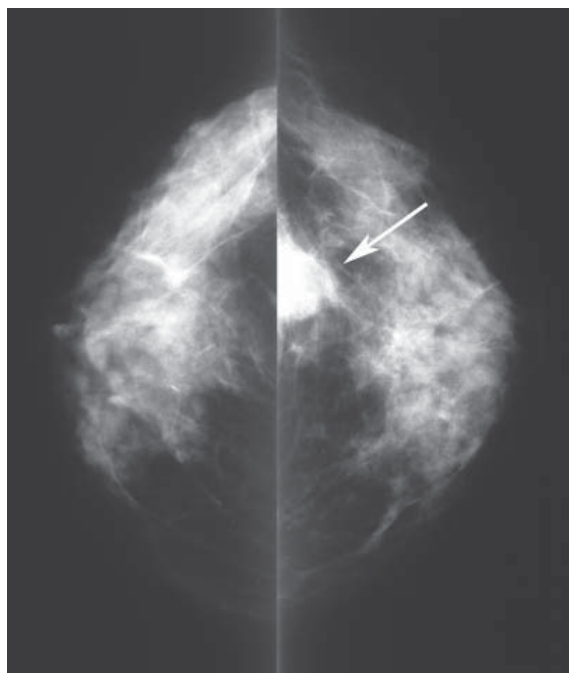
Rak piersi występuje tak samo często w populacji pacjentek z implantami, jak i u pacjentek bez implantów [9]. Wszystkie zmiany określone według kategorii BIRADS: 4 i 5 muszą być zweryfikowane histopatologicznie, w większości przypadków pod kontrolą obrazu – mammografii, USG lub rezonansu magnetycznego – celem uniknięcia uszkodzenia protezy (Ryc. 6, 6a).

#### Obrazy mammograficzne po zabiegach plastycznych zmniejszania piersi

Po plastycznych zabiegach zmniejszenia piersi dochodzi do rozległych przemieszczeń tkanek piersi. Redukcja piersi metodą Mc Kissona powoduje przesunięcie tkanki gruczołowej z kwadrantów górno-zewnętrznych do dolno-wewnętrznych, dając obraz zaburzonej architektury w badaniu mammograficznym. Kompleks brodawka-otoczka przesunięty jest do góry. Kontrolne badanie mammograficzne po takim zabiegu powinno być

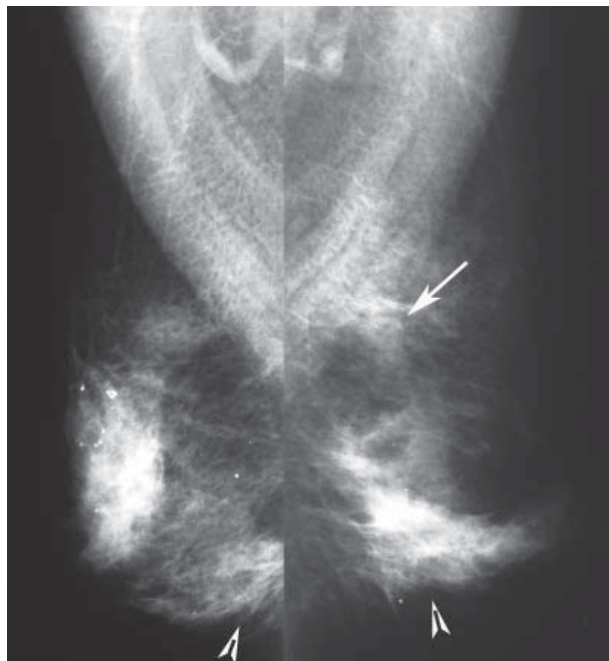


Ryc. 6



Ryc. 6a

Ryc. 6, 6a. Stan po wszczepieniu implantów silikonowych pod mięsień piersiowy większy – centralnie guzek źle odgraniczony (strzałka) – rak przewodowy inwazyjny, projekcje CC standardowe (Ryc. 6) i projekcje CC według Eklunda (Ryc. 6a)

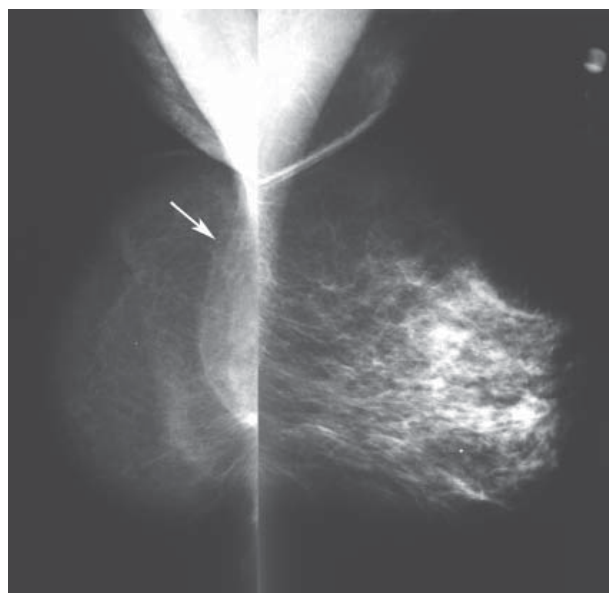


Ryc. 7

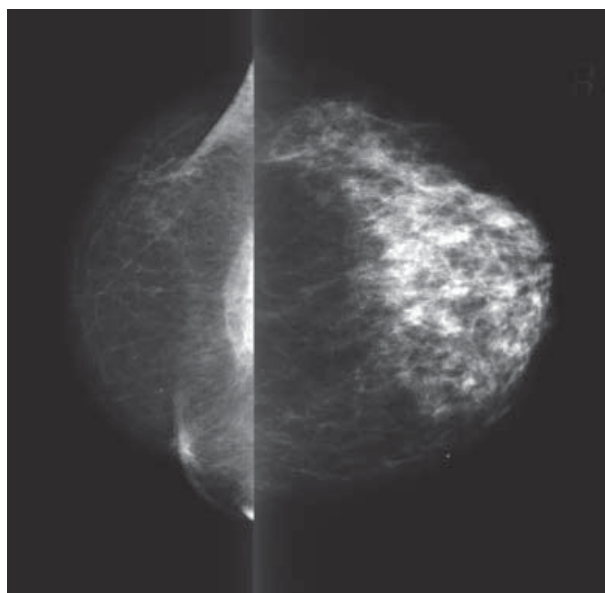
**Ryc. 7.** Stan po mammoplastyce, zaburzenie architektury związane z zabiegiem (groty strzałek). W piersi lewej, w ogonie Spence'a guzek źle odgraniczony (strzałka) – rak przewodowy inwazyjny, projekcje MLO

wykonane po upływie 6 miesięcy. Pozwala ono określić nowy układ przemieszczonych tkanek piersi, co ułatwi w przyszłości interpretację badań mammograficznych i rozpoznanie wczesnej postaci raka (Ryc. 7).

Nieprawidłowe obrazy mammograficzne po chirurgicznej redukcji piersi związane są z powstaniem tłuszczowej martwicy, która może występować w postaci torbieli olejowych, dystroficznych zwapnień w tkankach piersi i skórze otoczki brodawki sutkowej oraz w postaci guzka spikularnego [10].



Ryc. 8



Ryc. 8a

**Ryc. 8, 8a.** Rekonstrukcja piersi prawej za pomocą tkanek autologicznych – anatomia płata skórno-mięśniowego z mięśnia prostego brzucha (TRAM): tłuszczowy obraz zrekonstruowanej piersi, płat mięśniowy przy ścianie klatki piersiowej (strzałka), projekcje MLO (Ryc. 8) i CC (Ryc. 8a).

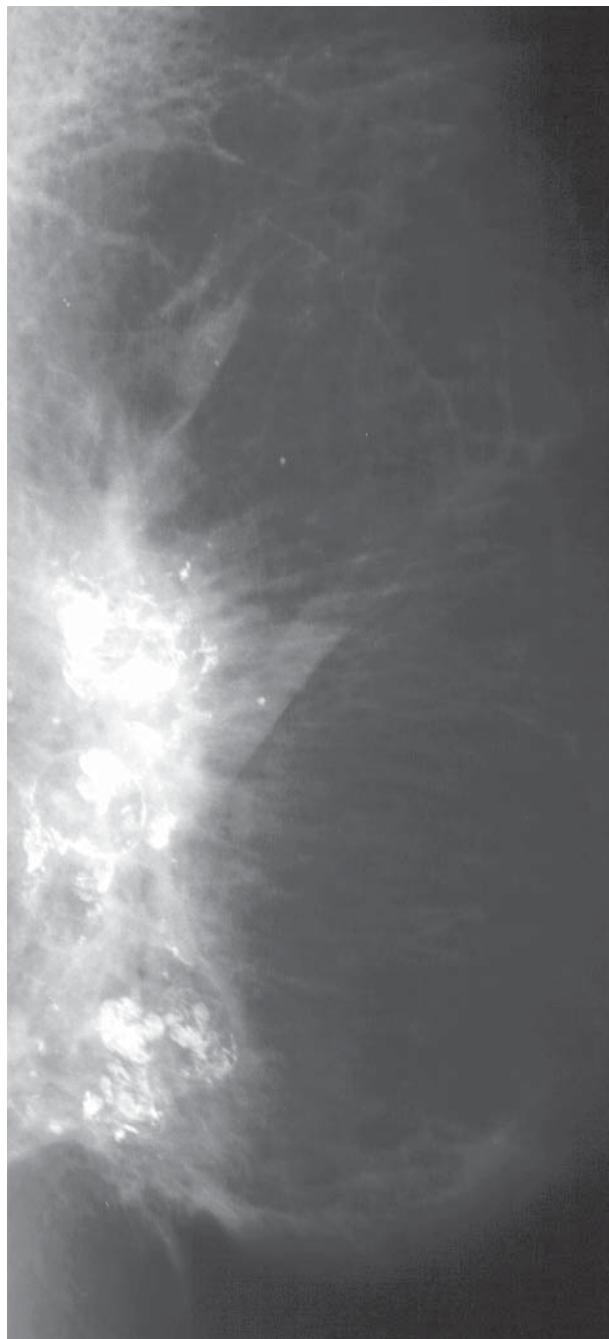
Kobiety po zabiegach powiększania lub zmniejszania piersi powinny być objęte profilaktycznymi badaniami mammograficznymi według tych samych zasad co cała populacja. Berg proponuje kontrolne badania przed i po zabiegach plastycznych u kobiet powyżej 35. roku życia [7].

### Obrazy mammograficzne po zabiegach rekonstrukcyjnych piersi

Podstawowym wskazaniem do rekonstrukcji piersi po amputacji jest obawa przed kalectwem fizycznym i psychicznym oraz brak zasadniczych przeciwwskazań do tego typu zabiegu [11].

Wiele ośrodków wprowadza regularne kontrole mammograficzne po zabiegach odtwórczych piersi płatem skórno-mięśniowym, w celu wykrycia przedklinicznych postaci wznowy bez przerzutów do węzłów chłonnych [12], w szczególności, jeśli pierwotnie pacjentka miała zdiagnozowanego rozległego lub wielogniskowego przedinwazyjnego raka wewnątrzprzewodowego (CDIS) [13].

W badaniu mammograficznym można określić anatomię zrekonstruowanej piersi: tłuszczowy charakter płata skórno-mięśniowego, zarysy płata mięśniowego, obecność naczyń, klipsy chirurgiczne oraz przebieg blizn pooperacyjnych [14]. Zwykle wykonuje się projekcję kranio-kaudalną CC i skośną MLO (Ryc. 8, 8a). W niektórych ośrodkach w pierwszej kontroli mammograficznej oprócz projekcji standardowych wykonuje się dodatkową projekcję boczną ML [12]. Nieprawidłowe obrazy mammograficzne po tego typu zabiegach związane są z powstaniem martwicy tłuszczowej w postaci olejowych torbieli, dystroficznych zwapnień i zmian o typie guzka spikularnego (Ryc. 9). Inna grupa zmian patologicznych to węzły chłonne, zmia-



**Ryc. 9.** Rekonstrukcja piersi za pomocą płata skórno-mięśniowego z mięśnia prostego brzucha (TRAM) – martwica tłuszczowa w postaci guzka spikularnego i dystroficznych zwapnień, projekcja MLO

ny skórne i wznowa miejscowa. Wznowa raka piersi może mieć postać guzka źle odgraniczzonego lub spikularnego, polimorficznych mikrozwapnień lub guzka z mikrozwapnieniami (Ryc. 10, 10a, 10b) [13]. Lokalizacja wznowy może być przy ścianie klatki piersiowej, we wszystkich częściach płata i w skórze. W większości przypadków wznowa ma charakter raka inwazyjnego i ma charakter miejscowy lub jest częścią uogólnionego procesu rozrostowego. Badanie mammograficzne ze względu na charakter przeszczepionych tkanek jest proste do wykonania i interpretacji, a wykrycie przedklinicznej postaci wznowy jest możliwe i istotne w przypadku wznowy miejscowej.

W przypadku rekonstrukcji piersi ekspanderami i/lub protezami badanie mammograficzne ma mniejsze znaczenie i nie musi być wykonywane [14].

### Podsumowanie

Badanie mammograficzne u kobiet po zabiegach plastycznych i rekonstrukcyjnych w obrębie gruczołu piersiowego jest przydatną metodą diagnostyczną.

Wykrycie zmian w piersi po wszczępieniu endoprotez ze względów kosmetycznych nie stwarza szczególnych trudności. Kobiety po takich zabiegach mogą uczestniczyć w badaniach przesiewowych według takich samych zasad jak pozostała populacja. Postępowanie diagnostyczne w przypadku wykrycia niepalpacyjnych zmian nie odbiega od klasycznych algorytmów. Jeżeli zmiana jest wyczuwalna, z praktycznego punktu widzenia, zalecane jest wykonanie biopsji przezskórnej pod kontrolą obrazu, tak aby uniknąć uszkodzenia implantu. Obecność endoprotez nie zwiększa ryzyka raka ani nie pogarsza naturalnego przebiegu choroby.

Badania kontrolne po leczeniu raka piersi i rekonstrukcji za pomocą tkanek autologicznych mają za zadanie wczesne wykrycie wznowy. Postępowanie diagnostyczne w przypadku wykrycia niepalpacyjnych zmian w przeszczepionych płatach skórno-mięśniowych nie odbiega od klasycznych algorytmów. Badania powinny być jednak wykonane w ośrodku specjalistycznym.

Zabiegi kosmetyczne związane ze zmniejszeniem piersi prowadzą do zmian w obrazie mammograficznym. Zaleca się wykonanie przedoperacyjnej mammografii u wszystkich kobiet powyżej 35. roku życia oraz pooperacyjnego badania mammograficznego 6 miesięcy po zabiegu. Badania te stanowią punkt odniesienia i pozwalają w przyszłości na uniknięcie niepotrzebnych biopsji, a także wykrycie zmian niezwiązanych z przebyłym zabiegiem.

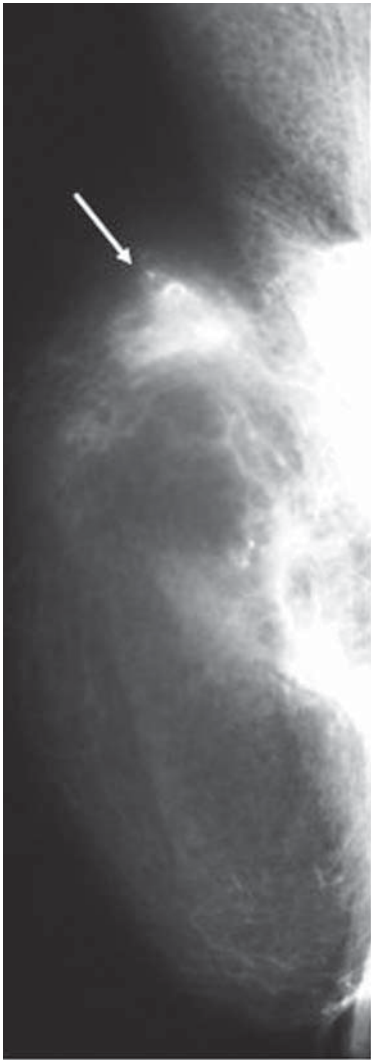
**Lek. med. Katarzyna Wardzyńska**

Samodzielna Pracownia Mammografii Przesiewowej i Diagnostycznej

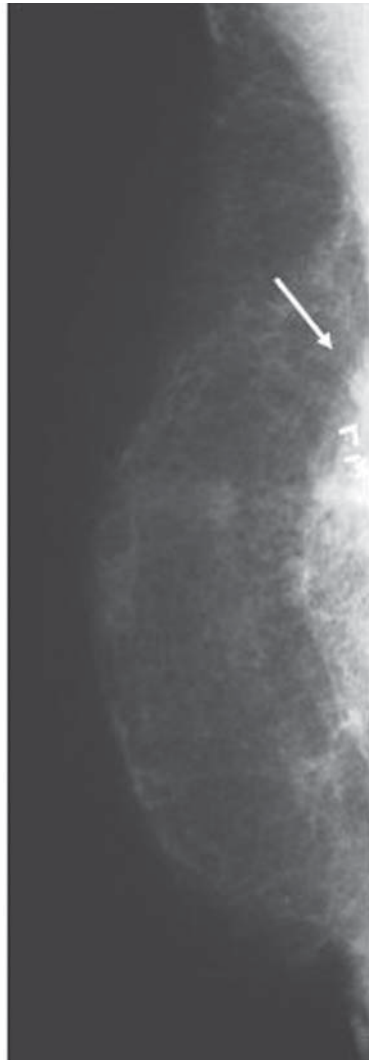
Centrum Onkologii – Instytut im. Marii Skłodowskiej-Curie  
ul. Roentgena 5, 02-781 Warszawa

### Piśmiennictwo

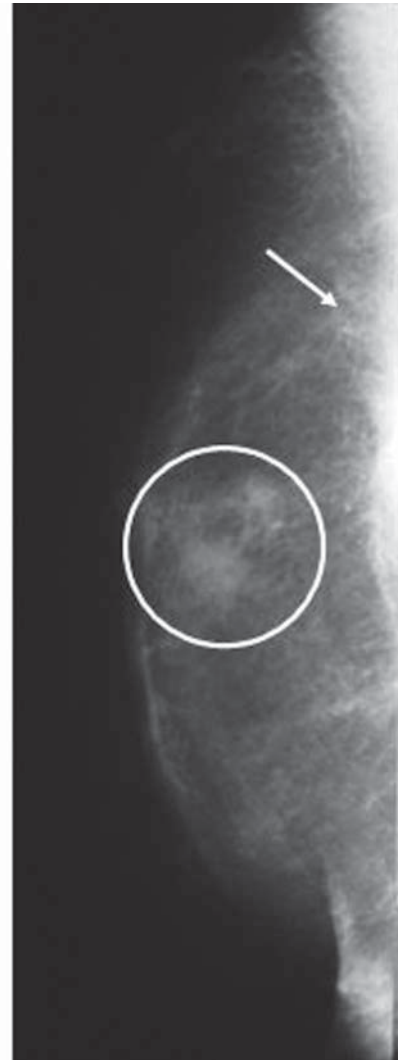1. Scaranelo AM i wsp. Sonographic and mammographic findings of breast liquid silicone injection. *J Clin Ultrasound* 2006; 34: 273-7.
2. Handel N i wsp. Factors affecting mammographic visualization of breast after augmentation mammoplasty. *JAMA* 1992; 268: 1913-7.
3. Miglioretti DL, Rutter CM, Geller BM i wsp. Effect of breast augmentation on the accuracy of mammography and cancer characteristics. *JAMA* 2004; 291: 442-9.
4. Eklund GW, Busby RC, Miller SH i wsp. Improved imaging of the augmented breast. *AJR* 1988; 151: 469-73.
5. Fajardo LL, Harvey JA, McAleese KA i wsp. Breast cancer diagnosis in women with subglandular silicone gel-filled augmentation implants. *Radiology* 1995; 194: 859-62.
6. Middleton MS i wsp. Breast implant imaging. Philadelphia: Lippincott, Williams&Wilkins 2002.



Ryc. 10



Ryc. 10a



Ryc. 10b

**Ryc. 10, 10a, 10b.** Rekonstrukcja za pomocą płata skórno-mięśniowego z mięśnia prostego brzucha (TRAM) – obraz martwicy tłuszczowej w postaci guzka spikularnego (Ryc. 10 – strzałka), stan po redukcji płata, gładki zarys płata mięśniowego (Ryc. 10a – strzałka) oraz wznowa w płacie, zatarty zarys płata mięśniowego przez guzek przy ścianie klatki piersiowej (Ryc. 10b – strzałka), guzki w skórze (Ryc. 10b – okrąg)

7. Berg WA, Birdwell RL i wsp. *Diagnostic Imaging-Breast*. 2006
8. Berg WA, Caskey CI, Hamper UM i wsp. Diagnosing breast implant rupture with MR imaging, us, and mammography. *Radiographics* 1993; 13: 1323-36.
9. Bryant H, Brasher P. Breast implants and breast cancer – reanalysis of linkage study. *N Engl J Med* 1995; 332: 1535-9.
10. Danicas D i wsp. Mammographic findings following reduction mammoplasty. *Aesthetic Plast Surg* 2001; 25: 283-5.
11. Towpik E. Operacje odtwórcze piersi: 15 lat doświadczeń Centrum Onkologii w Warszawie. *NOWOTWORY* 2000; 5: 529-35.
12. Helvie MA, Bailey JE, Roubidoux MA i wsp. Mammographic screening of flap breast reconstructions for detection of nonpalpable recurrent cancer. *Radiology* 2002; 224: 211-6.
13. Helvie MA, Wilson TE, Roubidoux MA i wsp. Mammographic appearance of recurrent breast carcinoma in six patients with TRAM flap breast reconstructions. *Radiology* 1998; 209: 711-715.
14. Hogge JP, Zuurbier RA, de Paredes ES. Mammography of autologous myocutaneous flaps. *RadioGraphics* 1999; 19: S63-S72.

Otrzymano: 4 sierpnia 2008 r.

Przyjęto do druku: 10 października 2008 r.