

Artykuły oryginalne • Original papers**Zagadnienia obrazowania w radioterapii ze szczególnym uwzględnieniem brachyterapii**Jürgen Schultze¹, Markus Both², Ulf Lützen³

Cel badania. Radioterapia sterowana obrazowaniem (IGRT – image guided radiation therapy) wydaje się być bliską przyszłością radioterapii. Dotyczy to szczególnie obrazowania technikami tomografii, które są stosowane ze wzrastającą częstotliwością do planowania leczenia, rozkładu dawki oraz kontroli po leczeniu. Celem prezentowanej pracy było określenie przydatności dostępnych obecnie metod obrazowania do określania objętości planowanej do napromieniania (target volume) oraz planowania brachyterapii.

Materiał i metody. Badaniu poddano trzy grupy pacjentów. W przypadku 93 pacjentów z nowotworami wewnątrzczaszkowymi planowanie leczenia przeprowadzono z wykorzystaniem symulatora terapii i tomografii komputerowej. Dodatkowo u każdego z pacjentów wykonano badanie metodą rezonansu magnetycznego (MRI), a następnie wyniki badań obrazowych skompilowano. W przypadku drugiej grupy, obejmującej 51 pacjentów z guzami obszaru uszu lub nosogardła, zaplanowano brachyterapię śródtkankową. Konwencjonalne planowanie oparte o tomografię komputerową (CT), wzbogacono o badanie MRI, wykonane przed i po implantacji tub wykonanych z tworzywa sztucznego. W trzeciej grupie liczącej 62 pacjentów, poza zwykłymi badaniami techniką tomografii komputerowej, wykonywano badanie z użyciem pozytonowej tomografii emisyjnej (PET). W przypadku wszystkich trzech grup pacjentów oceniano wpływ, jaki wywarło zastosowanie dodatkowych, nowatorskich technik obrazowania, oraz odpowiedniość czasu ich zastosowania.

Wyniki. W wyniku regularnego zastosowania obrazowania metodą MRI w planowaniu radioterapii guzów mózgu, u 39 na 93 pacjentów wystąpiła konieczność modyfikacji pierwotnej objętości planowanej do napromieniania (planned target volume). W przypadku planowania brachyterapii jedynie obrazowanie przeprowadzone po implantacji plastikowych tub okazało się metodą z wyboru. Obrazowanie wykonane przed interwencją chirurgiczną nie pozwalało na prawidłowe określenie anatomii miejsca poddawanego leczeniu i, w związku z tym, nie mogło stać się podstawą do obliczenia rozkładu dawki. Wprowadzenie badania PET do procesu planowania radioterapii miało w przypadku 19 na 62 pacjentów wpływ na protokół leczenia oraz rozkład dawki, co pociągnęło za sobą konieczność zmiany objętości planowanej do napromieniania lub zmianę strategii leczenia.

Wnioski. Już obecnie techniki obrazowania mają ogromny wpływ na decyzje terapeutyczne, określanie obszaru do napromieniania oraz rozkładu dawki. Tylko wzrastające wykorzystanie metod obrazowania umożliwi zastosowanie nowych technik, takich jak IMRT (radioterapia z modulacją intensywności dawki), tomoterapia, wirtualna symulacja czy też terapia cząsteczkowa.

Aspects of imaging in radiation oncology with special reference to brachytherapy

Purpose. Image-guided radiation therapy (IGRT) seems to be the near future of radiation oncology. Especially tomographic imaging techniques which are increasingly used for treatment planning, dose delivery and follow-up. The aim of this study was to assess the value of current imaging applications for target volume definition and brachytherapy planning.

Methods and materials. Three groups of patients were examined. In 93 patients with cerebral malignancies, treatment planning was conducted using a therapy simulator and computed tomography. In addition, in every patient a MRI scanning was performed and the imaging data were fused. In a second group of 51 patients with ENT tumours, interstitial brachytherapy was planned. Conventional CT-based planning was augmented by MRI both pre-implantation and post-implantation

¹ Department of Radiation Oncology
University Medical Center Schleswig-Holstein
Christian-Albrechts University

² Department of Diagnostic Radiology

³ Department of Nuclear Medicine
University Medical Center Schleswig-Holstein
Kiel, Niemcy

of the plastic tubes. In a third group of 62 patients a PET scan was performed in addition to the usual tomographic imaging procedures. In all the three groups the impact of additional, innovative imaging and its timing were evaluated.

Results. Following the introduction of regular MRI scanning for radiation therapy treatment planning in brain tumours, in 33/93 patients the pre-planned target volume had to be modified. For brachytherapy planning only imaging performed after implantation of the plastic tubes was found to be the method of choice. Pre-surgical imaging could not detect the real anatomy under therapy and could hence not be the basis for the calculation of dose distributions. By inclusion of PET scanning in radiotherapy treatment planning, in 19/62 patients the treatment protocol and dose delivery were affected, leading to target volume modifications or revision of the treatment strategy.

Conclusions. Currently, imaging already has a profound influence in therapy decisions, target volume definition and dose delivery. Only an increased use of imaging makes new techniques such as intensity-modulated radiation therapy (IMRT), tomotherapy, virtual simulation and particle therapy feasible. The radiation oncologist needs full access to all the new imaging techniques leading to better results and less toxicity for the patients.

Słowa kluczowe: obrazowanie, radioterapia, planowanie leczenia

Key words: imaging, radiation oncology, treatment planning

Wstęp

Wraz z rozwojem spiralnej tomografii komputerowej (CT) oraz obrazowania metodą rezonansu magnetycznego (MRI) nastąpiła ogromna poprawa możliwości opisu anatomii i morfologii narządów i tkanek [1, 2]. Celem prezentowanej pracy jest zbadanie wpływu tych udoskonalonych możliwości diagnostycznych na planowanie leczenia nowotworów mózgu z wykorzystaniem radioterapii z zewnętrznym napromienianiem (EBRT – *external beam radiation therapy*), w uzupełnieniu tradycyjnych metod, takich jak symulacja fluoroskopowa oraz tomografia komputerowa.

Głównym celem włączenia metod obrazowania do planowania radioterapii jest umożliwienie specjalistom radioterapeucie bardziej precyzyjnego zdefiniowania objętości planowanej do napromieniania oraz lepsza ochrona zagrożonych narządów krytycznych. Aby to osiągnąć, opracowano technologię umożliwiającą połączenie informacji uzyskiwanych technikami radiograficznymi, CT oraz MRI [3, 4]. Technologia ta znajduje zastosowanie nie tylko w EBRT, lecz także w przypadku brachyterapii, która odgrywa coraz większą rolę w leczeniu różnego rodzaju nowotworów. Jedną z zalet brachyterapii śródtkankowej jest na przykład to, że zwiększenie podawanej miejscowo dawki zapewnia lepszą skuteczność działania miejscowego w obrębie guza przy równoczesnej redukcji uszkodzenia tkanek zdrowych.

Warunkiem wstępnym, niezbędnym dla właściwego rozkładu dawki oraz zminimalizowania uszkodzenia tkanek zdrowych, jest zastosowanie planowania 3D [5], które opiera się zawsze na obrazowaniu poszczególnych przekrojów [6], przy czym różne warianty obrazowania charakteryzują się różnymi zaletami. Tomografia komputerowa dostarcza informacji o gęstości elektronowej i anatomii tkanek w odniesieniu do struktur kostnych. Obrazowanie metodą rezonansu magnetycznego zapewnia większą czułość przy obrazowaniu tkanek miękkich. W związku z tym w ostatnich latach znacznie wzrosło znaczenie MRI przy definiowaniu objętości planowanej do napromieniania podczas brachyterapii; technika ta

zapewnia doskonały wgląd w anatomię oraz lokalizację aplikatorów [7].

Ze względu na charakterystyczny dla brachyterapii skokowy spadek mocy dawki w miarę oddalania się od źródła promieniowania, planowanie terapii oraz rozkładu dawki jest szczególnie wrażliwe na zmiany morfologiczne, które mogą prowadzić do niewłaściwego rozkładu dawki w obszarze planowanym dla napromieniania. W związku z tym badaliśmy także chorych z guzami obszaru ucha i nosogardła w celu ustalenia, jak duże zastosowanie mogą mieć badania obrazowe, przeprowadzone przed wprowadzeniem plastikowej tuby aplikatora, w planowaniu leczenia w odniesieniu do jatrogennych zmian w anatomii danego obszaru. Ocenę prowadzono w oparciu o badania techniką MRI ze względu na czułość tej metody w obrazowaniu tkanek miękkich; badania wykonywano przed oraz po implantacji plastikowej tuby. W praktyce aktywna faza brachyterapii z zastosowaniem źródła Ir¹⁹² rozpoczyna się po upływie jednego bądź dwóch dni po implantacji. W związku z tym badaliśmy geometryczne zmiany w anatomii po upływie kilku dni od implantacji.

Ostatecznie zbadaliśmy także rolę pozytronowej tomografii emisyjnej (PET) w planowaniu radioterapii, ponieważ PET zyskuje coraz większe znaczenie w badaniach obrazowych w onkologii. Dodatkowe informacje, uzyskiwane dzięki zastosowaniu PET, muszą być brane pod uwagę podczas procesu podejmowania decyzji dotyczących radioterapii.

Materiał i metody

Guzy mózgu

Obrazowanie z wykorzystaniem MRI wykonano u 93 pacjentów podczas planowania radioterapii nowotworów mózgu (Tab. I).

W przypadku 29 spośród 93 pacjentów dostępne były dane cyfrowe z wykonanych przed rozpoczęciem leczenia diagnostycznych badań MRI. Zastosowano standardowe sekwencje obrazowania: T1 – zależne oraz T2 – zależne poprzeczne TSE, T1 – zależne w płaszczyźnie czołowej oraz obrazy echa spinowego (SE) w płaszczyźnie strzałkowej; badania wykonywano z zastosowaniem kontrastu gadolinowego. Dodatkowo, w razie lokalizacji guza w pniu mózgu, uwidaczniano go w obrazach T2 – zależnych w strzałkowych projekcjach SE. W przypadku

**Tab. I. Rodzaje nowotworów u 93 pacjentów
przebadanych za pomocą MRI**

Rodzaj nowotworu	Liczba pacjentów
Pierwotne glejaki (stadium 3 i 4 wg WHO)	42
Przerzutowe guzy mózgu	30
Rozrodczaki	4
Chłoniaki	4
Raki podstawy czaszki	4
Rdzeniaki płodowe	3
Gruczolak przysadki mózgowej	3
Wyściółczaki	2
Oponiaki	1

34 spośród 93 pacjentów zoptymalizowano zaplanowane wcześniej parametry pracy symulatora z wykorzystaniem naszego oprogramowania GYROPLAN 1.0. Wartość badania MRI oceniano u wszystkich pacjentów.

Brachyterapia guzów głowy i szyi

Do badania poświęconego planowaniu leczenia z wykorzystaniem brachyterapii włączono łącznie 51 pacjentów z guzami głowy lub szyi (Tab. II). Wszyscy ci pacjenci byli wcześniej diagnozowani w Uniwersyteckiej Klinice Laryngologicznej i otrzymywali następnie odpowiednie leczenie. 42 z 52 pacjentów poddano leczeniu chirurgicznemu z całkowitą resekcją guza, podczas gdy pozostałych 9 pacjentów leczonych było jedynie z wykorzystaniem radykalnej radioterapii.

**Tab. II. Pierwotna lokalizacja guzów
w przypadku 51 pacjentów z nowotworami głowy i szyi**

Lokalizacja guza	Liczba pacjentów
Podstawa języka	35
Jama ustna	9
Dno jamy ustnej	4
Podniebienie miękkie	3

Wszystkich 51 pacjentów poddano brachyterapii po zakończeniu EBRT (*external beam radiation therapy*) do łącznej dawki 54 Gy, uzupełnionej następnie niskoobjętościową dawką wzmocnioną typu *boost* do łącznej dawki 60 Gy podanej do łoża guza. Leczenie z wykorzystaniem EBRT synchronizowano z podawaniem karboplatyny w tygodniowej dawce 100 mg. Brachyterapia prowadzona była metodą frakcjonowania wysokiej mocy dawki (HDR) lub metodą pulsacyjną (PDR). Dobaowa dawka promieniowania wynosiła 5 Gy do łącznej dawki 20-25 Gy [8].

Badania z wykorzystaniem MRI przeprowadzono w identyczny sposób u wszystkich pacjentów przed implantacją oraz po 3-4 dniach po implantacji plastikowych tub. Nie zmieniano położenia tub ani nie stosowano żadnych urządzeń unieruchamiających. Zmiany w anatomii, spowodowane implantacją aplikatorów/plastikowych tub, określano ilościowo i porównywano z sytuacją anatomiczną, stwierdzaną w analogicznym badaniu wykonanym przed implantacją. Dla określenia zmian morfologicznych mierzono na ekranie odległość pomiędzy dwoma dobrze zdefiniowanymi anatomicznie punktami, z których jeden musiał być niezależny od implantacji aplikatora.

Odległości mierzone były z wykorzystaniem narzędzia pomiarowego firmy Siemens. Były to odległości pomiędzy kręgiem i błoną śluzową gardła, żuchwą i ścianą gardła, końcem

żuchwy i podstawą języka oraz szerokość języka. Pomiarów prowadziliśmy z dokładnością do 1 piksela, czyli około 1 mm.

Wykonywane badania MRI miały charakter standardowy. Wykonywano poprzeczne skany o grubości 4 mm bez czynnika odległości w obrazach T1 – zależnych z gęstością protonów oraz w obrazach T2 – zależnych z echem spinowym (SE), a następnie spiralne skany głowy o grubości 5 mm w płaszczyźnie czołowej i strzałkowej w obrazach T1 – zależnych z echem spinowym. Badania MRI wykonywano na sprzęcie 1 Tesla Siemens Magnetom Export bez wykrywalnych wewnętrznych zniekształceń obrazu.

Badanie PET

U kolejnych 62 pacjentów skierowanych na radioterapię wykonywano badanie PET. Badana grupa obejmowała 28 kobiet i 38 mężczyzn w wieku 34-90 lat (średnia wieku 57 lat). Najczęściej rozpoznawanym nowotworem był rak o nieustalonym punkcie wyjścia (CUP – *cancer of unknown primary*) (Tab. III). Badanie PET wykonywano jako skany całego ciała dawką 400 MBq z wykorzystaniem 18F-FDG. Po zakończeniu badania znaczenie PET określano w oparciu o zmiany w radioterapeutycznej objętości planowanej do napromieniania, podstawowej strategii leczenia onkologicznego oraz wyjaśnienie wcześniejszych wątpliwości.

**Tabela III. Guzy rozpoznawane u 62 pacjentów badanych
z wykorzystaniem PET**

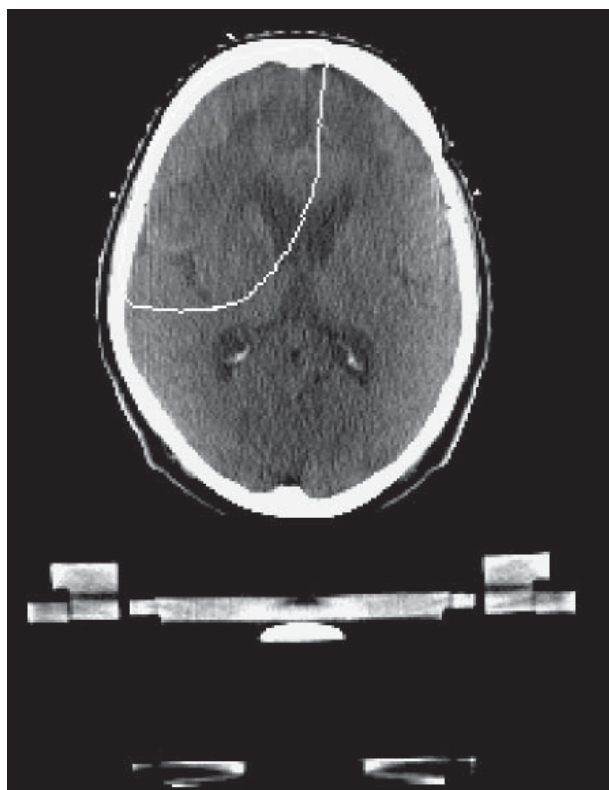
Rozpoznany nowotwór	Liczba pacjentów
CUP głowy i szyi	20
Nowotwory laryngologiczne	11
Rak sutka	9
CUP poza obrębem głowy i szyi	6
Rak płuca	4
Inne nowotwory	12

Wyniki

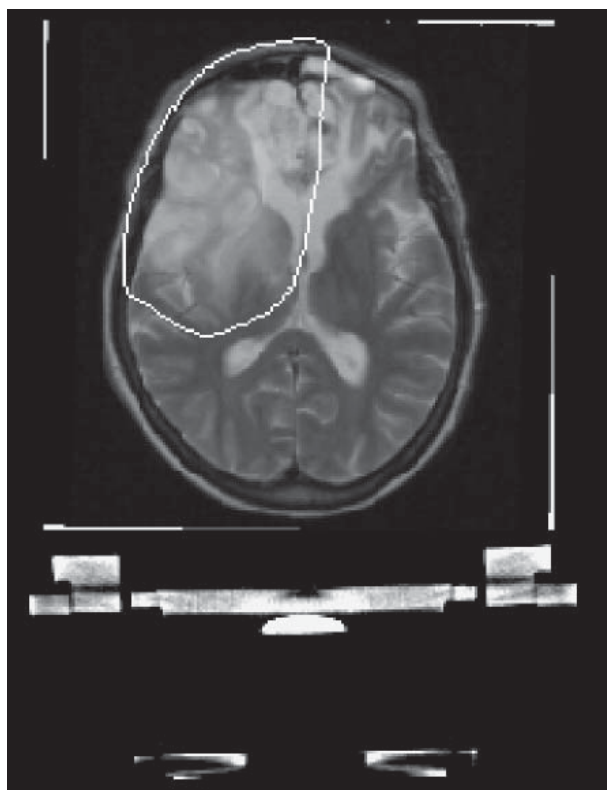Planowanie leczenia nowotworów mózgu

W wyniku wykonania badania MRI w przypadku 33 na 39 pacjentów dokonano modyfikacji objętości planowanej do napromieniania. Niezbędne było łącznie 19 modyfikacji u 42 pacjentów z glejakami, ponieważ badanie MRI wykazało większy rozmiar guza niż określony na podstawie przedoperacyjnego badania metodą tomografii komputerowej (CT). Dodatkowo, po zastosowaniu badania MRI poprzedzającego leczenie chirurgiczne, stwierdziliśmy, że zasięg guza wykazany w MRI można było tylko częściowo nanosić na CT służące planowaniu leczenia. Trzy guzy podstawy czaszki, dwa rdzeniaki płodowe, jeden wyściółczak oraz jeden rozrodczak okazały się być guzami o większym polimorfizmie, niż wcześniej zakładano. W przypadku 7 pacjentów z przerzutowymi guzami mózgu planowanie miejscowej dawki typu *boost* wymagało modyfikacji.

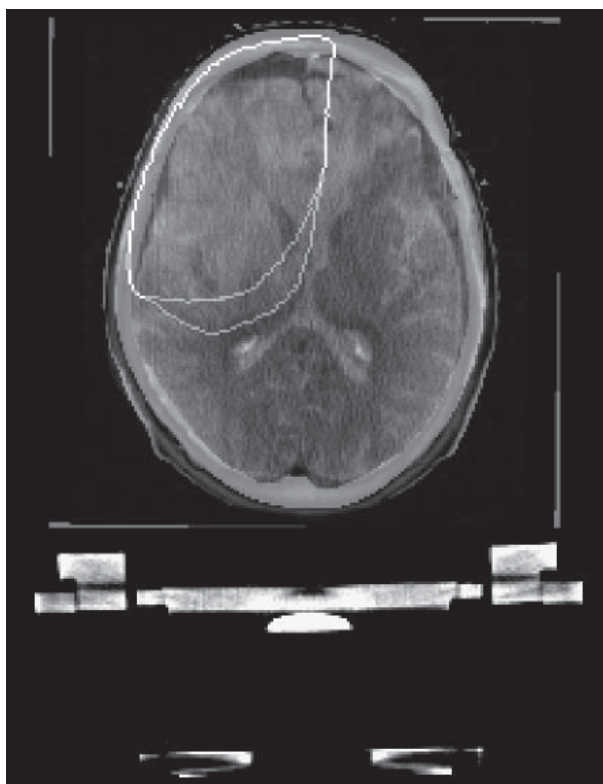Po cyfrowym nałożeniu obrazów pochodzących z przedoperacyjnego lub poprzedzającego planowanie leczenia MRI oraz symulacji fluoroskopowej u wszystkich 34 pacjentów objętość planowana do napromieniania



Ryc. 1a



Ryc. 1b



Ryc. 1c

Rycina 1 (a-c). Pacjent z nieoperacyjnym gwiaździakiem leczony cyklem radioterapii radykalnej. Zwiększona objętość planowana do napromieniania wynika z zawarcia całego obrzęku tkankowego w badaniu MRI.

- (1a) Objętość planowana do napromieniania w oparciu o CT
- (1b) Objętość planowana do napromieniania w oparciu o MRI
- (1c) Objętość planowana do napromieniania w oparciu o połączenie (fuzję) obrazów CT i MRI

wymagała modyfikacji u 19 z nich. Było to spowodowane głównie większym polimorfizmem guza, który nie w pełni oddawała wykonana podczas planowania leczenia symulacja. To planowanie leczenia wykonywano w symulatorze nastawionym na wyniki badań obrazowych, uzyskiwane przed leczeniem chirurgicznym. Dopiero nałożenie na nie całości obrazów MRI z wykorzystaniem oprogramowania GYROPLAN umożliwiło całkowite odwzorowanie rozmiarów guza i doprowadziło do niezbędnych modyfikacji.

Rycina 1 przedstawia przykład obrazu objętości planowanej do napromieniania u pacjenta z nieoperacyjnym gwoździakiem, uzyskany z wykorzystaniem odpowiednio CT, MRI oraz skompilowanego obrazu CT i MRI.

Planowanie brachyterapii

Tabela IV przedstawia odległości pomiędzy dwoma zdefiniowanymi charakterystycznymi punktami anatomicznymi, uzyskane z wykorzystaniem MRI przed i po implantacji.

Porównanie wyników badania MRI wykonanego przed i po implantacji wykazało średnią zmianę odległości w zakresie 3,1-6,0 mm (Tab. IV). Najlepiej widoczne zmiany wynikały ze zmian anatomicznych języka. Były one spowodowane obrzękiem tego narządu, wynikającym

z zabiegu chirurgicznego oraz jego deformacją spowodowaną implantowanymi plastikowymi tubami.

Badanie MRI zostało wykonane u wszystkich pacjentów bez jakichkolwiek powikłań i z uzyskaniem jakości obrazu od dobrej do satysfakcjonującej. Nie obserwowano dodatkowych artefaktów spowodowanych implantowanymi plastikowymi tubami. Całkowity czas badania w żadnym przypadku nie był dłuższy niż 20 minut.

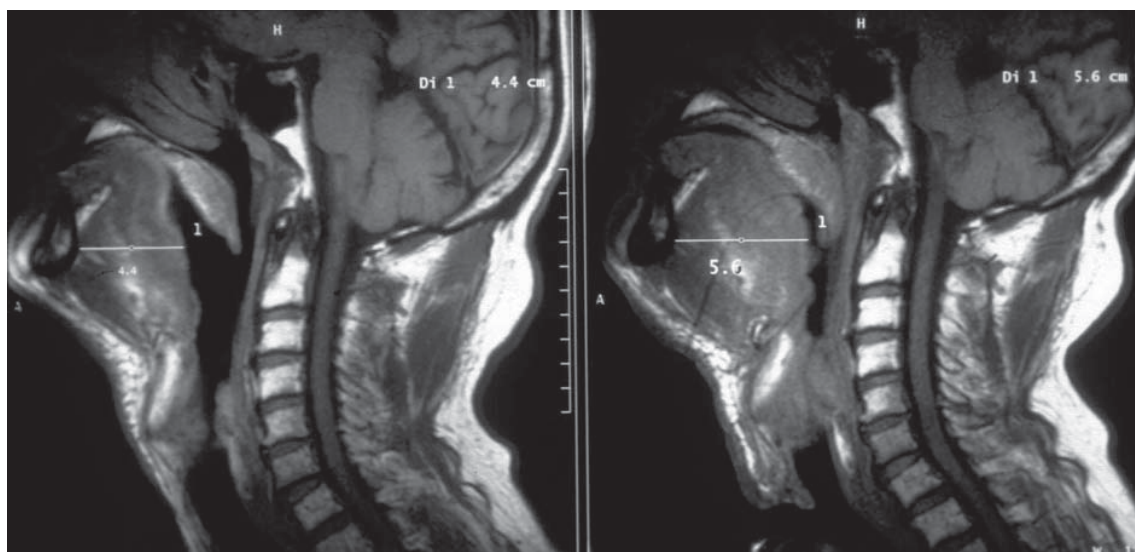
Rycina 2 przedstawia przykład obrazów raka języka, uzyskanych przed i po implantacji, z widoczną zmianą szerokości języka o 12 mm po brachyterapii.

Badanie PET

W przypadku 19 na 62 pacjentów przebadanych z wykorzystaniem PET doszło do zmian w schemacie leczenia w wyniku informacji uzyskanych dzięki temu badaniu. U 13 spośród tych pacjentów niezbędna okazała się modyfikacja objętości planowanej do napromieniania, podczas gdy u pozostałych 6 konieczna była zmiana całej strategii leczenia. W przypadku kolejnych 6 pacjentów analiza wyników badania PET umożliwiła potwierdzenie planowanego schematu leczenia. W przypadku 37 spośród 62 pacjentów wykonanie badania PET nie miało wpływu na strategię leczenia raka. Modyfikacje w określaniu objętości planowanej do napromieniania w naj-

Tabela IV. Odległości pomiędzy charakterystycznymi punktami anatomicznymi przed implantacją i po implantacji

Charakterystyczne punkty anatomiczne	Odległość przed implantacją (mm)	Zmiana po implantacji (mm)
Kręg i błona śluzowa gardła	15	3,1
Żuchwa i ściana gardła	31	4,2
Koniec żuchwy i podstawa języka	51	5,9
Szerokość języka	48	6,0



Rycina 2. Guz lewej bocznej części języka: w badaniu wykonanym po implantacji szerokość języka zmieniła się o 12 mm w porównaniu z badaniem sprzed implantacji

większym stopniu dotyczyły pacjentów z nowotworami laryngologicznymi (3 spośród 11) oraz z rakiem piersi (3 spośród 9).

Dyskusja

Obrazowanie techniką MRI umożliwia najbardziej czułe obrazowanie nowotworów mózgu [2, 9]. Z uwagi na dodatkowe informacje uzyskane w ponad jednej trzeciej wszystkich przypadków uważamy, że badanie MRI powinno stanowić podstawę indywidualizacji planowania radioterapii. Techniki cyfrowego nakładania (tzw. fuzji) obrazów zapewnić mogą wizualizację przedoperacyjnego zasięgu guza na obrazach pooperacyjnej fluoroskopii w symulatorze lub w CT; prowadzi to do optymalizacji określenia objętości planowanej do napromieniania [14]. Wykorzystanie komputera oraz specjalnie opracowanego oprogramowania może umożliwić uwidocznienie całkowitej objętości guza i zapewnić optymalne wyniki leczenia.

W 1991 roku Pötter i wsp. po raz pierwszy opisali zastosowanie MRI w planowaniu leczenia z wykorzystaniem brachyterapii [10]. Planowanie oparte na MRI prowadzi do dokładniejszego określenia objętości planowanej do napromieniania w odniesieniu do zasięgu guza, położenia aplikatora oraz prawidłowych tkanek. Poprawie ulec może także rozkład dawki dzięki wielopłaszczyznowemu opisowi izodoz, opartemu na planowaniu 3D z wykorzystaniem obrazów poprzecznych. Zalety związane z optymalnym określeniem objętości planowanej do napromieniania oraz odpowiednim położeniem aplikatora mogą być także wykorzystane podczas planowania śródmiąższowej brachyterapii w obszarze głowy i szyi [11].

Jako badanie wstępne przed miejscową brachyterapią MRI zapewnia kompleksowy opis morfologii całego obszaru głowy i szyi oraz umożliwia dokładną wizualizację guza i regionalnych węzłów chłonnych [12]. Implantacja plastikowych tub może jednak prowadzić do poważnych, ostrych lub podostrych zmian w tkankach, które muszą być brane pod uwagę podczas trójwymiarowego (3D) planowania leczenia. Zaobserwowane przez nas zmiany o wielkości średnio 3,1-6 mm mogą w rzeczywistości bardzo znacznie zmienić rozkład dawki, który obliczany jest na podstawie badań obrazowych, wykonywanych przed implantacją. Jedynie badania obrazowe wykonane po implantacji pozwalają na dokładną weryfikację pozycji aplikatora i korekcję ewentualnej błędnej implantacji poza rzeczywistą objętością guza [13]. W związku z powyższym sugerujemy, aby do trójwymiarowego (3D) planowania brachyterapii nie wykorzystywać obrazów MRI uzyskanych przed implantacją. Plastikowe tuby wywołują zmiany morfologiczne, które są niewidoczne na obrazach sprzed implantacji. Dodatkowo obrzęk może prowadzić do podania w poszczególnych miejscach zbyt małej lub zbyt dużej dawki, co jest możliwe, jeśli planowanie opiera się jedynie na obrazach sprzed implantacji. Konieczność porównywania badań obrazowych uzyskanych przed i po leczeniu także została podkreślona przez Pöttera i wsp. [10].

Metodologia badań obrazowych wykonywanych przy planowaniu radioterapii różni się od pierwotnej diagnostyki obrazowej. Badania obrazowe prowadzone w celach diagnostycznych wykonywane są na standardowych stołach diagnostycznych bez cewników do brachyterapii i na ogół z wykorzystaniem środków kontrastowych. W przypadku planowania radioterapii stosowane są dodatkowo urządzenia zewnętrzne i zwykle nie używa się środków kontrastowych. Planowanie leczenia z wykorzystaniem obrazowania tomograficznego jest wartościowym narzędziem jedynie w przypadku zastosowania stołów diagnostycznych poddanych adaptacji do specyficznych warunków leczenia. Prowadzi to do precyzyjnego określenia objętości planowanej do napromieniania oraz lepszego zobrazowania rozkładu izodoz w zdrowych tkankach otaczających guz. Wykonanie dodatkowego badania tomograficznego techniką MRI z cewnikami do brachyterapii powinno prowadzić do lepszego i bardziej zindywidualizowanego rozkładu dawki w objętości planowanej do napromieniania.

Pozytronowa tomografia emisyjna (PET) okazała się wartościowym narzędziem w prowadzeniu leczenia nowotworów [14]. W naszym materiale PET był szczególnie przydatny w przypadkach nowotworów głowy i szyi o nieustalonym punkcie wyjścia guza pierwotnego, jak również w przypadku zdefiniowanych nowotworów tego obszaru. Z przyczyn logistycznych i ekonomicznych badanie techniką PET nie jest jednak na razie dostępne w zadowalającym stopniu.

Wzrastająca liczba pozycji piśmiennictwa donoszących o korzystnych wynikach związanych z zastosowaniem PET doprowadzi do jego coraz szerszego stosowania w leczeniu onkologicznym [15, 16]. W przypadku radioterapii już teraz PET powinna być stosowana podczas określania objętości planowanej do napromieniania w przypadku guzów laryngologicznych, raków o nieustalonym punkcie wyjścia oraz raka płuca.

Wnioski

Badania obrazowe mają już obecnie ogromny wpływ na podejmowanie decyzji terapeutycznych, określanie objętości planowanej do napromieniania oraz rozkładu dawki. Tylko wzrastające wykorzystanie metod obrazowania umożliwia zastosowanie nowych technik, takich jak IMRT (radioterapia z modulacją intensywności dawki), tomoterapia, wirtualna symulacja czy też terapia cząsteczkowa. W pracy radioterapeuty niezbędny jest pełny dostęp do wszystkich nowych technik obrazowania, ponieważ pozwoli to na poprawę wyników leczenia i zmniejszy jego toksyczne działanie na pacjentów.

Jürgen Schultze MD, PhD

Department of Radiation Oncology
University Medical Center Schleswig-Holstein
Christian-Albrechts University
Arnold Heller Strasse 9
24105 Kiel, Germany
E-mail: schultze@onco.uni-kiel.de

Piśmiennictwo

1. Khoo VS, De4arnaley DP, Finnigan DJ i wsp. Magnetic resonance imaging (MRI): considerations and applications in radiotherapy treatment planning. *Radiother Oncol* 1997; 42: 1-15.
2. Milker-Zabel S, Zabel-Dubois A, Henze M i wsp. Improved target volume definition for fractionated stereotactic radiotherapy in patients with intracranial meningiomas by correlation of CT, MRI, and 68Ga-Dotatoc-PET. *Int J Radiat Oncol Biol Phys* 2006; 65: 222-7.
3. Fraas BA, McShan DL, Diaz RF i wsp. Integration of magnetic resonance imaging into radiation therapy treatment planning. I. Technical considerations. *Int J Radiat Oncol Biol Phys* 1987; 13: 1897-1908.
4. Schultze J, Siebert FA, Kimmig B. Magnetic resonance imaging-based radiation therapy treatment planning. *Nowotwory J Oncol* 2003; 53: 30-3.
5. Hebbinghaus D, Kovacs G, Kohr P i wsp. The Kiel conformal HDR/PDR interstitial brachytherapy planning system incorporating cross-sectional digital imaging. *Endocurietherapy/Hyperthermia Oncol* 1996; 12: 81-6.
6. Polgar C, Major T, Somogyi A i wsp. CT-image based conformal brachytherapy of breast cancer. *Strahlenther Onkol* 2000; 176: 118-24.
7. Martel MK, Fraass BA, McShan DL, Ten Haken RK. Three-dimensional brachytherapy treatment planning. In: Purdy JA, Fraass BA (red.), *Syllabus: a Categorical Course in Physics. Three-Dimensional Radiation Therapy Treatment Planning*. Chicago: RSNA, 1994; s. 123-9.
8. Kovacs G, Maune S, Behrendt S i wsp. HDR/PDR brachytherapy alone or as a part of combined external beam- and brachytherapy for advanced or recurrent head & neck cancer: an analysis of 78 cases. *Radiother Oncol* 1999; 51 suppl.2: S19.
9. Sailer SL, Rosenman JG, Soltys M i wsp. Improving treatment planning accuracy through multimodality imaging. *Int J Radiat Oncol Biol Phys* 1996; 35: 117-24.
10. Pötter R, Kovacs G, Lenzen B i wsp. Technique of MRI assisted brachytherapy treatment planning. *Selectron Brachy J* 1991; 5: 145-8.
11. Kovacs G, Pötter R. Magnetic resonance imaging in radiotherapy. *Curr Oncol* 1994; 1: 163-8.
12. Lukas P. Clinical experience with treatment planning based on magnetic resonance imaging. W: Breit A, (red.). *Tumor Response Monitoring and Treatment Planning*. Berlin: Springer; 1992; 399-404.
13. Halvorsen RA, Griffiths HJ, Lee BCP, Thompson WM. Magnetic resonance imaging and computed tomography in the determination of tumor and treatment volume. W: Levitt SH, Khan FM, Potish RA (red.). *Levitt and Tapley's Technological Basis of Radiation Therapy: Practical Clinical Applications*. Philadelphia: Lea & Febiger, 1992; 38-55.
14. Grosu AL, Piert M, Weber W i wsp. Positron emission tomography for radiation treatment planning. *Strahlenther Onkol* 2005; 181: 483-99.
15. Bradley J, Thorstad WL, Mutic S i wsp. Impact of FDG-PET on radiation therapy volume delineation in non-small-cell lung cancer. *Int J Radiat Oncol Biol Phys* 2004; 59: 78-86.
16. Yao M, Graham MM, Smith RB i wsp. Value of FDG PET in assessment of treatment response and surveillance in head-and-neck cancer patients after intensity modulated radiation treatment: a preliminary report. *Int J Radiat Oncol Biol Phys* 2004; 60: 1410-8.

Otrzymano: 16 lutego 2007 r.

Przyjęto do druku: 8 maja 2007 r.