

Ukrwotocznione zawały mózgu

Hemorrhagic transformation of brain infarct

Konstanty Gurański, Ryszard Podemski, Maria Ejma

Katedra i Klinika Neurologii Akademii Medycznej we Wrocławiu

Streszczenie

Wśród ogólnej liczby udarów niedokrwiennych ukrwotocznienie zawału występuje średnio u około 30–40% chorych, a trochę częściej w zatorowości sercowo-pochodnej. W badaniu tomograficznym głowy (CT) wyróżnia się 2 typy ukrwotocznienia: wybroczynowe (HI) i krwiak wewnątrzżawałowy (PH). Każda z tych postaci ma odmienny patomechanizm, morfologię i znaczenie kliniczne. Ukrwotocznienie wybroczynowe występuje zwykle w rozległych zawałach mózgu, którym od początku towarzyszy znaczny obrzęk. Zmiany krwotoczne pojawiają się najczęściej w 6–8 dobie udaru niedokrwiennego, kiedy po zmniejszeniu się obrzęku krew napływa do obszaru zawałowego przez naczynia krążenia obocznego. Ukrwotocznienie wybroczynowe ma charakter bezobjawowy i może być jednym z elementów naturalnej ewolucji rozległego zawału. Ukrwotocznienie o charakterze krwiaka wewnątrzżawałowego pojawia się wcześniej, często już w 1–2 dobie udaru, w następstwie pęknięcia naczynia. Rozległy krwiak może nasilać obrzęk mózgu i pogarszać stan kliniczny chorego. Do czynników zwiększających ryzyko ukrwotocznienia zawału należą: wczesne zmiany w CT, rozległe ognisko zawałowe z obrzękiem i efektem masy, ciężki stan neurologiczny, wiek chorego, leczenie trombolityczne i przeciwzakrzepowe.

Słowa kluczowe: udar niedokrwienny mózgu, ukrwotocznienie zawału, czynniki ryzyka ukrwotocznienia zawału, leczenie trombolityczne

Abstract

Hemorrhagic transformation (HT) occurs in 30–40% of patients with ischemic stroke and even more frequently in cardioembolic cases. Computer tomography scans show 2 types of hemorrhages: petechial hemorrhage (hemorrhagic infarction) and parenchymal hematoma (PH). These types of hemorrhage differ in morphology, pathogenetic mechanisms and prognostic value. Hemorrhagic infarction occurs usually in cases of large infarction and severe cerebral edema. Hemorrhagic infarction is usually detected several days after stroke onset when cerebral edema is reduced. Hemorrhagic infarction is probably caused by reperfusion after reopening of the cortical collaterals. Hemorrhagic infarction may be clinically silent and become one of the elements of natural infarct evolution. Parenchymal hematoma is caused by artery rupture. Large parenchymal hematoma may increase brain edema and may cause clinical deterioration. Hemorrhagic transformation is predicted by early CT ischemic changes, large infarction, brain edema with mass effect, severe neurological deficit, increasing age, thrombolytic and anticoagulant therapy.

Key words: ischemic stroke, hemorrhagic transformation, risk factors of hemorrhagic transformation, thrombolytic therapy

Wstęp

Zmiany krwotoczne w obszarze ogniska niedokrwiennego mogą mieć charakter pierwotny (zawał krwotoczny — *infarctus haemorrhagicus*) lub wtórny (zawał ukrwotoczniony — *encephalomalacia partim haemorrhagica*).

Pierwotne zmiany krwotoczne w badaniu patomorfologicznym mają wygląd określony jako „na-

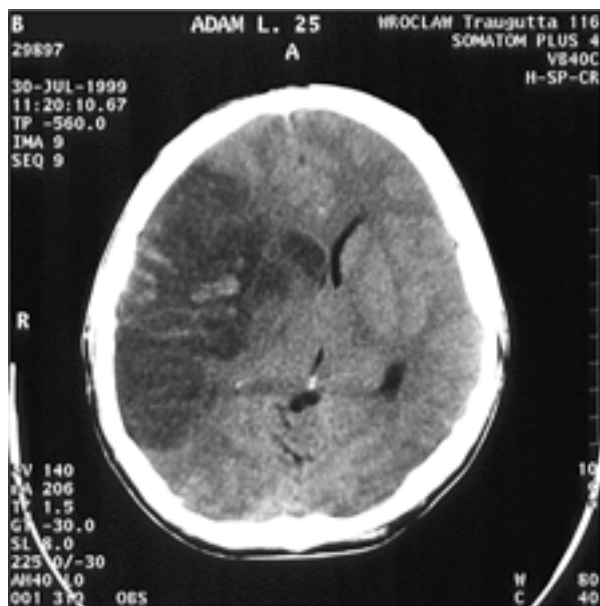
dzianka krwawa” z licznymi wybroczynami, występującymi głównie w korze. Świeże krwotoki pojawiają się w obszarze niemal niezmiętej kory, *per diapedesim*, często z zachowaniem prawidłowej struktury neuronów.

Zawał wtórnie ukrwotoczniony charakteryzuje się obecnością licznych, świeżych lub pojawiających się w różnym czasie krwinkotoków penetrujących do ogniska niedokrwiennego, znajdującego się zwykle w zaawansowanym stadium martwicy.

W przyżyciowym badaniu tomograficznym głowy (CT, *computer tomography*) wyróżnia się 2 typy ukrwotocznienia: wybroczynowe (*petechial hemorrhage*) (ryc. 1) i krwiak wewnątrzżawałowy (*intrafart hematoma, parenchymal hematoma*) (ryc. 2).

Adres do korespondencji:

Prof. dr hab. med. Ryszard Podemski
 Katedra i Klinika Neurologii AM
 ul. Traugutta 116, 50–420 Wrocław
 tel./faks: +48 (0 71) 342 49 19
 e-mail: profropod@neurolog.am.wroc.pl
 Praca wpłynęła do Redakcji: 30 czerwca 2002 r.
 Zaakceptowano do druku: 4 października 2002 r.



Rycina 1. Mężczyzna A.L., lat 25. Ukrwotocznienie zawału o charakterze wybroczynowym; badanie CT wykonano w Pracowni Tomografii Komputerowej Szpitala im. T. Marciniaka

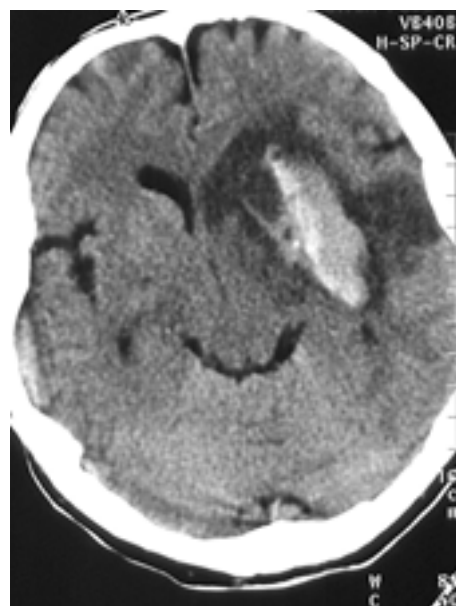Figure 1. Male A.L., 25 years old. Hemorrhagic transformation of brain infarct — petechial hemorrhage; CT scan performed at the Department of Radiology, Marciniak Memory Hospital

CT (*computer tomography*) — tomografia komputerowa

Ukrwotocznienie wybroczynowe ma wygląd drobnych krwotoków umiejscowionych często wzdłuż zakrętów kory lub obszaru o zróżnicowanej gęstości z nieregularnymi, nieostrymi granicami. Na podstawie badania CT nie można jednoznacznie odróżnić zawału krwotocznego od wtórnego ukrwotocznienia ogniska niedokrwiennego. W zależności od morfologii, rozległości i umiejscowienia zmian krwotocznych niektórzy autorzy wyróżniają różne podtypy ukrwotocznienia wybroczynowego [1, 2]. W literaturze anglojęzycznej ukrwotocznienie wybroczynowe określa się umownie mianem zawału krwotocznego (HI, *hemorrhagic infarction*), co nie zawsze odpowiada powyższej definicji anatomopatologicznej.

Krwiak wewnątrzżawłowy w obrazie CT ma charakter jednorodnej, hiperdensyjnej masy, ostro odgraniczonej od obszaru zawałowego. W zależności od wielkości krwiaka wyróżnia się 2 jego typy: ograniczony (< 2 cm lub < 33% obszaru zawałowego) i rozległy [1].

Ukrwotocznienie wybroczynowe (HI) i krwiak wewnątrzżawłowy (PH, *parenchymal hematoma*) mają odmienny patomechanizm, morfologię i znaczenie kliniczne. Ukrwotocznienie wybroczynowe zwykle występuje w rozległych zawałach mózgu, którym towarzyszy na początku znaczny



Rycina 2. Mężczyzna K.T., lat 50. Ukrwotocznienie o charakterze krwiaka wewnątrzżawłowego; badanie CT wykonano w Pracowni Tomografii Komputerowej Szpitala im. T. Marciniaka

Figure 2. Male K.T., 50 years old. Hemorrhagic transformation of brain infarct — parenchymal hematoma; CT scan performed at the Department of Radiology, Marciniak Memory Hospital

CT (*computer tomography*) — tomografia komputerowa

obrzęk [3]. Zmiany krwotoczne pojawiają się najczęściej w 6–8 dobie udaru niedokrwiennego [4], kiedy po zmniejszeniu obrzęku krew napływa do obszaru zawałowego przez naczynia krążenia obocznego. Ukrwotocznienie wybroczynowe ma charakter bezobjawowy i może być jednym z elementów naturalnej ewolucji rozległego zawału [5]. Ukrwotocznienie o charakterze krwiaka pojawia się wcześniej, często już w 1–2 dobie udaru, w następstwie pęknięcia naczynia. Do PH mogą predisponować: podeszły wiek, leczenie trombolityczne [6] i hiperglikemia [3]. Rozległy PH może nasilać obrzęk mózgu i pogarszać stan kliniczny chorego [5].

Patomechanizm zmian krwotocznych w zawałe mózgu

Zmiany krwotoczne w zawałe mózgu poprzedza uszkodzenie bariery krew-mózg, która składa się z 3 podstawowych elementów:

1. Komórek śródbłonna połączonych ze sobą przez zespolenia ścisłe (charakterystyczny jest brak okienek — fenestracji);
2. Błony podstawnej, otaczającej śródbłonek;
3. Astrocytów, które swoimi wypustkami obejmują błonę podstawną naczyń.

W pierwszym etapie niedokrwienia, który trwa od kilku minut do kilku godzin, uszkodzenie bariery krew-mózg zwiększa jedynie przepuszczalność śródbłonna dla wody, która przemieszcza się z naczyń krwionośnych do przestrzeni zewnątrzkomórkowej mózgu, powodując obrzęk naczyniopochodny. Następnie zwykle po kilku lub kilkunastu godzinach od początku udaru, następuje destrukcja śródbłonna i błony podstawnej, co powoduje przenikanie do przestrzeni zewnątrznaczyniowej dużych cząsteczek, między innymi erytrocytów. Przylegające do komórek śródbłonna leukocyty wielojądrowe wydzielają enzymy proteolityczne (m.in. kolagenazę i elastazę), które rozkładając zbudowaną z kolagenu błonę podstawną, prowadzą do znacznej destrukcji bariery krew-mózg. W badaniach doświadczalnych wykazano związek pomiędzy uszkodzeniem bariery krew-mózg w ciągu 24 godzin po zamknięciu tętnicy środkowej mózgu (MCA, *major coronary artery*) a ukrwotoczeniem zawału. W jednym z badań eksperymentalnych przeprowadzonym na szczurach wykazano w badaniu jądrowego rezonansu magnetycznego (NRI, *nuclear resonance imaging*) z podaniem gadoliny uszkodzenie bariery krew-mózg predysponujące do ukrwotoczenia zawału [7]. Hamann i wsp. [8] wykazali zależność pomiędzy niedokrwinnym uszkodzeniem błony podstawnej i ukrwotoczeniem zawału. W jednym z badań klinicznych stwierdzono, że w przypadku leczenia trombolitycznego, ukrwotoczenie występowało częściej u chorych ze wzmocnieniem kontrastowym w badaniu CT głowy, wykonanym bezpośrednio po trombolizie [9].

Innym mechanizmem prowadzącym do wynacznienia krwi w obszarze ogniska zawałowego jest pęknięcie naczynia tętniczego, zwłaszcza jeżeli jego ściany wykazują cechy zwyrodnienia — zeszkliwienia, zwłóknienia lub zwapnienia. Istnieją dane, że cukrzyca, długotrwałe nadciśnienie tętnicze, a także podeszły wiek, podnoszą ryzyko ukrwotoczenia zawału. Ściany naczyń stają się wówczas mniej elastyczne, ścięćsze i bardziej podatne na zmiany hemodynamiczne, co może doprowadzić do ich pęknięcia.

Ukrwotoczeniu ogniska niedokrwinnego może sprzyjać przywrócenie przepływu krwi w obszarze niedokrwienia (reperfuzja). Następuje ono w wyniku migracji skrzepliny lub jej samoistnego, względnie farmakologicznego rozpuszczenia (rekanalizacja). Samoistne rozpuszczenie zakrzepu lub jego migracja do dystalnych odcinków naczynia jest charakterystyczną cechą udaru pochodzenia zatorowego. Badania angiograficzne wraz z zastosowaniem metody emisyjnej tomografii komputerowej pojedynczego fotonu (SPECT, *single photon computed tomo-*

graphy) wykazały, że samoistna rekanalizacja niedrożnego naczynia następuje u około 30–70% chorych (nieco częściej w udarach zatorowych), zwykle w pierwszych 2 tygodniach od zachorowania, już w okresie nieodwracalnych zmian niedokrwiniennych [10, 11]. Dotychczasowe badania wskazują, że farmakologiczne lub inwazyjne udrożnienie naczyń z przywróceniem krążenia w obszarze niedokrwienia powinno nastąpić bardzo wcześnie, maksymalnie do 3–6 godzin od wystąpienia udaru [1, 4, 12]. W tym okresie zmiany niedokrwienne mogą być jeszcze odwracalne. Rekanalizacja wykonana w późniejszym czasie zwiększa ryzyko ukrwotoczenia zawału. W eksperymentalnym badaniu przeprowadzonym na szczurach Fagan i Garcia [13] wykazali, że ryzyko ukrwotoczenia po późnej rekanalizacji (> 3 h od wystąpienia niedokrwienia) zwiększa się 6-krotnie.

Innym możliwym źródłem reperfuzyjacji może być krążenie oboczne. Badania pośmiertne pacjentów z udarami zatorowymi wskazywały na możliwość ukrwotoczenia udaru właśnie tą drogą. W tych przypadkach nie stwierdzono cech rekanalizacji, a czynnikiem predysponującym do ukrwotoczenia zawału było podwyższone ciśnienie tętnicze krwi. Taki mechanizm ukrwotoczenia został potwierdzony również w badaniach eksperymentalnych [14].

Dane epidemiologiczne

Wyniki analiz częstości występowania ukrwotoczenia zawału wykazują znaczne zróżnicowanie i wahają się w zależności od rodzaju badania od kilkunastu do kilkudziesięciu procent (tab. I). Wśród ogólnej liczby udarów niedokrwiniennych ukrwotoczenie zawału spotyka się średnio u około 30–40% chorych. Występuje ono nieco częściej w przypadkach zatoru (40–70%) (tab. II). Zmienność danych zależy od wielu czynników: rodzaju udaru, liczebności badanej grupy, metody badania (badanie patomorfologiczne, CT lub NRI), stosowanego leczenia, dawki i drogi podawania leku (np. tromboliza dożylna lub dotętnicza).

Czynniki ryzyka ukrwotoczenia zawału

Przeprowadzono liczne badania oceniające wpływ różnych czynników na częstość występowania ukrwotoczenia zawału.

Wczesne zmiany w CT, rozległe ognisko zawałowe z efektem masy, ciężki stan neurologiczny wiążą się ze zwiększonym ryzykiem ukrwotoczenia [15, 16]. Toni i wsp. [3] wykazali, że prawie u 80% chorych z wczesnymi zmianami hipodensyjnymi w CT nastąpiło ukrwotoczenie zawału. Także w badaniu ECASS (*European Cooperative*

Tabela I. Ukrwotocznienie zawału — udary ogółem

Table I. Hemorrhagic transformation of brain infarct

Badania (rok)	Liczba chorych	Ukrwotocznienie zawału (%)	
Study (year)	Number of patients	Hemorrhagic transformation (%)	
Bowler (1998)	50	12	
Alexandrov (1997)	85	13	
Horowitz (1991)	50	26	
Moulin (1996)	100	41	
Toni (1996)	150	43	
Hornig (1986)	65	43	
Bozzao (1991)	36	50	
		Placebo	Leczenie
		Placebo	Treatment
MAST-E (1996)	310	43	68
MAST-I (1995)	622	12,3	26
ASK (1996)	340	13,2	32
NINDS (1995)	624	3,2	10,6
ECASS I (1995)	620	37	44
ECASS II (1998)	800	40,2	48,4

MAST-E — Multicenter Acute Stroke Trial-Europe; MAST-I — Multicenter Acute Stroke Trial-Italy; ASK — Australian Streptokinase Trial; NINDS — National Institute of Neurological Disease and Stroke; ECASS — European Cooperative Acute Stroke Study; ECASS-II — European-Australasian Cooperative Acute Stroke Study

Tabela II. Ukrwotocznienie zawału — udary zatorowe

Table II. Hemorrhagic transformation — embolic stroke

Badania (rok)	Liczba chorych	Ukrwotocznienie zawału (%)
Study (year)	Number of patients	Hemorrhagic transformation (%)
Weisberg (1985)	50	24
Okada (1989)	160	40,6
Ogata (1989)	14	50
Hornig (1993)	35	68,8
Ott (1986)	44	73

Acute Stroke Study) obecność wczesnych zmian hipodensyjnych w CT zwiększała ryzyko ukrwotocznienia zawału, zwłaszcza o charakterze ukrwotocznienia wybroczynowego [6]. Podobne wyniki uzyskano w badaniach MAST-E (Multicenter Acute Stroke Trial-Europe) i NINDS (National Institute of Neurological Disease and Stroke) [12, 17].

Kolejnym czynnikiem ryzyka jest obrzęk mózgu występujący w rozległych zawałach. Istnieje prawdopodobieństwo, że obrzęk i ukrwotocznienie mają podobny patomechanizm, u podstawy którego leży uszkodzenie bariery krew-mózg spowodowane niedokrwieniem [18].

W badaniu ECASS wykazano, że do ukrwotocznienia zawału dochodzi częściej u chorych z głębokim deficytem neurologicznym (*Scandinavian Stroke Scale* < 14 pkt). Potwierdziły to również wyniki badania NINDS. W badaniu MAST-E, w grupie chorych leczonych streptokinazą, ukrwotocznienie częściej występowało w grupie chorych z zaburzeniami świadomości.

Brak krążenia obocznego, obserwowany zwykle w rozległych zawałach mózgu, również może sprzyjać ukrwotocznieniu, co potwierdzono za pomocą przezczaszkowej ultrasonografii dopplerowskiej i angiografii [9].

W badaniach z zastosowaniem techniki SPECT wykazano zależność pomiędzy stopniem spadku regionalnego przepływu krwi w obszarze niedokrwienia a ukrwotocznieniem zawału [19]. Im niższe parametry przepływu, tym większe ryzyko ukrwotocznienia zawału. Niewielkie zmniejszenie przepływu mózgowego może wprawdzie doprowadzić do powstania ogniska niedokrwiennego, nie narusza jednak integralności bariery krew-mózg. Wiąże się to zapewne z większą tolerancją na niedokrwienie mikronaczyń niż komórek nerwowych. Przy znacznym spadku przepływu mózgowego zmiany niedokrwienne narastają szybciej i mają większy zasięg. Dochodzi wówczas do uszkodzenia wszystkich struktur, zarówno nerwowych, jak i naczyńowych, co sprzyja ukrwotocznieniu zawału.

Dane kliniczne na temat znaczenia rekanalizacji w ukrwotocznieniu zawału są rozbieżne. W badaniu PROACT (*Prolyse in Acute Cerebral Thromboembolism*) z dotętnicznym podawaniem pro-urokinazy stwierdzono, że skuteczna rekanalizacja sprzyja ukrwotocznieniu [20]. Lee i wsp. [21] wykazali natomiast, że brak efektu udrożnienia po podaniu urokinazy, zwiększa ryzyko ukrwotocznienia o charakterze krwiaka. W innym badaniu nie znaleziono żadnej zależności pomiędzy rekanalizacją a ukrwotocznieniem; Okada i wsp. [22] w badaniu autopsyjnym stwierdzili, że ukrwotocznienie, mimo braku rekanalizacji, może nastąpić poprzez krążenie oboczne.

Czas trwania niedokrwienia, po którym rekanalizacja zwiększa ryzyko ukrwotocznienia, wynosi zwykle 3–6 godzin, co wykazali w badaniach doświadczalnych Fagan i Garcia [13], a w badaniach klinicznych — Zoppo i wsp. Zhang i wsp. stwierdzili, że rekombinowany tkankowy aktywator plazmonogenu (rt-PA, *recombinant tissue plasminogen activator*) podawany w ciągu 1 godziny od początku niedokrwienia zmniejszał rozległość zawału, bez zwiększenia ryzyka ukrwotocznienia. W badaniach ECASS I, II i NINDS nie stwierdzono natomiast większego ryzyka ukrwotocznienia po

leczeniu trombolitycznym przeprowadzonym odpowiednio do 3 i po 3 godzinach oraz do 1,5 i po 1,5 godziny od początku udaru.

Okada i wsp. [22] wykazali częstsze występowanie ukrwotocznienia u chorych po 70 roku życia; podobne wyniki uzyskano w badaniach ECASS i NINDS. Wiąże się to z zaawansowanymi zmianami degeneracyjnymi naczyń mózgowych u osób w podeszłym wieku.

Badania doświadczalne sugerują, że hiperglikemia w ostrej fazie udaru może zwiększać ryzyko ukrwotocznienia zawału, ponieważ kwasica sprzyja uszkodzeniu bariery krew-mózg. Podobne wyniki uzyskano w kilku badaniach klinicznych [23]. Jednak retrospektywna analiza w badaniu TOAST (*Treatment of Acute Stroke Trial*) [24], w którym uczestniczyło 1250 osób, nie potwierdziła takiej zależności. Istnieje duże prawdopodobieństwo, że hiperglikemia zwiększa ryzyko ukrwotocznienia tylko przy jednoczesnej reperfuzji, kiedy to zakwaszenie i napływająca krew sprzyjają uszkodzeniu bariery krew-mózg.

W niektórych badaniach doświadczalnych i klinicznych wykazano, że czynnikiem zwiększającym ryzyko ukrwotocznienia zawału jest podwyższone ciśnienie tętnicze [14, 22]. Badania ECASS [6] i NINDS [16] takiej zależności jednak nie potwierdziły.

Leczenie trombolityczne jest najczęstszym i najgroźniejszym czynnikiem ryzyka ukrwotocznienia zawału mózgu. Preparaty trombolityczne upośledzają agregację płytek krwi, zwiększają prze-

puszczalność naczyń przyspieszając rozpad błony podstawnej naczyń włosowatych.

Wszystkie randomizowane badania wykazują zwiększone ryzyko ukrwotocznienia zawału w przebiegu leczenia trombolitycznego (tab. III). W 3 badaniach (ASK — *Australian Streptokinase Trial*, MAST-I — *Multicenter Acute Stroke Trial-Italy*, MAST-E) stosowano streptokinazę w dawce 1,5 mln. j. podawaną w ciągu 4–6 pierwszych godzin udaru [2, 17, 25]. W tych badaniach powikłania krwotoczne, w tym ukrwotocznienie zawału, występowały kilkakrotnie częściej u osób leczonych trombolitycznie, co spowodowało 2-krotne zwiększenie śmiertelności. Z tego powodu badania przerwano. W kolejnych 4 wielośrodkowych randomizowanych badaniach oceniano skuteczność dożylnego stosowania rt-PA [1, 4, 12, 26]. W każdym z tych badań powikłania krwotoczne zdarzały się znacznie częściej w grupie aktywnie leczonej. Odsetek ukrwotoczeń był jednak najwyższy w badaniu ECASS. Spowodowane było to prawdopodobnie odstępstwami od protokołu badania: 8,4% chorych zostało zakwalifikowano do leczenia pomimo rozległych zmian hipodensyjnych w CT. W badaniu ECASS II, gdzie liczba chorych z rozległymi zmianami w CT była 2-krotnie mniejsza, dwukrotnie zmniejszył się odsetek ukrwotoczeń. Nie wpływało to jednak na poprawę końcowych wyników tego badania, podobnie jak w innym badaniu z zastosowaniem rt-PA do 6 godzin od początku udaru, w którym kryterium wyłącze-

Tabela III. **Ukrwotocznienie zawału w przebiegu leczenia trombolitycznego**

Table III. **Hemorrhagic transformation after thrombolytic treatment**

Badanie (rok) <i>Study (year)</i>	Lek <i>Drug</i>	Średni czas podania leku od początku udaru <i>Mean time from stroke to treatment</i>	Placebo (%)	Leczenie (%) <i>Treatment (%)</i>
MAST-E (1996)	Streptokinaza <i>i.v.</i> <i>Streptokinase i.v.</i>	4,5	2,6	21
MAST-I (1995)	Streptokinaza <i>i.v.</i> <i>Streptokinase i.v.</i>	4,5	0,7	6,7
ASK (1996)	Streptokinaza <i>i.v.</i> <i>Streptokinase i.v.</i>	3,5	2,4	12,6
ECASS I (1995)	rt-PA <i>i.v.</i>	4,5	6,5	20
ECASS II (1998)	rt-PA <i>i.v.</i>	do 6 h	3,4	8,8
NINDS (1995)	rt-PA <i>i.v.</i>	1,5	0,6	6,4
ATLANTIS (1999)	rt-PA <i>i.v.</i>	4,4	1,1	7
PROACT I (1998)	Prourokinaza <i>i.a.</i> <i>Prourokinase i.a.</i>	5,5	7,1	15,4
PROACT II (1999)	Prourokinaza <i>i.a.</i> <i>Prourokinase i.a.</i>	5,3	2	10

MAST-E — *Multicenter Acute Stroke Trial-Europe*; MAST-I — *Multicenter Acute Stroke Trial-Italy*; ASK — *Australian Streptokinase Study*; ECASS — *European Cooperative Acute Stroke Study*; NINDS — *National Institute of Neurological Disease and Stroke*; ATLANTIS — *Alteplase Thrombolysis for Acute Noninterventional Therapy in Ischemic Stroke*; PROACT — *Prolyse in Acute Cerebral Thromboembolism*

nia był między innymi rozległy udar [26]. Bardziej optymistyczne okazały się wyniki badania NINDS, w którym brało udział 624 chorych. Chociaż częstość ukrwotocznień była 10-krotnie wyższa w grupie aktywnie leczonej w porównaniu z grupą otrzymującą placebo, nie obserwowano wzrostu śmiertelności, a liczba chorych ze znaczną poprawą była o 11–13% większa w grupie otrzymującej rt-PA. Taki rezultat przyczynił się do zarejestrowania tego preparatu do leczenia udaru niedokrwienego w Ameryce Północnej.

Stosując dotętnicze leczenie trombolityczne, można uzyskać większy odsetek rekanalizacji, przy jednoczesnym zredukowaniu dawki leku, co z kolei zmniejsza ryzyko ukrwotocznienia. Tromboliza dotętnicza jest jednak bardziej kosztowna i pracochłonna. W 2 randomizowanych badaniach oceniano skuteczność dotętniczego podawania rekombinowanej pro-urokinazy [20, 27]. Wykazano, że w grupie aktywnie leczonej było o 15% więcej chorych ze znaczną poprawą, w porównaniu z grupą otrzymującą placebo. Jednocześnie zaobserwowano 5-krotny wzrost odsetka chorych z ukrwotocznieniem zawału w grupie otrzymującej urokinazę. Nie spowodowało to jednak zwiększenia śmiertelności.

Wardlaw i wsp. [28] przeanalizowali łącznie 17 randomizowanych badań obejmujących 5216 chorych, w których stosowano leczenie trombolityczne, wykazując 4-krotny wzrost ryzyka wewnątrzczaszkowych powikłań krwotocznych oraz 5-krotne zwiększenie częstości krwawień powodujących zgon. Analiza ta obejmowała wszystkie krwawienia śródczaszkowe, w tym krwawienie pozazawałowe, podpajęczynówkowe i dokomorowe. Większość z nich stanowiły krwotoki wynikające z ukrwotocznienia zawału.

Leczenie przeciwzakrzepowe to kolejny czynnik mogący zwiększać ryzyko ukrwotocznienia zawału. W ostrym okresie udaru niedokrwienego podaje się niekiedy heparynę w celu zahamowania narastania zakrzepu (udar postępujący), zapobiegania nawrotom udaru oraz powikłaniom zakrzepowo-zatorowym (zakrzepowe zapalenie żył głębokich, zatorowość płucna). Heparyna zwiększa jednak ryzyko ukrwotocznienia zawału oraz innych powikłań krwotocznych, na co wskazują wyniki kilku badań klinicznych przeprowadzonych wśród niewielkich grup chorych. W dużym wieloośrodkowym randomizowanym badaniu IST (*International Stroke Trial*) stwierdzono, że heparyna zmniejsza ryzyko kolejnego udaru niedokrwienego w ciągu pierwszych 14 dni, jednak w tym samym czasie wzrasta ryzyko powikłań krwotocznych, zwłaszcza przy podawaniu dużych

dawek heparyny [29]. Podobne wyniki uzyskano w badaniu TOAST, gdzie stosowano heparynę drobnocząsteczkową [30]. Łączna analiza 15 randomizowanych badań obejmujących 22 794 chorych wykazała ponad 2-krotny wzrost ryzyka śródczaszkowych powikłań krwotocznych związanych ze stosowaniem leczenia przeciwzakrzepowego.

Nadal jedynym lekiem stosowanym w pierwotnej i wtórnej profilaktyce udaru niedokrwienego bez zwiększenia ryzyka ukrwotocznienia zawału pozostaje kwas acetylosalicylowy. Zostało to potwierdzone w badaniach IST i CAST (*Chinese Acute Stroke Trial*). Część chorych w badaniu IST otrzymała kilka dawek kwasu acetylosalicylowego pomimo ukrwotocznienia zawału. Nie obserwowano pogorszenia stanu tych chorych. Wydaje się więc, że ukrwotocznienie zawału nie wymaga bezwzględnego odstawienia kwasu acetylosalicylowego. Wymaga to jednak badań przeprowadzonych wśród większych grup chorych.

Kliniczne znaczenie ukrwotocznienia zawału

Mimo rozpowszechnionej obawy przed ukrwotocznieniem zawału, kliniczne znaczenie tego zjawiska nadal pozostaje niejasne. Toni i wsp. [3] wykazali, że ukrwotocznienie zawału, za wyjątkiem rozległych krwotoków, nie powoduje istotnego pogorszenia stanu neurologicznego. Fakt, że stan kliniczny chorych z ukrwotocznieniem zazwyczaj ulega pogorszeniu, wiąże się raczej z rozległym zawałem i towarzyszącym obrzękiem mózgu. Samo ukrwotocznienie ma raczej charakter bezobjawowy. W dużych badaniach klinicznych z zastosowaniem trombolizy, ukrwotocznienie uważano za przyczynę progresji objawów deficytu neurologicznego, jeżeli wykonane w tym samym czasie badanie CT głowy wykazywało cechy ukrwotocznienia. W rzeczywistości jednak związek wyniku badania CT ze stanem klinicznym może być przypadkowy. Davalos i wsp. [31] stwierdzili, że za pogorszenie stanu neurologicznego w 1. tygodniu udaru niedokrwienego odpowiadają rozległy zawał, obecność obrzęku mózgu, podeszły wiek, ciężki ogólny stan kliniczny, a nie ukrwotocznienie, niezależnie od jego charakteru (HI lub PH). Kolejna ocena tej samej grupy chorych dokonana przez innych badaczy wykazała, że ukrwotocznienie o charakterze masywnego krwiaka (PH > 1/3 obszaru zawałowego) może jednak doprowadzić do pogłębienia się objawów neurologicznych i zwiększyć ryzyko zgonu w ciągu pierwszych 3 miesięcy od początku udaru [5]. W tej analizie nie uwzględniono jednak rozległości zawału i towarzyszącego obrzęku mózgu. Motto i wsp. [15] niepomyślnie rokowanie u chorych z udarem ukrwotocznionym wiąza-

li przede wszystkim z krwawieniem zewnątrzmiąższowym (podpajęczynówkowym lub dokomorowym) i z obrzękiem mózgu.

Powyższe badania sugerują, że w większości przypadków ukrwotocznienie ma charakter bezobjawowy i jest jedynie wskaźnikiem rozległego zawału. Za pogorszenie stanu klinicznego, zwłaszcza przy stosowaniu leczenia trombolitycznego, mogą natomiast odpowiadać masywne krwiaki zlokalizowane w obszarze niedokrwienia.

Z praktycznego punktu widzenia istotne jest określenie czynników ryzyka ukrwotocznienia zawału, które pociąga za sobą skutki kliniczne. Istnieją dane, że do ukrwotocznienia o charakterze PH usposabiają: leczenie trombolityczne z wtórnym obrzękiem mózgu związanym z reperfuzyją, podeszły wiek i być może wysokie ciśnienie tętnicze krwi [6, 12]. Uwzględnienie tych czynników może przyczynić się do istotnego zmniejszenia krwotocznych powikłań leczenia trombolitycznego i poprawy wyników takiego leczenia.

Piśmiennictwo

- Hacke W., Kaste M., Fieschi C. i wsp.: Intravenous thrombolysis with recombinant tissue plasminogen activator for acute hemispheric stroke: the European Cooperative Acute Stroke Study (ECASS). *JAMA* 1995, 274, 1017–1025.
- MAST-I Group. Randomized controlled trial of streptokinase, aspirin, and combination of both in treatment of acute ischemic stroke. *Lancet* 1995, 346, 1509–1514.
- Toni D., Fiorelli M., Bastianello S. i wsp.: Hemorrhagic transformation of brain infarct: predictability in the first 5 hours from stroke onset and influence on clinical outcome. *Neurology* 1996, 46 (2), 341–345.
- Hacke W., Kaste M., Fieschi C. i wsp.: Randomised double-blind placebo-controlled trial of thrombolytic therapy with intravenous alteplase in acute ischemic stroke (ECASS II). *Lancet* 1998, 352, 1245–1251.
- Fiorelli M., Bastianello S., von Kummer R. i wsp.: Hemorrhagic Transformation Within 36 Hours of a Cerebral Infarct: Relationships With Early Clinical Deterioration and 3-Month Outcome in the European Cooperative Acute Stroke Study I (ECASS I) Cohort. *Stroke* 1999, 30 (11), 2280–2284.
- Larrue V., von Kummer R., del Zoppo G. i wsp.: Hemorrhagic transformation in acute ischemic stroke. Potential contributing factors in the European Cooperative Acute Stroke Study. *Stroke* 1997, 28 (5), 957–960.
- Knight R., Barker P., Fagan S. i wsp.: Prediction of impending hemorrhagic transformation in ischemic stroke using magnetic resonance imaging in rats. *Stroke* 1998, 29, 144–151.
- Hamann G., Okada Y., Del-Zoppo G. i wsp.: Hemorrhagic transformation and microvascular integrity during focal cerebral ischemia/reperfusion. *Journal of Cerebral Blood Flow and Metabolism* 1996, 16, 1373–1378.
- Yokogami K., Nakano S., Ohta H. i wsp.: Prediction of hemorrhagic complications after thrombolytic therapy for middle cerebral artery occlusion: Value of pre- and post-therapeutic computed tomographic findings and angiographic occlusive site. *Neurosurgery* 1996, 39, 1102–1107.
- Bowler J., Wade J., Jones B. i wsp.: Natural history of the spontaneous reperfusion of human cerebral infarcts as assessed by (99m) Tc HMPAO SPECT. *J. Neurol. Neurosurg. Psychiatry* 1998, 64/1, 90–97.
- Jorgensen H., Sperling B., Nakayama H. i wsp.: Spontaneous reperfusion of cerebral infarcts in patients with acute stroke. Incidence, time course, and clinical outcome in the Copenhagen Stroke Study. *Arch. Neurol.* 1994, 51 (9), 865–873.
- NINDS rt-PA Stroke Study Group. Tissue plasminogen activator for acute ischemic stroke. *N. Engl. J. Med.* 1995, 333, 1581–587.
- Fagan C., Garcia H.: Hemorrhagic transformation in focal cerebral ischemia: influence of time to artery reopening and tissue plasminogen activator. *Pharmacotherapy*. 1999, 19 (2), 139–142.
- Saku Y., Choki J., Waki R. i wsp.: Hemorrhagic infarct induced by arterial hypertension in cat brain following middle cerebral artery occlusion. *Stroke* 1990, 21, 589–595.
- Motto C., Ciccone A., Aritzu E. i wsp.: Hemorrhage after an acute ischemic stroke. MAST-I Collaborative Group. *Stroke* 1999, 30 (4), 761–764.
- NINDS rt-PA Stroke Study Group. Intracerebral hemorrhage after intravenous rt-PA therapy for ischemic stroke. *Stroke* 1997, 28, 2109–2118.
- MAST-E. Thrombolytic therapy with streptokinase in acute ischemic stroke. The Multicenter Acute Stroke Trial-Europe Study Group. *N. Engl. J. Med.* 1996, 335 (3), 145–150.
- Koudstaal P., Stibbe J., Vermeulen M.: Fatal ischaemic brain oedema after early thrombolysis with tissue plasminogen activator in acute stroke. *BMJ* 1988, 297, 1571–1574.
- Ueda T., Hatakeyama T., Kumon Y. i wsp.: Evaluation of risk of hemorrhagic transformation in local intra-arterial thrombolysis in acute ischemic stroke by initial SPECT. *Stroke* 1994, 25, 298–303.
- Zoppo G., Higashida R., Furlan A. i wsp.: PROACT: A phase II randomized trial of recombinant pro-urokinase by direct arterial delivery in acute middle cerebral artery stroke. *Stroke* 1998, 29, 4–11.
- Lee B., Lee B., Park S. i wsp.: Intra-carotid thrombolytic therapy in acute ischemic stroke of carotid arterial territory. *Yonsei Medical Journal* 1994, 35/1, 49–61.
- Okada Y., Yamaguchi T., Minematsu K. i wsp.: Hemorrhagic transformation in cerebral embolism. *Stroke* 1989, 20, 598–603.
- Jaillard A., Cornu C., Durieux A. i wsp.: Hemorrhagic transformation in acute ischemic stroke. The MAST-E study. MAST-E Group. *Stroke* 1999, 30 (7), 1326–1332.
- Bruno A., Biller J., Adams H. i wsp.: Acute blood glucose level and outcome from ischemic stroke. *Neurology* 1999, 52, 280–284.
- Donnan G., Davis S., Chambers B. i wsp.: Streptokinase for Acute Ischemic Stroke With Relationship to Time of Administration. *JAMA* 1996, 275, 961–966.
- Clark W., Wissman S., Albers G. i wsp.: Recombinant Tissue-Type Plasminogen Activator (Alteplase) for Ischemic Stroke 3 to 5 Hours After Symptom Onset: The ATLANTIS Study: A Randomized Controlled Trial. *JAMA* 1999, 282 (21), 2019–2026.
- Furlan A., Higashida R., Wechsler L. i wsp.: Intra-arterial Prourokinase for Acute Ischemic Stroke: The PROACT II Study: A Randomized Controlled Trial. *JAMA* 1999, 282 (21), 2003–2011.
- Wardlaw J.M., Del Zoppo G., Yamaguchi T.: Thrombolysis for acute ischemic stroke. *The Cochrane Database of Systematic Reviews* 2000, 1, 10–15.
- International Stroke Trial Collaborative Group. The International Stroke Trial (IST): a randomised trial of aspirin, subcutaneous heparin, both, or neither among 19435 patients with acute ischemic stroke. *Lancet* 1997, 349, 1569–1581.
- TOAST. Low molecular weight heparinoid, Org 10172 (danaparoid), and outcome after acute ischemic stroke: A randomised controlled trial. *JAMA* 1998, 279, 1265–1272.
- Davalos A., Toni D., Iweins F. i wsp.: Neurological Deterioration in Acute Ischemic Stroke: Potential Predictors and Associated Factors in the European Cooperative Acute Stroke Study (ECASS) I. *Stroke* 1999, 30 (12), 2631–2636.