



# Ocena dynamiki zmian szybkości przepływu krwi w tętnicach mózgowych, szyjnych i kręgowych badanych metodą dopplerowską u chorych w ostrym okresie udaru niedokrwiennego mózgu

Dynamics of blood flow velocity changes evaluated with Doppler method in cerebral arteries in acute phase of stroke

Zofia Kazibutowska, Anna Gołba, Anetta Bal, Ewa Motta, Marek Dębski

Katedra i Klinika Neurologii Śląskiej Akademii Medycznej w Katowicach, Górnośląskie Centrum Medyczne

## Streszczenie

By ocenić dynamikę zmian prędkości przepływu krwi badanej metodą dopplerowską w obszarze unaczynienia ogniska chorobowego i poza nim u 41 chorych z udarem niedokrwinnym mózgu w obszarze unaczynienia tętnicy szyjnej wewnętrznej przyjętych do kliniki w 1. dobie choroby wykonano: rutynowe badania neurologiczne i internistyczne, 2-krotnie tomografię komputerową (CT, *computed tomography*), 5-krotnie badanie dopplerowskie. Wyłoniono 3 grupy pacjentów w zależności od charakteru zmian stwierdzanych w badaniu dopplerowskim: 10 chorych ze zmianami przepływu krwi sugerującymi zwężenie lub niedrożność tętnicy szyjnej wewnętrznej (ICA, *internal carotid artery*) (grupa A), 13 pacjentów ze zmianami przemawiającymi za niedrożnością lub zwężeniem tętnicy środkowej mózgu (MCA, *middle cerebral artery*) (grupa B) oraz 18 pacjentów ze zmianami przepływu krwi w małych naczyniach mózgowych. Wyraźną dynamikę zmian prędkości przepływu krwi w MCA półkuli chorej odnotowano jedynie w grupie B. Sekwencyjne badania dopplerowskie służą do monitorowania zmian prędkości w tętnicach mózgowych w ostrym okresie udaru mózgu. Zmiany dynamiczne obrazu dopplerowskiego w przebiegu choroby obserwowano przede wszystkim w przypadkach niedrożności lub zwężenia dużych tętnic i odpowiadały one najpewniej wykształcaniu się krążenia obocznego lub rekanalizacji.

**Słowa kluczowe:** przezczaszkowa ultrasonografia dopplerowska, prędkość przepływu krwi, udar niedokrwienno mózgu

## Abstract

To evaluate with Doppler method the dynamics of blood flow velocity changes within and outside the blood supply area of ischaemic focus forty-one patients admitted to hospital within 24 hours of tomographically confirmed ischaemic stroke confined to the common carotid artery territory were studied. All patients underwent: daily neurological and general physical examination, two computed tomography scans on day 1, and 10–14 days following accident, Doppler evaluation according on day 1, 2, 3, 4, and 14 from cerebrovascular event. The patients were classified into three groups according to Doppler findings. Group A included 10 patients with blood flow alterations suggestive of ICA stenosis or occlusion. Thirteen patients with flow characteristics suggestive of occlusion or stenosis of MCA constituted group B. Those 18 patients with blood flow changes in small cerebral arteries were classified as group C. The measurable dynamics of blood flow velocity changes in MCA of affected hemisphere was observed only in group B. Sequential Doppler examination can be used to monitor blood flow velocity changes in cerebral arteries in acute phase of stroke and in some patients revealed the dynamic pattern. Dynamics of blood flow velocity changes in cerebral arteries in acute phase of stroke depends on the pattern of blood flow at the beginning of stroke and occurs mainly in patients with large artery lesion. In patients with internal carotid artery and middle cerebral artery lesion. Doppler examination reveals improvement in blood flow in these arteries and development of collateral blood supply in consecutive days.

**Key words:** transcranial Doppler ultrasonography, blood flow velocity, cerebral ischaemia

## Wstęp

W ostatniej dekadzie podjęto kilka prób wykorzystania badania dopplerowskiego w celu poznania zmian krążenia mózgowego w ostrym okresie udaru niedokrwiennego mózgu. Badano zagadnienie zależności między wartościami parametrów przepływu rejestrowanych w badaniu dopplerowskim a stanem klinicznym chorego. Arauz-Gongo-

Adres do korespondencji:  
Prof. dr hab. med. Zofia Kazibutowska  
Katedra i Klinika Neurologii Śląskiej Akademii Medycznej,  
Górnośląskie Centrum Medyczne  
ul. Ziołowa 45/47, 40–635 Katowice  
e-mail: neurogcm@infomed.slam.katowice.pl  
Praca wpłynęła do Redakcji: 20 stycznia 2005 r.  
Zaakceptowano do druku: 18 marca 2005 r.

ra i wsp. [1] wykazali istotną korelację między obecnością w badaniu dopplerowskim okluzji tętnicy środkowej mózgu a dużym obszarem ogniska niedokrwiennego i większym deficytem neurologicznym. U chorych z zawałem lakunarnym przepływ w MCA pozostawał prawidłowy. W pracy Zbornikowej i wsp. [2] odnotowano powiązanie prawidłowych wyników badania dopplerowskiego ze znaczną poprawą stanu przedmiotowego chorych po przebytych udarach mózgu. Zależności te nie są jednak całkowicie jednoznaczne.

W innych doniesieniach obserwowano szybką (w ciągu 24 godzin) poprawę parametrów przepływu w tętnicy środkowej mózgu u pacjentów, u których narastał deficyt neurologiczny [3], a u chorych, u których występowało zmniejszenie objawów deficytu, zarejestrowano zarówno wczesną, jak i późniejszą (po 24 h) poprawę parametrów przepływu w naczyniu odpowiedzialnym za wystąpienie niedokrwienia [4].

Warunki krążenia mózgowego w chwili powstawania udaru niedokrwiennego mózgu u poszczególnych chorych różnią się w zależności od tego czy u chorego występuje schorzenie dużych tętnic, czy mikroangiopatia, lub czy oba te zaburzenia współistnieją. Nieprawidłowości te mogą mieć znaczenie dla dynamiki zmian krążenia mózgowego w ostrym okresie udaru, a tym samym dla jego obrazu klinicznego i wyników badania dopplerowskiego. Zagadnienie to nie było dotąd badane.

Celem obecnej pracy jest określenie dynamiki zmian prędkości przepływu krwi badanej metodą dopplerowską w półkuli dotkniętej niedokrwieniem i po stronie zdrowej w ostrym okresie udaru niedokrwiennego mózgu, w obszarze unaczynienia tętnicy szyjnej wewnętrznej oraz ocena znaczenia obecności zwężenia lub niedrożności tętnicy szyjnej wewnętrznej lub tętnicy środkowej mózgu oraz zmian w małych tętniczkach dla dynamiki zmian prędkości przepływu krwi przez mózg w ostrym okresie udaru niedokrwiennego.

## Material i metody

Badania wykonano u 41 chorych w wieku od 50–80 lat (śr.  $69,8 \pm 6,7$ , w tym 9 osób  $< 65$ . rż.) z udarem niedokrwinnym mózgu przyjętych w pierwszej dobie zachorowania do Kliniki Neurologii (GCM) Górnośląskiego Centrum Medycznego Śląskiej Akademii Medycznej w Katowicach. W badanej grupie było 30 mężczyzn i 11 kobiet. Kwalifikację chorych przeprowadzono w okresie od stycznia 1998 roku do marca 2000 roku.

Do badań włączono chorych spełniających następujące kryteria:

- objawy kliniczne wskazujące na ognisko niedokrwienia w obszarze unaczynienia tętnicy szyjnej wewnętrznej;
- niedokrwienno charakter udaru potwierdzony obrazem tomografii komputerowej;
- chory hospitalizowany w pierwszej dobie wystąpienia objawów ogniskowego niedokrwienia mózgu,
- wiek 50–80 lat;
- brak istotnych trudności technicznych podczas wykonywania badania dopplerowskiego. Z grupy wyłączono chorych z:
- wcześniej przebytych udarem mózgu;
- współistniejącą lub wcześniej przebytą inną chorobą ośrodkowego układu nerwowego (OUN);
- stwierdzonym w badaniu dopplerowskim zwężeniem lub niedrożnością tętnic kręgowych i tętnicy podstawnej mózgu;
- zaburzeniami świadomości;
- ciśnieniem skurczowym powyżej 200 mm Hg i rozkurczowym powyżej 100 mm Hg;
- niewydolnością układu oddechowego i krążenia, niewydolnością wątroby i nerek.

U 41 chorych zakwalifikowanych do badanej grupy stwierdzono 34 przypadki udaru mózgu dokonanego (CS, *completed stroke*) i 7 przypadków odwracalnego udaru niedokrwiennego (RIND, *reversible ischemic neurological defect*). Na podstawie wyników tomografii komputerowej mózgu u pacjentów z zawałem dokonanym — 24 przypadki określono jako częściowy zawał w przednim obszarze unaczynienia (PACI, *partial anterior circulatory Infarct*), 2 — jako całkowity zawał w przednim obszarze unaczynienia (TACI, *total anterior circulatory infarct*) i 8 — jako zawał lakunarny (LACI, *lacunar infarct*) zgodnie z podziałem zaproponowanym przez *Oxfordshire Community Stroke Project*. U 7 chorych zarówno w pierwszej, jak i w kontrolnej CT głowy nie wykryto obszaru zawałowego.

Grupę kontrolną stanowiło 30 zdrowych ochotników w wieku 50–80 lat (śr. wieku  $67,9 \pm 7,1$ ), których poinformowano o celu badania, i którzy wyrazili zgodę na udział w nim. Różnica między średnim wiekiem chorych a średnim wiekiem w grupie kontrolnej była statystycznie nieznamienista.

U wszystkich chorych zakwalifikowanych do badanej grupy wykonano:

- codzienne rutynowe badanie neurologiczne i internistyczne;
- 2-krotnie tomografię komputerową głowy (w 1. dobie oraz między 10.–14. dniem choroby);
- 5-krotnie badanie prędkości przepływu krwi w tętnicach szyjnych, kręgowych i mózgowych metodą Dopplera.

Badania dopplerowskie przeprowadzono w 1., 2., 3., 4. i 14. dniu od wystąpienia udaru mózgu w ściśle określony standardowy sposób zgodnie z ogólnie przyjętą metodyką [5] u stabilnie i wygodnie ułożonych chorych. Badania wykonywano w pracowni dopplerowskiej Kliniki Neurologii GCM w Katowicach Ochojcu. Użyto aparatu Pioneer TC 2020 firmy EME wyposażonego w głowice pulsacyjne 2 i 4 MHz. Tętnice szyjne badano za pomocą głowicy 4 MHz. Do oceny tętnic wewnątrzczaszkowych użyto głowicy 2 MHz przykładanej do skóry głowy przez warstwę żelu sprzęgającego. Rejestrowano średnią prędkość przepływu wyrażoną w cm/s i współczynnik pulsacyjności Goslinga obustronnie w tętnicach: szyjnej wspólnej (CCA, *common carotid artery*), szyjnej wewnętrznej (ICA, *internal carotid artery*), środkowej mózgu (MCA; *middle cerebral artery*), przedniej mózgu (ACA, *anterior cerebral artery*), tylnej mózgu (PCA, *posterior cerebral artery*), kręgowej (VA, *vertebral artery*) oraz w podstawnej mózgu (BA, *basilar artery*).

Zwężenia lub niedrożności dużego naczynia rozpoznawano na podstawie kryteriów zaproponowanych przez Demchuka i wsp. [6]. Diagnozę mikroangiopatii stawiano, gdy występowały wzrost indeksu pulsacji oraz obniżenie średniej prędkości przepływu [7].

Powyższe kryteria pozwoliły na wydzielenie wśród pacjentów 3 grup w zależności od charakteru zmian stwierdzanych w badaniu dopplerowskim.

Grupa A — pacjenci ze zmianami przepływu krwi sugerującymi zwężenie lub niedrożność tętnicy szyjnej wspólnej lub tętnicy szyjnej wewnętrznej.

Grupa B — pacjenci ze zmianami przepływu krwi przemawiającymi za zwężeniem lub niedrożnością tętnicy środkowej mózgu oraz zmianami w małych tętnicach mózgowych.

Grupa C — pacjenci ze zmianami przepływu w małych tętnicach mózgowych, u których nie wykryto niedrożności lub zwężenia dużych tętnic.

Oceny prędkości przepływu krwi przez wybrane tętnice zewnątrz- i wewnątrzczaszkowe w kolejnych pierwszych 4 dniach oraz 14. dobie udaru niedokrwiennego dokonano oddzielnie w trzech wydzielonych grupach A, B, i C, ponieważ już wstępnie różniły się one prędkością przepływu krwi przez tętnice.

### Metodyka obliczeń statystycznych

W obliczeniach przyjęto poziom istotności  $p(a) < 0,05$ . W celu porównania dwóch grup w przypadku rozkładów zbliżonych do normalnych zastosowano test *t*-Studenta, natomiast w przypadku rozkładów odbiegających od normalnych — test U Manna-Whitneya. Aby porównać

dynamikę zmian danego parametru w czasie, stosowano w przypadku rozkładów zbliżonych do normalnego — jednoczynnikową analizę wariancji, zaś w przypadku rozkładów odbiegających od normalnego — test Friedmana.

### Wyniki

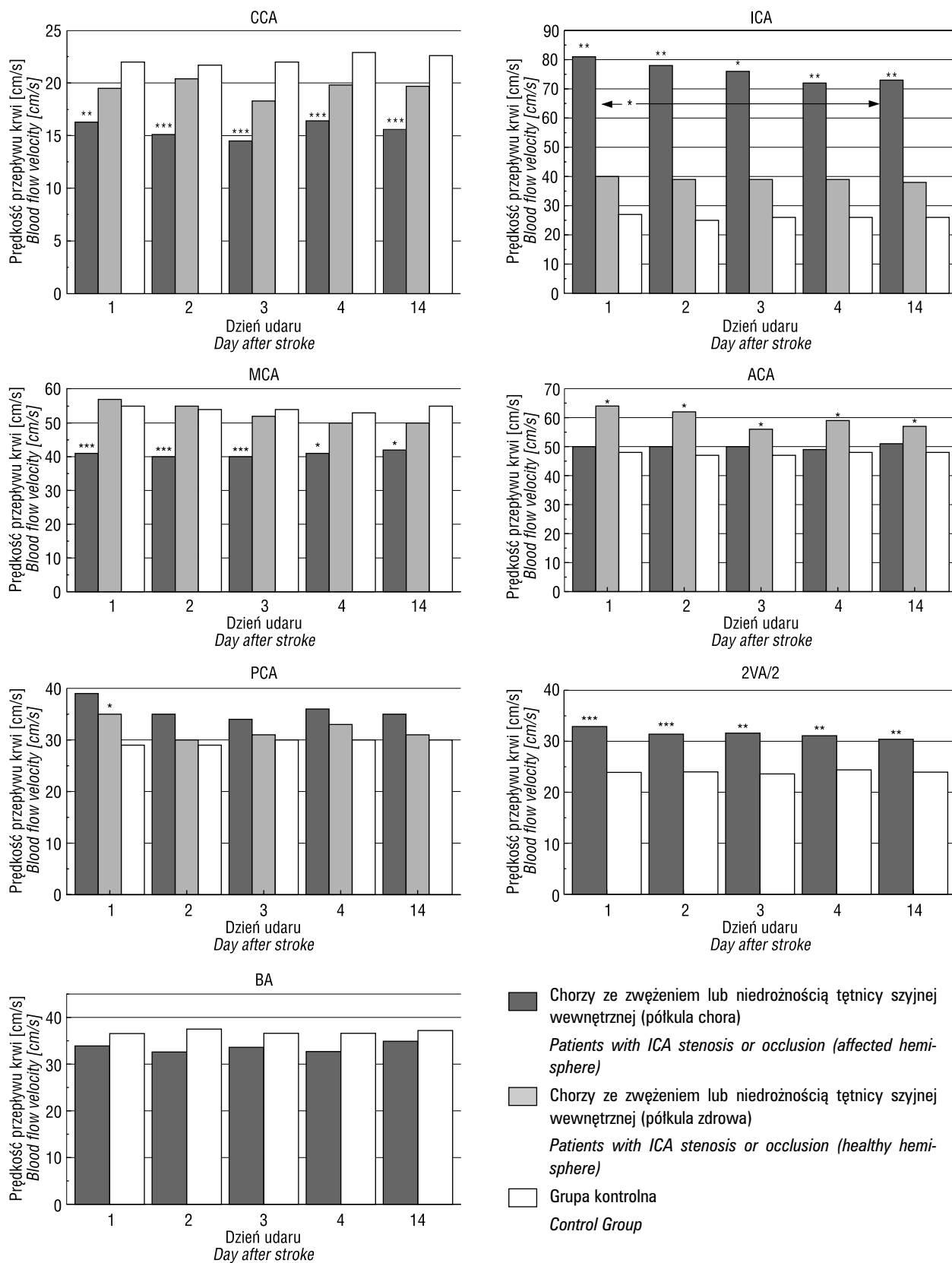
Dynamikę zmian prędkości przepływu krwi w CCA, ICA, MCA, ACA i PCA (po stronie półkuli z niedokrwieniem i po stronie zdrowej) oraz w VA i BA w ostrym okresie choroby u 41 chorych z udarem niedokrwiennym (grupa A + B + C) w porównaniu z grupą kontrolną przedstawiono na rycinach 1–3.

W grupie 10 pacjentów ze zwężeniem (6 osób) lub niedrożnością ICA (grupa A) w pierwszej dobie udaru po stronie półkuli niedokrwionej stwierdzono znamienne obniżenie średniej prędkości przepływu krwi w CCA ( $p < 0,05$ ) i w MCA ( $p < 0,001$ ) w porównaniu z grupą kontrolną. U chorych, u których odnotowano zwężenie ICA zarejestrowano znamienne wzrost prędkości przepływu krwi w tej tętnicy w porównaniu z grupą kontrolną ( $p < 0,05$ ). U 4 pacjentów z okluzją nie rejestrowano sygnału przepływu krwi w tym naczyniu. Znamienne wyższą prędkość przepływu krwi w tej grupie zanotowano także w obu VA ( $p < 0,001$ ).

Dynamika zmian średniej prędkości przepływu krwi w badanych tętnicach w kolejnych dniach pomiaru była stosunkowo niewielka. Wyrażała się ona znamionym obniżeniem średniej prędkości krwi w ICA w 14. dobie udaru w porównaniu z 1. dobą oraz podwyższeniem średniej prędkości przepływu krwi w PCA w 1. dniu zachorowania w porównaniu z dobą 14. i znamionym wzrostem prędkości przepływu krwi w BA w 14. dniu udaru w porównaniu z dniem 2. i 4. ( $p < 0,05$ ).

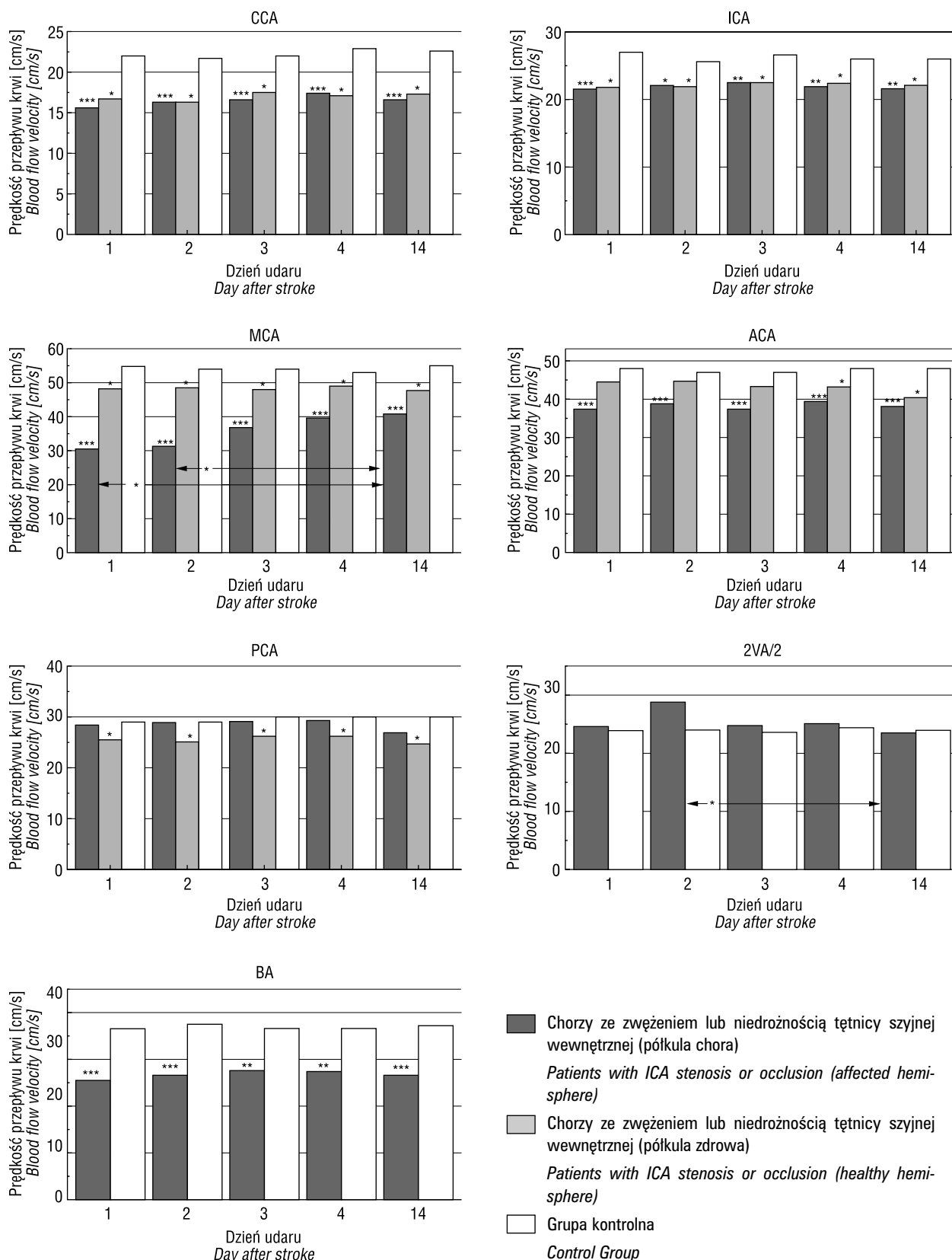
Jedyną znamioną zmianą odnotowaną po stronie półkuli zdrowej w grupie A w 1. dniu zachorowania był wzrost średniej prędkości przepływu w ACA ( $p < 0,05$ ) i PCA ( $p < 0,05$ ) w porównaniu z grupą kontrolną. Dynamika zmian prędkości przepływu krwi w badanych tętnicach w kolejnych dniach pomiaru była niewielka i wyrażała się jedynie znamionnie wyższą średnią prędkością przepływu krwi w ACA w 1. dniu udaru w porównaniu z prędkością odnotowaną w 14. dobie zachorowania ( $p < 0,05$ ). Grupa A obejmowała 1 przypadek TACI, 6 chorych z PACI i 3 bez zmian w tomografii mózgowej.

W drugiej 13-osobowej grupie (grupa B) chorych ze zmianami w MCA przemawiającymi za zwężeniem lub niedrożnością oraz zmianami w małych tętnicach mózgowych odnotowano w 1. dniu zachorowania znamienne w porówna-



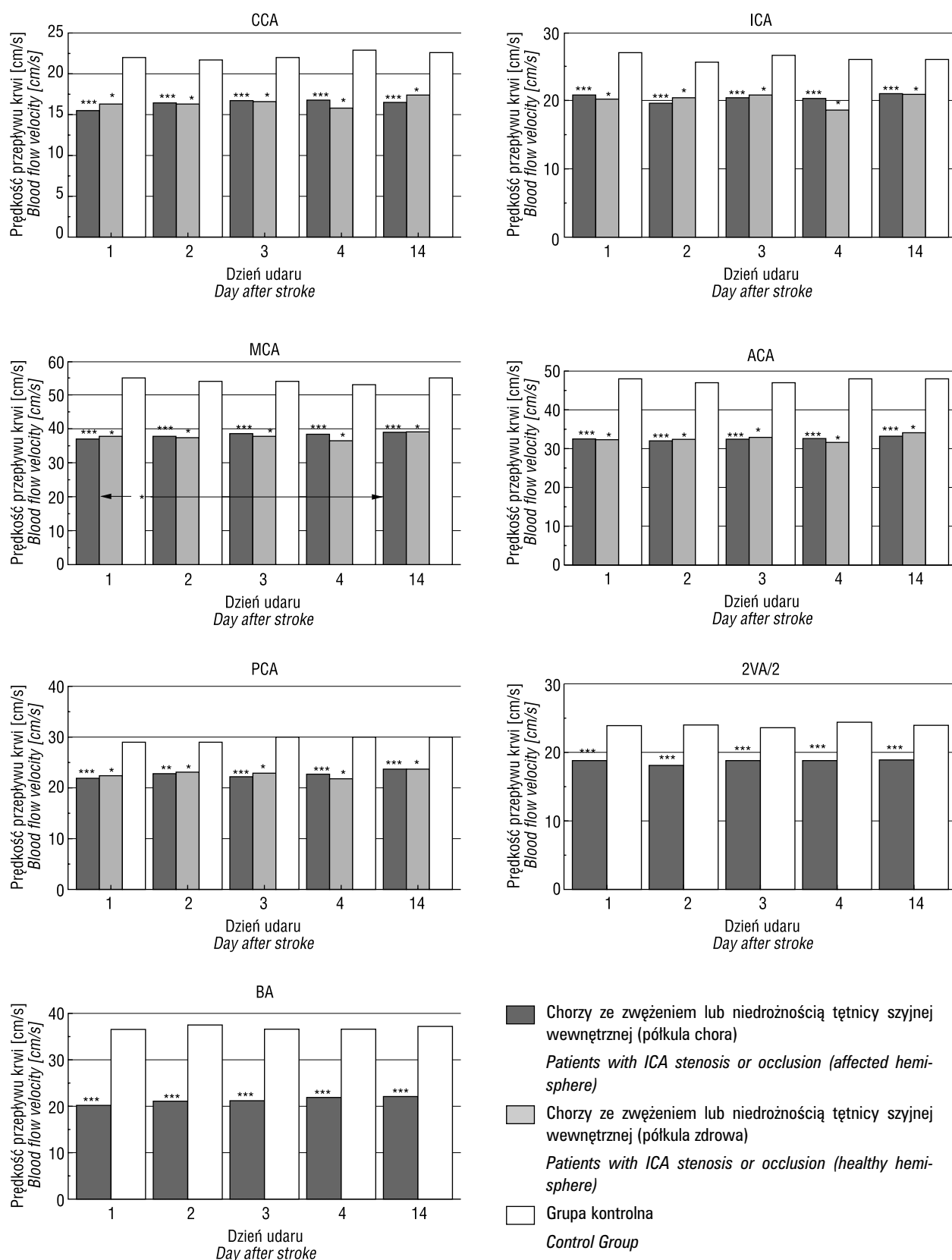
**Rycina 1.** Średnia prędkość przepływu krwi po stronie półkuli z niedokrwieniem i po stronie zdrowej w 1., 2., 3., 4. i 14. dniu udaru niedokrwiennego u 10 chorych ze zwężeniem lub niedrożnością tętnicy szyjnej wewnętrznej w porównaniu z grupą kontrolną. Porównanie do grupy kontrolnej: \*p < 0,05; \*\*p < 0,01; \*\*\*p < 0,001

**Figure 1.** Mean blood flow velocity in affected and healthy hemisphere on 1, 2, 3, 4, and on 14 day of stroke in patients with ICA stenosis or occlusion. Comparison to control group: \*p < 0,05; \*\*p < 0,01; \*\*\*p < 0,001



**Rycina 2.** Średnia prędkość przepływu krwi po stronie półkuli z niedokrwieniem i po stronie zdrowej w 1., 2., 3., 4. i 14. dniu udaru niedokrwiennego u 13 chorych ze zwężeniem lub niedrożnością tętnicy środkowej mózgu w porównaniu z grupą kontrolną. Porównanie do grupy kontrolnej: \*p < 0,05; \*\*p < 0,01; \*\*\*p < 0,001

**Figure 2.** Mean blood flow velocity in affected and healthy hemisphere on 1, 2, 3, 4 and on 14 day of stroke in patients with MCA stenosis or occlusion. Comparison to control group: \*p < 0,05; \*\*p < 0,01; \*\*\*p < 0,001



**Rycina 3.** Średnia prędkość przepływu krwi po stronie półkuli z niedokrwieniem i po stronie zdrowej w 1., 2., 3., 4. i 14. dniu udaru niedokrwiennego u 18 chorych ze zmianami w małych tętnicach mózgowych w porównaniu z grupą kontrolną. Porównanie do grupy kontrolnej: \* $p < 0,05$ ; \*\* $p < 0,01$ ; \*\*\* $p < 0,001$

**Figure 3.** Mean blood flow velocity in affected and healthy hemisphere on 1, 2, 3, 4 and on 14 day of stroke in patients with small vessels disease. Comparison to control group: \* $p < 0,05$ ; \*\* $p < 0,01$ ; \*\*\* $p < 0,001$

niu z grupą kontrolną obniżenie prędkości przepływu krwi w CCA ( $p < 0,001$ ), ICA ( $p < 0,001$ ), ACA i MCA oraz w BA ( $p < 0,001$ ).

Zarejestrowane średnie prędkości przepływu krwi w sposób statystycznie istotny zmieniły swoje wartości w ciągu 2 tygodni obserwacji w 3 tętnicach. W MCA stwierdzono znamienne obniżenie prędkości przepływu krwi w 1. i 2. dobie udaru w porównaniu z prędkością odnotowaną w 14. dniu obserwacji ( $p < 0,05$ ). W PCA średnia prędkość przepływu krwi w pierwszych dniach udaru była istotnie wyższa w porównaniu ze średnią prędkością rejestrowaną w 14. dobie zachorowania ( $p < 0,05$ ). W VA w 2. dobie badania odnotowano znamienne wyższą średnią prędkość przepływu w porównaniu z prędkością obserwowaną w 14. dniu badania ( $p < 0,05$ ).

Po stronie półkuli zdrowej w tej grupie w 1. dniu badania stwierdzono znamienne obniżenie prędkości przepływu krwi w porównaniu z kontrolą w CCA ( $p < 0,05$ ), ICA ( $p < 0,05$ ) oraz w MCA i PCA ( $p < 0,05$ ). Wartości te nie uległy istotnym zmianom w kolejnych dniach pomiaru. W grupie B byli: 1 chory z TACI, 9 — z PACI, 1 — z LACI i 2 — z prawidłowym wynikiem tomografii komputerowej.

U 18 chorych ze zmianami w małych tętnicach mózgowych i bez zmian w dużych tętnicach (grupa C) stwierdzono w 1. dniu choroby we wszystkich badanych tętnicach znamienne spadki prędkości przepływu krwi ( $p < 0,001$ ) w porównaniu z grupą kontrolną. Różnice w prędkości przepływu krwi w badanych tętnicach między kolejnymi dniami pomiaru były nieznamienne z wyjątkiem prędkości przepływu krwi w MCA, w której prędkość ta w 14. dniu wzrosła znamienne w porównaniu z 1. dobą. Po stronie półkuli zdrowej w 1. dniu udaru stwierdzono również znamienne spadki ( $p < 0,05$ ) średniej prędkości przepływu krwi we wszystkich badanych tętnicach w porównaniu z grupą kontrolną. Wartości prędkości przepływu krwi w badanych tętnicach w kolejnych dniach pomiaru nie różniły się między sobą znamienne.

W grupie C znajdowało się 9 chorych z PACI, 7 — z LACI i 2 — z prawidłowym obrazem CT. We wszystkich trzech grupach w przypadku braku zmian w tomografii komputerowej udar miał charakter odwracalny.

### Omówienie

Badania dopplerowskie wykonane w 1. dniu udaru niedokrwiennego pozwoliły wyłonić wśród chorych 3 grupy różniące się między sobą wstęp-

nym obrazem patologii naczyniowej. U 10 pacjentów na podstawie ogólnie przyjętych kryteriów rozpoznano zwężenie lub niedrożność ICA. W grupie tej zgodnie z obserwacjami innych autorów odnotowano po tej samej stronie znamienne, w porównaniu z grupą kontrolną, spadki średniej prędkości przepływu w MCA [8]. Zmiany prędkości przepływu krwi zarejestrowane w innych tętnicach po stronie niedokrwienia, jak i w półkuli zdrowej sugerowały wykształcanie się krążenia obocznego. Wskazywał na to stwierdzony w 1. dniu udaru w półkuli z niedokrwieniem znamienne wzrost prędkości przepływu w VA w porównaniu z grupą kontrolną i znamienne wzrost średniej prędkości przepływu w PCA w 1. dobie udaru w porównaniu z prędkością odnotowaną 14. dnia od zachorowania. Także odnotowane w tej grupie po stronie półkuli zdrowej znamienne przyspieszenie prędkości przepływu krwi w ACA i PCA w stosunku do grupy kontrolnej były również odzwierciedleniem obecności krążenia wyrównawczego. Z badań wynika więc, że deficyt perfuzji uruchomił w półkuli zdrowej obie potencjalne drogi krążenia obocznego, a w półkuli chorej w obszarze tylnego kręgu unaczynienia, co nie wystarczyło jednak do dostatecznego przepływu krwi w MCA, gdzie prędkość przepływu przez cały okres obserwacji była znamienne niższa w porównaniu z kontrolą i doprowadziło do niedokrwienia mózgu.

W drugiej 13-osobowej grupie na podstawie kryteriów Demchuka i wsp. [6] rozpoznano okluzję lub zwężenie MCA, a w oparciu o kryteria Forstla i wsp. [7] — zmiany w drobnych tętniczkach. Grupa ta wyróżniała się największym stopniem obniżenia średniej prędkości przepływu krwi w MCA. W kolejnych dniach prędkość ta uległa stopniowo podwyższeniu i w 14. dniu udaru była znamienne wyższa w porównaniu z prędkością zarejestrowaną w 1. i 2. dobie obserwacji. Najbardziej prawdopodobnym wytłumaczeniem tego zjawiska wydaje się spontaniczna rekanalizacja zamkniętego naczynia, do której dochodzi najczęściej w ciągu 48 godzin od wystąpienia zawału mózgu [9]. Inną przyczyną obniżonej prędkości przepływu krwi w MCA w pierwszych 2 dobach udaru, mogła być migracja materiału zatorowego i przez to wzrost oporu naczyniowego, który to opór w kolejnych dniach udaru z powodu fragmentacji materiału zatorowego uległ zmniejszeniu [10]. W omawianej grupie odnotowano ponadto znamienne obniżenie prędkości przepływu krwi w CCA, ICA, ACA i w BA w porównaniu z grupą kontrolną zarówno w półkuli z niedokrwieniem, jak i po stronie zdrowej. Stan ten utrzymywał się przez cały okres obserwacji. Przyczyną tego zjawiska była najprawdo-

podobniej miażdżycowa przebudowa drobnych tętnic [5]. W PCA w półkuli objętej niedokrwieniem oraz w ACA półkuli zdrowej nie zarejestrowano tego obniżenia prędkości przepływu krwi, co prawdopodobnie miało związek z funkcjonowaniem krążenia obocznego.

Z porównania grupy 1. i 2. wynika, że krążenie oboczne ulega wyraźniejszemu wykształceniu, gdy zmiana dotyczy ICA, a mniejszemu — w przypadku zajęcia MCA. Spostrzeżenie to potwierdza wcześniejsze obserwacje [11, 12]. W opisywanej drugiej grupie chorych słabsze wykształcenie się krążenia obocznego wiązało się prawdopodobnie ze stwierdzaną u nich mikroangiopatią.

W ostatniej z omawianych grup stwierdzono znamienne obniżenie średniej prędkości przepływu we wszystkich badanych tętnicach — zarówno po stronie niedokrwienia, jak i w półkuli zdrowej w porównaniu z grupą kontrolną. W tej grupie, poza znamienym obniżeniem prędkości przepływu krwi w tętnicy środkowej mózgu w 1. dniu udaru w porównaniu z prędkością odnotowaną w 14. dobie zachorowania, w czasie całej obserwacji nie obserwowano też żadnej dynamiki zmian prędkości przepływu krwi w badanych naczyniach. Najbardziej prawdopodobnym wyjaśnieniem globalnego obniżenia prędkości przepływu krwi jest występowanie u tych chorych uogólnionego procesu sklerotyzacji naczyń, jednak proces ten w większym stopniu może dotyczyć małych tętnic mózgowych. Potwierdzeniem tej hipotezy może być fakt, że w grupie tej znalazło się 7 spośród 8 przypadków zakwalifikowanych jako zawał lakunarny.

Wyniki badań autorów wskazują, że badanie dopplerowskie może dostarczyć dodatkowych informacji na temat stanu naczyń mózgowych w pierwszym dniu udaru niedokrwiennego, a w kolejnych dniach pozwala śledzić dynamikę zmian przepływu krwi w tętnicach i wyciągnąć z tych obserwacji wnioski dotyczące wykształcania się i zanikania krążenia obocznego oraz rekanalizacji tętnic. Obraz dopplerowski stwierdzany w 1. i 3. grupie najprawdopodobniej odpowiadał makroangiopatii, a w 2. — zmianom mieszanym. W ostrym okresie udaru zmiany dynamiczne obrazu dopplerowskiego w przebiegu choroby przede wszystkim obserwowano w przypadkach niedrożności lub zwężenia dużych tętnic. Odpowiadały one wykształcaniu się krążenia obocznego lub rekanalizacji.

W przypadkach z uogólnioną mikroangiopatią, być może wskutek upośledzenia mechanizmu autoregulacji badanie dopplerowskie nie rejestrowało większych zmian przepływu krwi w ostrym okresie niedokrwienia.

## Wnioski

1. Sekwencyjne badania dopplerowskie mogą służyć do monitorowania zmian prędkości w tętnicach mózgowych w ostrym okresie udaru mózgu.
2. W ostrym okresie udaru dynamikę zmian przepływu krwi w tętnicach obserwowano przede wszystkim w przypadkach niedrożności lub zwężenia dużych naczyń i odpowiadały one wykształcaniu się krążenia obocznego lub rekanalizacji.

## Piśmiennictwo

1. Arauz-Gongora A., Cantu-Brito C., Barinagarrementeria-Aldatz F.: Sonographic patterns by transcranial Doppler in acute cerebral infarction. *Rev. Invest. Clin.* 1998, 50, 203–210.
2. Zbornikova V.: Different flow patterns in infarction of the middle cerebral artery. *J. Neuroimaging* 1997, 7, 69–77.
3. Ringelstein E.B., Biniek R., Weiller C., Ammeling B., Nolte P.N., Thron A.: Type and Extent of Hemispheric Brain Infarctions and Clinical Outcome in Early and Delayed Middle Cerebral Artery Recanalization. *Neurology* 1992, 42, 289–298.
4. Toni D., Fiorelli M., Zanette E.M. i wsp.: Early spontaneous improvement and deterioration of ischemic stroke patients. A serial study with transcranial Doppler ultrasonography. *Stroke* 1998, 29, 1144–1148.
5. Aaslid R.: Transcranial Doppler Examination Techniques. W: Aaslid R. (red.). *Transcranial Doppler Sonography*. Springer-Verlag, Wien, New York 1986, 39–59.
6. Demchuk A.M., Christon J., Wein T.H. i wsp.: Accuracy and criteria for localizing arterial occlusion with transcranial Doppler. *J. Neuroimaging* 2000, 10, 1–12.
7. Forstl H., Biedert S., Hewer W.: Multiinfarct dementia vs Alzheimer's disease: sonographic criteria. *Angiol.* 1995, 46 (2), 129–135.
8. Janda R.: Prędkość przepływu krwi w przedniej części koła tętniczego w niedokrwinnym udarze mózgu — korelacja z ultrasonografią dopplerowską tętnic szyjnych wewnętrznych. *Neur. Neurochir. Pol.* 1999, 33, 291–299.
9. Zanette M.E., Roberti C., Mancini G., Pozzili C., Bragoni M., Toni D.: Spontaneous Middle Cerebral Artery Reperfusion in Ischemic Stroke. A Follow-up Study With Transcranial Doppler. *Stroke* 1995, 26, 430–433.
10. Tong D.C., Ajlbers G.W.: Transcranial Doppler-detected microemboli in patients with acute stroke. *Stroke* 1995, 26, 1588–1592.
11. Miralles M., Dolz J.Z., Cotillas J. i wsp.: The role of the circle of Willis in carotid occlusion: assessment with phase contrast MR angiography and transcranial duplex. *Eur. J. Vasc. Endovasc. Surg.* 1995, 10, 424–430.
12. Ryglewicz D., Rozenfeld A., Barańska-Gieruszczak M., Poniatowska R.: Drogi krążenia obocznego u chorych z niedrożnością tętnicy szyjnej wewnętrznej w zależności od lokalizacji ogniska niedokrwiennego w mózgu. *Neur. Neurochir. Pol.* 1993, 27, 633–639.