

# Kliniczne zastosowanie obrazowania perfuzyjnego metodą tomografii komputerowej oraz obrazowania dyfuzyjnego i perfuzyjnego metodą rezonansu magnetycznego w wykrywaniu wczesnych zmian w udarze niedokrwiennym mózgu

Clinical applications of perfusion computed tomography, diffusion-weighted magnetic resonance and perfusion-weighted magnetic resonance imaging in detection of early lesions in ischemic stroke

Roland Rosenberger<sup>1</sup>, Piotr Wojtek<sup>1,2</sup>, Marek Konopka<sup>2</sup>, Piotr Pieniżek<sup>2</sup>, Ireneusz Bogusz<sup>2</sup>, Marek Sasiadek<sup>3</sup>

<sup>1</sup>Samodzielny Publiczny Zespół Opieki Zdrowotnej w Kędzierzynie-Koźlu

<sup>2</sup>Śląskie Centrum Diagnostyki Obrazowej „HELIMED” w Katowicach Ligocie

<sup>3</sup>Zakład Neuroradiologii Katedry Radiologii Akademii Medycznej we Wrocławiu

## Streszczenie

Metody obrazowania ośrodkowego układu nerwowego (OUN), a w szczególności tomografia komputerowa (CT, *computed tomography*) i rezonans magnetyczny (MR, *magnetic resonance*) ostatnio bardzo intensywnie się rozwinęły. Takie techniki, jak badanie perfuzyjne CT, MR oraz obrazowanie dyfuzyjne MR, dają zupełnie nowe możliwości w diagnostyce zmian niedokrwiennych mózgu. Te sposoby badania pozwalają uwidocznnić ogniska udarów niedokrwiennych w najwcześniejszej ich fazie oraz określić stosunek wielkości strefy zawału i penumbry, co jest cenną informacją w kwalifikacji pacjentów do ewentualnego leczenia trombolitycznego. Celem niniejszej pracy jest przybliżenie możliwości zastosowania nowoczesnych technik diagnostyki we wczesnym okresie udaru niedokrwiennego mózgu.

*Słowa kluczowe:* udar mózgu, penumbra, perfuzja CT, dyfuzja MR, perfuzja MR

## Abstract

In recent years there has been a rapid development of new imaging methods of central nervous system, based on computed tomography (CT) and magnetic resonance (MR) imaging. Such techniques as CT and MR perfusion as well as diffusion MR create new possibilities in diagnostics of cerebral ischemia. These methods enable to visualize ischemic foci in the very early stage of stroke. Moreover they allow to define the extent of infarction and penumbra areas, which is very important in selecting the candidates for thrombolytic treatment. The aim of this paper is to discuss application of new imaging methods in early stage of ischemic stroke.

*Key words:* stroke, penumbra, perfusion CT, diffusion MR, perfusion MR

## Wstęp

Choroby naczyniowe mózgowia są najczęstszymi schorzeniami neurologicznymi — jest to trzecia pod względem częstości przyczyna zgonów i inwalidztwa po chorobach serca i nowotworach [1–3]. Wśród nich zdecydowaną większość stano-

wią zmiany niedokrwienne. Najczęstszą przyczyną ostrego niedokrwienia mózgu jest zamknięcie tętnicy wskutek zakrzepu lub zatoru [3, 4]. Możliwość wczesnego rozpoczęcia leczenia, w tym — trombolitycznego, w wielu przypadkach daje szansę na znaczne zmniejszenie skutków udaru. Z tego powodu niezwykle ważne jest wczesne wykrywanie ostrych zmian niedokrwiennych mózgowia. Obecnie podejmuje się próby ustalenia „złotego standardu” postępowania diagnostycznego w przypadkach zachorowań, których przyczyną jest ostre niedokrwienie ośrodkowego układu nerwowego (OUN), z zastosowaniem nowoczesnych technik obrazowania ukrwienia mózgowia. Spośród nich aktualnie największe znaczenie wydaje się mieć obrazo-

### Adres do korespondencji:

dr hab. med. Marek Sasiadek, prof. nadzw.  
Dział Radiologii Zakładu Neuroradiologii  
Katedry Radiologii Akademii Medycznej  
Szpital im. T. Marciniaka  
ul. Traugutta 116, 50–420 Wrocław  
tel. + 48 (0 71) 342 58 33, faks: + 48 (0 71) 341 42 17  
e-mail: mareks@rad.am.wroc.pl  
Praca wpłynęła do Redakcji: 12 kwietnia 2004 r.  
Zaakceptowano do druku: 17 kwietnia 2004 r.

wanie perfuzji metodą tomografii komputerowej (CT, *computed tomography*) oraz obrazowanie dyfuzji i perfuzji metodą rezonansu magnetycznego (MR, *magnetic resonance*) [3, 5–8]. Dotychczasowe doświadczenia w zastosowaniu tych metod obrazowania dają podstawy do stwierdzenia, że będzie możliwe wykrywanie zmian niedokrwiennych w najwcześniejszej ich fazie, kiedy jeszcze nie nastąpiły nieodwracalne zmiany w tkance mózgowia.

### Tomografia komputerowa w udarach niedokrwiennych mózgu

Obecnie podstawowym badaniem u chorych z objawami udaru mózgu jest klasyczna tomografia komputerowa [3]. Pozwala ona w sposób nieinwazyjny uwidocznić struktury wewnątrzczaszkowe i w wielu przypadkach wykazać cechy ostrego udaru niedokrwienego, czyli strefy o obniżonej gęstości tkanki mózgowej i w mniejszym lub większym stopniu zaznaczony efekt masy [9–14]. Objawy te są głównie wynikiem obrzęku w obszarze niedokrwienia. Ponadto, dzięki badaniu CT można jednoznacznie wykluczyć lub potwierdzić krwotoczną przyczynę udaru. W wielu przypadkach wynik tego badania jest negatywny mimo jednoznacznych objawów klinicznych udaru mózgu. W tych sytuacjach pomocne jest wykonanie badania dynamicznego po dożylnym podaniu środka kontrastowego (perfuzja CT — *zob. poniżej*) [3, 14]. Klasyczne badanie CT pozwala wykryć zmiany niedokrwienne stosunkowo późno, zwykle po około 6 godzinach od wystąpienia objawów neurologicznych. Rozległe strefy niedokrwienne mogą uwidocznić się w CT wcześniej (po 2–3 h); jest to objaw, który źle rokuję — w większości takich przypadków przebieg choroby jest bardzo dynamiczny i prowadzi do ciężkich ubytków neurologicznych lub zgonu [1–3].

### Angiografia CT

Angiografia CT jest to technika tomografii komputerowej, która pozwala na uwidocznienie naczyń tętniczych i żylnych mózgu po dożylnym podaniu środka kontrastowego. Jego szybkie dożylne wstrzyknięcie za pomocą strzykawki automatycznej powoduje znaczny wzrost współczynnika osłabienia promieniowania charakteryzującego krew. Oprogramowanie CT, dostępne w nowoczesnych spiralnych aparatach służących do badania tą metodą, umożliwia oddzielenie struktur o współczynniku osłabienia promieniowania niższym i wyższym niż zakontrastowane naczynia krwionośne. Pozwala to na ich wybiórcze uwidoczenie

w obrazach CT. Dobierając odpowiednio ilość środka kontrastowego i czas opóźnienia skanowania, już od momentu wstrzyknięcia można uzyskać obraz samych naczyń tętniczych. W angiografii CT mózgowia uwidacznia się koło tętnicze mózgu oraz główne pnie dochodzące i odchodzące. Tę metodę obrazowania stosuje się głównie w udarach krwotocznych, ale w niektórych ośrodkach badanie to wykonuje się także w celu potwierdzenia niedrożności lub zwężenia tętnicy [1, 11, 15, 16].

### Perfuzja CT

Udoskonaleniem klasycznej CT w diagnostyce udarów niedokrwiennych mózgu jest badanie perfuzji mózgu [3, 17]. Dzięki tej metodzie można ocenić dystrybucję podanego dożylnie środka kontrastowego w obrębie mózgowia, a tym samym uwidocznić obszary o zmniejszonym lub całkowicie zniesionym przepływie krwi. Metoda ta pozwala także uwidocznić ostre ogniska niedokrwienne w bardzo wczesnej fazie. Zmiany uwidoczniają się w obrazach perfuzji CT już kilka minut po wystąpieniu incydentu upośledzenia drożności lub zamknięcia naczynia tętniczego. Dodatkową zaletą tej techniki jest fakt, że można dzięki niej uwidocznić obszar penumbry (strefy półcienia), czyli rejon mózgowia, w którym istnieje ryzyko wystąpienia zawału wskutek zmniejszenia przepływu krwi, jednak nie doszło jeszcze do nieodwracalnego uszkodzenia. Zawał niedokrwienno mózgu charakteryzuje się różnym stopniem upośledzenia przepływu — w zależności od lokalizacji oraz odległości od centrum zawału. Istnienie krążenia obocznego powoduje, że centralny obszar martwicy jest oddzielony od zdrowych tkanek strefą umiarkowanego niedokrwienia, odpowiadającą właśnie strefie penumbry [1, 2, 17–19]. Odpowiednie leczenie daje szansę na powrót do stanu prawidłowego tkanki mózgowia w tym obszarze, natomiast jego brak lub nieodpowiednia terapia prowadzą do powiększenia strefy nieodwracalnej martwicy [20, 21]. Niewielkie wykorzystanie perfuzji CT w Polsce wynika przede wszystkim z faktu, że większość pracowni CT nie dysponuje odpowiednim oprogramowaniem i sprzętem (strzykawka automatyczna).

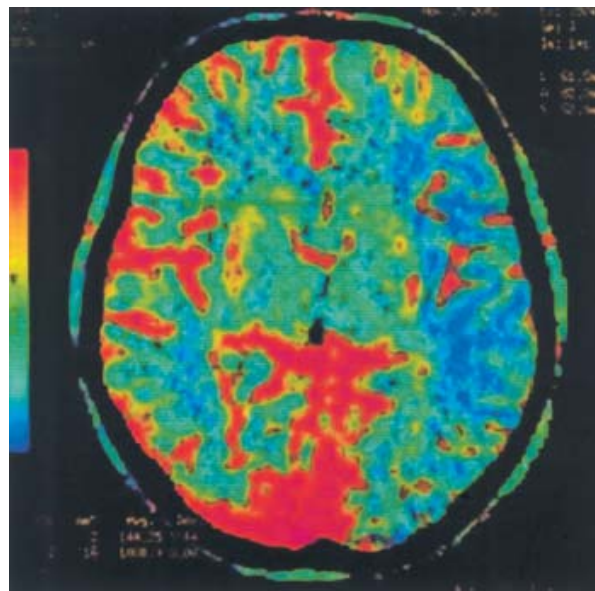
Badanie przeprowadza się w warstwie grubości 10 mm w płaszczyźnie wyznaczonej na poziomie jąder podkorowych. Taka lokalizacja wynika z najczęstszego powstawania ognisk niedokrwiennych na tym poziomie oraz z faktu, że w tej okolicy przebiegają najważniejsze drogi nerwowe. Środek kontrastowy podaje się dożylnie z szybkością 4 ml/s, z odpowiednio dobranym opóźnieniem. Ilość środka kontrastowego wynosi 40–50 ml. Technika badania polega na cyklicznym skanowa-

niu wyznaczonej warstwy w określonym odstępie czasowym. Ważne jest, aby pierwszy skan był wykonany w czasie, kiedy do badanego obszaru nie napłynęła jeszcze krew z kontrastem [17]. Zastosowanie skanerów z wieloma rzędami detektorów (tomografia komputerowa wielorzędowa) pozwala zwiększyć grubość zakresu, co umożliwia objęcie badaniem całego przedziału jąder podkorowych, a jednocześnie — skrócenie czasu skanowania. Ten ostatni fakt jest istotny także dlatego, że umożliwia to dokładniejsze wyznaczenie krzywej napływu krwi z kontrastem.

W perfuzji CT ocenia się kilka parametrów krążenia mózgowego, które pozwalają następnie wyznaczyć obszary zagrożenia zawałem i dokonanego zawału (stosunek penumbra/zawał) [1, 17]. Są to:

- objętość krwi w mózgu (CBV, *cerebral blood volume*) — parametr określający objętość łożyska naczyniowego, do którego może napłynąć krew. Jednostką jest ml/100 g tkanki mózgowej. Wartości prawidłowe to 5–6 ml/100 g dla istoty szarej i 2–3 ml/100 g dla istoty białej [22];
- przepływ krwi w mózgu (CBF, *cerebral blood flow*), czyli objętość krwi przepływającej przez dany obszar mózgu w ciągu 1 minuty. Jednostką jest ml/100g/min. Wartość średnia dla zdrowego mózgu wynosi około 50–55 ml/100g/min (istota szara 70–80 ml/100 g/min, istota biała 20 ml/100 g/min) [23, 24].
- średni czas przejścia (MTT, *mean transit time*), czyli średni czas, jakiego potrzebuje krew na przebycie drogi przez łożysko naczyniowe, licząc od wpustu tętniczego do odpływu żylnego. Jednostką MTT jest sekunda. Matematycznie MTT jest ilorazem CBV i CBF [23];
- czas osiągnięcia amplitudy (TTP, *time to peak*) — czas, w jakim w danym miejscu stężenie środka kontrastowego osiągnie maksymalną wartość. W warunkach prawidłowych czas ten jest jednakowy dla obu półkul mózgowych. W przypadku upośledzenia krążenia TTP w obszarze niedokrwienia jest on dłuższy, a wartość amplitudy krzywej napływu jest mniejsza niż w prawidłowej tkance mózgu (ryc. 1).

Z opisanych wyżej parametrów za najlepiej odzwierciedlający upośledzenie krążenia mózgowego uważa się MTT. Znając jego wartości dla różnych obszarów mózgu, można wyznaczyć miejsca potencjalnego zagrożenia zawałem [3, 17]. Podobną rolę pełni CBF, który z kolei we wczesnym okresie udaru pozwala najlepiej określić obszar, który ulegnie martwicy i silnie koreluje pod tym względem z obrazowaniem dyfuzyjnym MR.



**Rycina 1.** Przykład techniki perfuzji CT metodą kodowania kolorem przepływu mózgowego. Widoczne zmniejszenie przepływu mózgowego w lewej półkuli (niebieski kolor)

**Figure 1.** An example of CT perfusion technique with color-coded cerebral flow. There is decrease of cerebral flow in left hemisphere (blue color)

## Rezonans magnetyczny

W podstawowej technice badania rezonansem magnetycznym wykorzystuje się obrazy uzyskiwane w sekwencjach echa spinowego (SE, *spin-echo*) w zależności od czasu relaksacji wzbudzonych atomów wodoru: dla krótkich określane są jako T1, dla długich — jako T2. Do rutynowych technik zalicza się też metodę tłumienia sygnału z płynu mózgowo-rdzeniowego w sekwencji inwersji i powrotu MR (FLAIR, *fluid attenuated inversion recovery*), w której wytłumia się sygnał wody w przestrzeniach płynowych wewnątrzczaszkowych, z zachowaniem uwidocznienia szczegółów, jakie dają obrazy T2 [5, 25]. W ostrych udarach niedokrwiennych mózgu te podstawowe techniki nie dostarczają jednak dużo więcej informacji w porównaniu do CT, gdyż najwcześniejsze zmiany niedokrwienne nie uwidoczniają się w powyższych sekwencjach [9, 26].

## Angiografia MR (angio-MR)

Badanie angiograficzne metodą rezonansu magnetycznego pozwala uwidocznić naczynia tętnicze podstawy mózgu bez użycia środków kontrastowych. Zastosowanie tej techniki, podobnie jak angiografii CT, w ostrych udarach niedokrwiennych jest jednak ograniczone i służy potwierdzeniu niedrożności lub znacznego zwężenia tętnicy [5]. Spośród technik stosowanych w badaniu angio-MR najczęściej stosuje się TOF (*time-of-flight*)

lub PC (*phase contrast*) [5, 27]. Pierwsza z nich polega na rejestrowaniu sygnału namagnetyzowanej krwi wpływającej do obszaru badanego (*slab*), w której sygnał z tkanki stacjonarnej ulega wytłumieniu. Jest to możliwe dzięki odpowiedniej konstrukcji sekwencji impulsów wzbudających magnetyzację tkanek. Użyteczny sygnał w tej metodzie uzyskuje się z rejestracji magnetyzacji podłużnej. Wybór obrazowania struktur tętnicznych lub żylnych zależy od tego, z której strony badanego obszaru umieszczony jest impuls saturujący (wytłumiający) sygnał tkanek nieruchomych. W technice PC rejestruje się sygnał magnetyzacji poprzecznej. Dzięki odpowiedniej konstrukcji sekwencji impulsów wzbudających uzyskuje się silny sygnał płynącej krwi. Obie techniki mają swoje wady i zalety: TOF zależy od prędkości płynącej krwi — przy wolnym jej przepływie sygnał jest słaby, PC natomiast jest niezależny od prędkości płynącej krwi, a nawet (przy użyciu odpowiedniego oprogramowania) umożliwia pomiar prędkości krwi w naczyniu, wymaga jednak dłuższego czasu badania niż TOF i jest bardzo wrażliwy na artefakty ruchowe oraz zakłócenia z indukowanych prądów błędzących.

### Obrazowanie dyfuzyjne MR (dyfuzja MR)

Obrazowanie dyfuzyjne MR (*diffusion MR*) uwidacznia rozkład ruchów dyfuzyjnych cząstek wody w mózgowiu [3, 5, 8, 28]. W tej metodzie wykorzystano fakt, że przy odpowiednim doborze parametrów badanie MR pozwala wykrywać ruchy dyfuzyjne wody w obrębie płynu wewnątrz- i międzykomórkowego. Technikę badania dyfuzyjnego za pomocą dwubiegunowych gradientów po raz pierwszy opisali w 1965 roku Stejskal i Tanner [3, 5]. Jednak dopiero przed kilku laty zastosowano ją do obrazowania. Polega ona na znakowaniu gradientami pola magnetycznego o wysokiej amplitudzie, długim czasie trwania i specyficznym odstępie czasowym spinów dyfundujących cząstek wody. W warunkach prawidłowego ukrwienia tkanki mózgowej ruchy dyfuzyjne są przypadkowe i równomiernie rozłożone w całej objętości OUN. Następuje swobodna wymiana cząsteczek wody między płynem wewnątrz- i zewnątrzkomórkowym. W takiej sytuacji skutek wzajemnego oddziaływania dochodzi do osłabienia sygnału z badanego obszaru zgodnie z zależnością:

$$A = \exp[-(\gamma G \delta)^2 (D - \delta/3)D]$$

gdzie: **A** — osłabienie sygnału; **exp** — funkcja wykładnicza;  $\gamma$  — współczynnik żyromagnetyczny;

**G** — amplituda gradientu dyfuzyjnego;  $\delta$  — czas trwania dyfuzyjnego impulsu gradientowego; **D** — współczynnik dyfuzyjny.

W praktyce wszystkie efekty związane z gradientami dyfuzyjnymi określa się jako „b”. Wtedy wzór na osłabienie sygnału przyjmuje prostszą postać:

$$A = \exp(-bD)$$

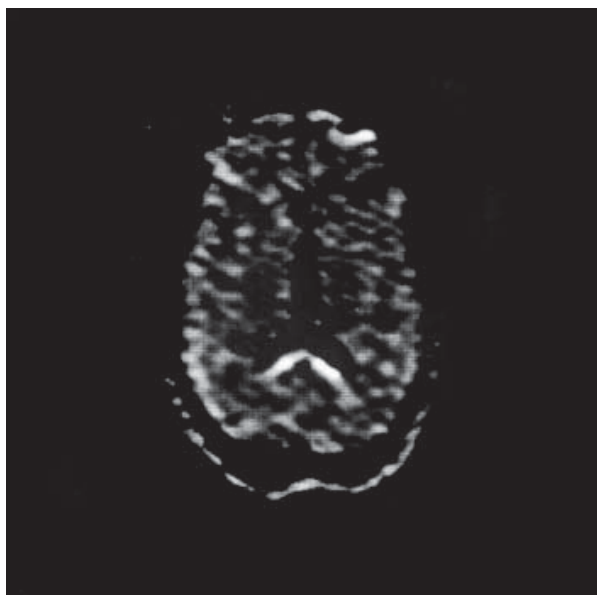
W zależności od wartości „b” można uwidoczniać dyfuzję cząstek wody wewnątrz- lub zewnątrzkomórkowej.

W przypadku wystąpienia udaru niedokrwienego pewien obszar mózgowia zostaje wyłączony z ukrwienia. Powoduje to zmniejszenie swobodnej wymiany na drodze dyfuzji cząstek wody i w konsekwencji w czasie badania dyfuzyjnego obszar niedokrwienia generuje silny sygnał MR. Ponieważ dyfuzja cząsteczek wody w mózgu jest anizotropowa, można poprzez matematyczne przekształcenia danych uzyskać tak zwane mapy współczynnika dyfuzji (ADC, *apparent diffusion coefficient*) [29, 30]. Anizotropia ruchów dyfuzyjnych wynika z faktu, że środowisko tkanki mózgowej nie jest jednorodne — na ruchy dyfuzyjne wpływają bariery w postaci błon komórkowych, niejednorodność płynu wewnątrzkomórkowego (organelle komórkowe) oraz kształt komórek. Aby uzyskać obrazy dyfuzji i mapy ADC, wykonuje się skany w przynajmniej dwóch różnych płaszczyznach. W praktyce najczęściej wykonuje się przynajmniej 4 akwizycje — jedną bazową, z wartością „b” równą 0 oraz trzy odpowiednio w płaszczyznach: x, y, z; z wartością „b” równą 1000 lub większą.

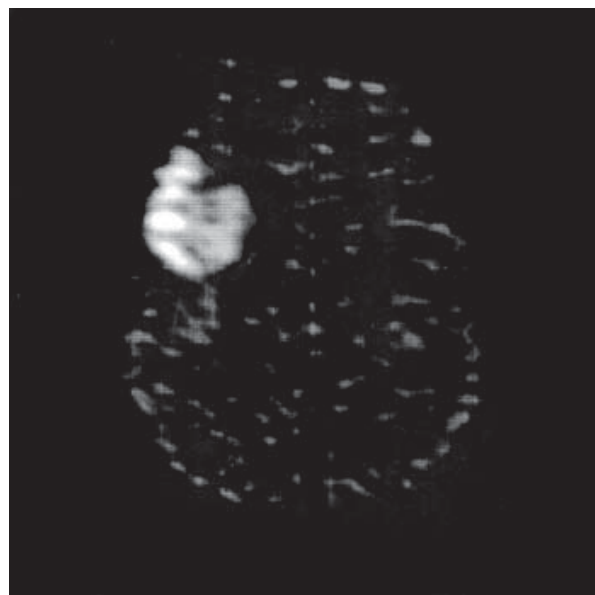
Przykładowe obrazy dyfuzji i map ADC przedstawiono na rycinach 2–4.

### Podstawy fizyczne i technika badania perfuzyjnego MR

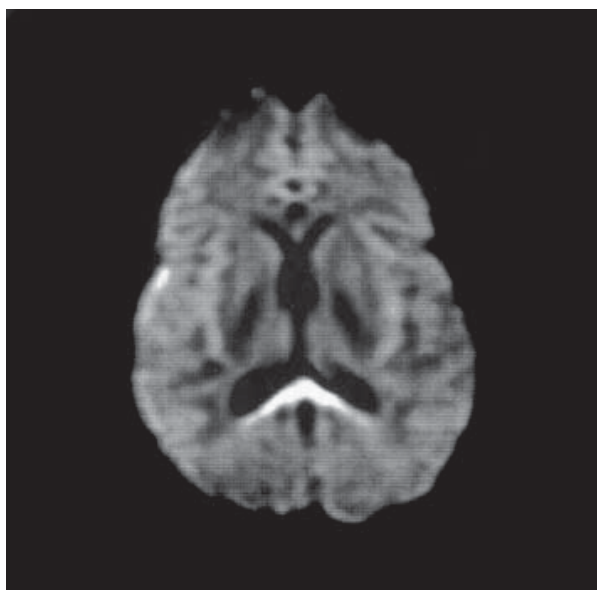
W metodzie badania perfuzyjnego MR [1, 3–5, 20, 31, 32] wykorzystano możliwość monitorowania intensywności środka kontrastowego w obrębie mózgowia. Korzysta się w niej z preparatów paramagnetycznych podawanych dożylnie. Stosuje się badanie dynamiczne, polegające na wielokrotnym obrazowaniu techniką gradient-echo T2-zależną, a następnie — na przedstawieniu kolejnych obrazów, na których widoczne są zmiany sygnału z tkanki mózgowej. Po podaniu środka kontrastowego w postaci paramagnetyku lub superparamagnetyku, w obszarach nim nasyconych występuje efekt skrócenia czasu T2 i obniżenia sygnału MR. Jeśli w pewnym obszarze mózgowia nastąpi upo-



**Rycina 2.** Dyfuzja MR (skaner 0,2 T) — obraz prawidłowy  
**Figure 2.** Diffusion MR (0,2 scanner) — normal appearance



**Rycina 4.** Dyfuzja MR w skanerze 0,2 T. Ognisko zawału po stronie prawej (jasna plama)  
**Figure 4.** Diffusion MR in 0,2 T scanner. Focus of infarction on the right (bright area)



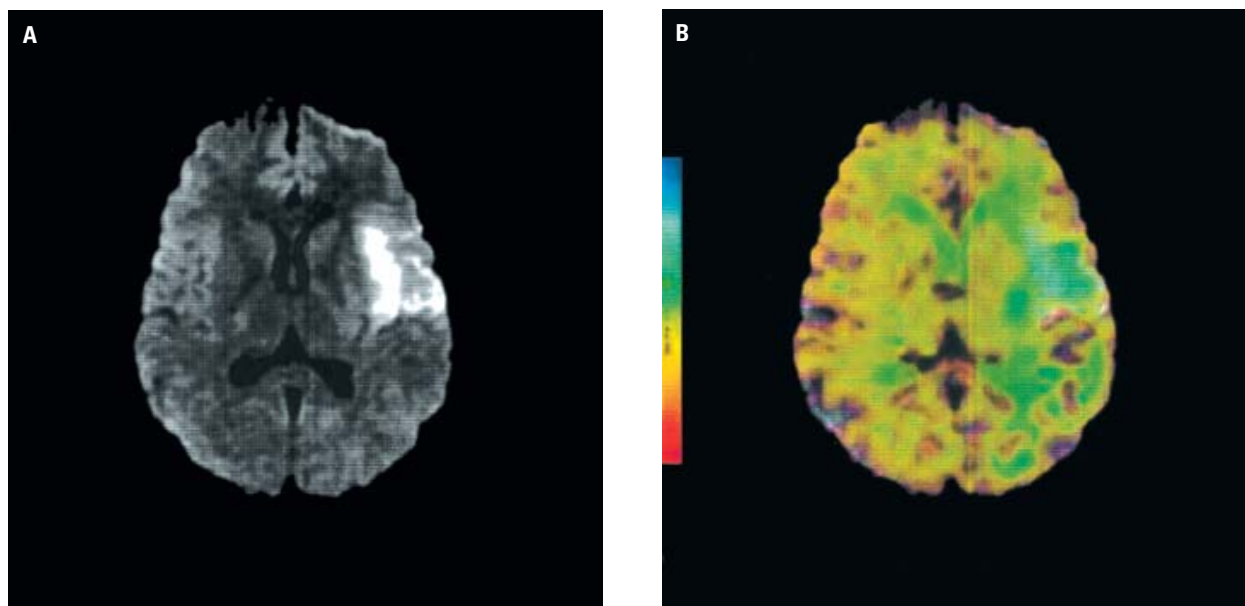
**Rycina 3.** Mapa ADC ze skanera 1,5 T — obraz prawidłowy  
**Figure 3.** ADC map from 1,5 T scanner — normal appearance

śledzenie krążenia, to sygnał T2 w nim nie osłabnie. Na uzyskanych tak obrazach strefy upośledzonego krążenia widoczne są jako miejsca silnego sygnału. W przeciwieństwie do klasycznego badania w sekwencjach T1-zależnych, w których efekt skracania czasu relaksacji ma krótki zasięg przestrzenny, w wypadku obrazowania T2-zależnego zasięg przestrzenny jest duży. Pozwala to na uwidocznienie przepływu w całym mózgowiu. Aby uzyskać odpowiednie obrazy, konieczne jest za-

chowanie określonej metodyki badania. Warunkami koniecznymi do spełnienia są odpowiednia ilość paramagnetycznego środka kontrastowego, podanego w szybkim tempie (najczęściej około 20–60 ml z szybkością 5 ml/s, najlepiej za pomocą strzykawki automatycznej) oraz zastosowanie szybkich sekwencji badania MR, opartych na technikach echo-planarnych (EPI, *echo planar imaging*), co pozwala na wykonanie badania dynamicznego. Ponadto, trzeba odpowiednio zsynchronizować rozpoczęcie badania z podaniem środka kontrastowego, do czego służy technika *bolus tracking*, czyli śledzenia narastania stężenia środka kontrastowego w badanym obszarze [3, 5]. W badaniu perfuzyjnym MR ocenia się podobnie jak w badaniu perfuzyjnym CT parametry krążenia mózgowego, to znaczy:

- objętość krwi w mózgu (CBV);
- przepływ krwi w mózgu (CBF);
- średni czas przejścia (MTT).

Spośród tych parametrów największe znaczenie mają CBF i CBV. W połączeniu z dyfuzją MR i mapami ADC pozwalają precyzyjnie określić strefy potencjalnego zawału tkanki mózgu w bardzo wczesnej fazie udaru niedokrwinnego (ryc. 5 A, B) [3, 17]. Podobną rolę pełni CBF. Z kolei CBV pozwala we wczesnym okresie udaru najlepiej określić obszar, który ulegnie martwicy i silnie koreluje pod tym względem z wynikami obrazowania dyfuzyjnego MR.



**Rycina 5 A, B.** Obraz DWI oraz obraz uzyskany z nałożenia na DWI mapy perfuzji MR (kolor). Jasne ognisko w DWI odpowiada zawałowi. Widoczna strefa penumbry w postaci większej strefy zmniejszonego przepływu (kolor zielony) w lewej półkuli mózgu wokół ogniska zawału

**Figure 5 A, B.** DWI image and fusion DWI/color perfusion image. Bright area on DWI is consistent with infarction. There is penumbra area visible as a greater area of decreased flow (green color) in the left hemisphere around infarction

### Zastosowanie kliniczne obrazowania dyfuzyjnego i perfuzyjnego MR

Metoda obrazowania dyfuzji wody pozwala bardzo wcześnie wykryć świeże ogniska upośledzonego ukrwienia. Już po kilku minutach od wystąpienia incydentu niedokrwienia w badaniu dyfuzyjnym MR uwidaczniają się ogniska wzmożonego sygnału, odpowiadające narastającemu obrzękowi wewnątrzkomórkowemu. Widoczne są one jako jasne obszary (upośledzona dyfuzja wskutek zahamowania swobodnej wymiany cząsteczek wody powoduje niewielkie osłabienie sygnału) na tle ciemnego obrazu mózgowia (prawidłowe ukrwienie wywołuje silne osłabienie sygnału). Mapy ADC jeszcze bardziej szczegółowo ukazują zmiany w rozkładzie dyfuzji, przy czym w obrazach ADC strefy upośledzenia dyfuzji są ciemne. Jeszcze wcześniej niż obrazowanie dyfuzyjne (DWI, *diffusion weighted imaging*), strefy niedokrwienia pozwala wykryć badanie perfuzyjne MR [3–5, 28, 31], ponieważ już kilka sekund po zamknięciu naczynia doprowadzającego, można uwidoczniać w mózgowiu strefy upośledzenia krążenia w postaci obszarów o zwiększonej intensywności sygnału. Widoczne są one jako strefy hiperintensywne na tle hipointensywnego obrazu pozostałych części prawidłowo ukrwionego mózgowia [5].

Możliwość tak wczesnego wykrywania ognisk niedokrwienych ma bardzo duże znaczenie kli-

niczne. Metody DWI i perfuzji MR są bardzo czułe i pozwalają wykryć nawet niewielkie ogniska ostrego niedokrwienia mózgowia w ich najwcześniejszej fazie. Ponieważ DWI obrazuje ognisko zbliżone wielkością do obszaru nieodwracalnego uszkodzenia tkanki mózgowiej, a perfuzja MR (wartości CBF) uwiadcza obraz całego obszaru upośledzonego krążenia, można te techniki wykorzystać w praktyce klinicznej diagnostyki udaru niedokrwienego. Połączenie obu metod, dzięki uwidocznieniu różnicy wielkości obszaru patologicznego w obrazowaniu dyfuzyjnym i perfuzyjnym (*perfusion-diffusion mismatch*), pozwala określić strefę penumbry, czyli półcienia [4, 19, 20, 28, 31, 33]. Jest to obszar w mózgowiu otaczający ognisko dokonanego zawału, w którym wskutek zmniejszonego ukrwienia mogą powstać kolejne obszary martwicy, powiększając w ten sposób rozmiar ogniska głównego. Ten właśnie obszar jest zasadniczym przedmiotem zainteresowania w diagnostyce udaru niedokrwienego. Zmniejszenie rozmiaru strefy półcienia poprawia rokowanie pacjenta dotyczące następstw udaru. Dzięki wczesnemu wykryciu penumbry, określeniu jej rozmiaru i umiejscowienia, możliwe jest podjęcie odpowiedniego leczenia, prowadzącego do unormowania krążenia w obszarze półcienia i zapobieżenie powstaniu trwałego uszkodzenia tkanki mózgu w tym rejonie. Dotyczy to zwłaszcza pacjentów z rozległymi udarami w wyniku zamknięcia dużych naczyń tętniczych,

takich jak tętnica szyjna wewnętrzna lub główne tętnice mózgowie. W tych przypadkach szybkie rozpoczęcie leczenia trombolityczne, dożylnie lub dotętnicze, albo udroźnienie naczynia przez cewnikowanie i angioplastykę lub wprowadzenie stentów naczyniowych [3, 5, 21] pozwala uzyskać cofnięcie się zmian lub znaczne ograniczenie skutków ostrego niedokrwienia OUN.

### **Rola dyfuzyjnego i perfuzyjnego badania MR oraz perfuzyjnego badania CT w postępowaniu diagnostyczno-terapeutycznym u chorych z udarami niedokrwiennymi**

Obecnie metody obrazowania DWI oraz perfuzji MR mózgowia są narzędziami, które umożliwiają wykrywanie ostrych stanów niedokrwienia mózgu w najwcześniejszej fazie (0–3 h) — w okresie, kiedy inne metody, takie jak klasyczna CT, zwykle nie uwidaczniają zmian w mózgowiu [1, 2, 7, 8, 18, 19, 31, 32, 34, 35]. Do niedawna metoda ta była dostępna jedynie w aparatach wysokopolowych, jednak postęp technologiczny spowodował, że możliwe jest uzyskanie zadowalających wyników w skanerach z niskim polem magnetycznym, z magnesem stałym lub oporowym (0,2–0,5 T) [36]. Dzięki temu technika DWI może się stać standardową procedurą w diagnostyce udaru. Do tej pory ograniczeniem była jej mała dostępność ze względu na wysoki koszt skanerów wysokopolowych. Aparaty niskopolowe są tańsze, a przy możliwościach, jakie obecnie oferują, staną się zapewne powszechniejsze. Koszty ich eksploatacji są również mniejsze (aparat z magnesem stałym lub oporowym nie wymaga kosztownego systemu podtrzymywania nadprzewodnictwa, który jest konieczny w aparatach nadprzewodzących wysokopolowych). Kolejną zaletą jest to, że większość urzędów niskopolowych to aparaty otwarte, bardziej „przyjazne” dla pacjenta, w których ponadto możliwe jest monitorowanie anestezyjologiczne chorych w ciężkim stanie. Aktualnie badanie perfuzyjne MR wykonuje się jedynie za pomocą aparatów wysokopolowych, jednak w najbliższym czasie można się spodziewać wprowadzenia go także do skanerów niskopolowych. Poważną wadą obrazowania MR jest wrażliwość na artefakty ruchowe. Wiąże się to z wyraźnie dłuższym czasem badania w porównaniu do klasycznej CT. W CT, w razie konieczności, można powtórzyć pojedyncze skany, natomiast w badaniu MR w przypadku artefaktów trzeba powtarzać całą sekwencję badania. Inną wadą omawianej techniki jest jej stosunkowo wysoki koszt, na co wpływa między innymi wysoki koszt środków kontrastowych, które wykorzystuje się w obrazowaniu perfuzyjnym. Dlatego bardziej

korzystny wydaje się następujący algorytm diagnostyczny: CT (konieczna w celu wykluczenia krwotoku), perfuzja CT, MR wraz z dyfuzją MR i angio-MR.

Rozważając wady i zalety obrazowania dyfuzyjnego i perfuzyjnego w tomografii rezonansem magnetycznym oraz perfuzji w tomografii komputerowej, należy stwierdzić, że mimo niedogodności związanych z wykorzystaniem nowoczesnych technik badania, są one bardzo wartościowymi metodami diagnostyki udarów niedokrwiennych. Dzięki nim lepiej poznano *in vivo* dynamikę udarów mózgu, zdefiniowano obszary penumbry i martwicy oraz ograniczono potrzebę badań z użyciem izotopów [komputerowa tomografia emisyjna pojedynczego fotonu (SPECT, *single photon emission computed tomography*)] [19, 21]. Za ich szerszym zastosowaniem przemawiają jednak przede wszystkim korzyści, jakie daje możliwość wdrożenia skutecznego leczenia w najwcześniejszym okresie udaru niedokrwiennego — trombolizy lub śródnaczyniowego mechanicznego usunięcia zatoru lub zakrzepu. Może to znacznie zmniejszyć odsetek pacjentów z utrwalonymi następstwami udaru w postaci ciężkich niedowładów i inwalidztwa, a tym samym — znacznie obniżyć koszty dalszych długotrwałych terapii i rehabilitacji. Nie bez znaczenia są również mniejsze koszty społeczne i ekonomiczne: ograniczenie odsetka rent i odszkodowań wypłacanych z tytułu następstw udarów mózgu oraz liczby pacjentów niepełnosprawnych, często wymagających opieki drugiej osoby. Dlatego, według autorów, w ośrodkach leczenia ostrych udarów mózgu (*stroke units*) oprogramowanie do tych sekwencji powinno być standardowym wyposażeniem pracowni CT i MR.

### **Piśmiennictwo**

1. Dillon W.P.: Cerebral ischemia and stroke. *New CT Techniques: UCSF. Neuro and Musculoskeletal Imaging 2003*, 6, Syllabus, 205–217.
2. Manelfe C., Cognard C.: Acute stroke. Management at the early phase: UCSF. *Neuro and Musculoskeletal Imaging 2003*, 6, Syllabus, 199–204.
3. Walecki J. red.: *Neuroradiologia. Upowszechnianie Nauki-Oświata „UN-O”, Warszawa 2000.*
4. Tong D.C., Yenari M.A., Albers G.W., O'Brien M., Marks M.P., Moseley M.E.: Correlation of perfusion — and diffusion-weighted MRI with NIHSS score in acute (< 6,5 hour) ischemic stroke. *Neurology 1998*, 50 (4), 864–870.
5. Stark D.D., Bradley W.G. Jr.: *Magnetic Resonance Imaging. Mosby Inc, St. Louis 1999.*
6. Bitzer M., Klose U., Geist-Barth B. i wsp.: Alterations in diffusion and perfusion in the pathogenesis of peritumoral brain edema in meningiomas. *Eur. Radiol.* 2002, 12, 2062–2070.
7. Crisostomo R.A., Garcia M.M., Tong D.C.: Detection of diffusion-weighted MRI abnormalities in patients with transient ischemic attack: correlation with clinical characteristics. *Stroke 2003*, 34 (4), 932–937.
8. Wardlaw J.M., Keir S.L., Bastin M.E., Armitage P.A., Rana A.K.: Is diffusion imaging appearance an independent predictor of outcome after ischemic stroke? *Neurology 2002*, 59, 1381–1387.

9. Sikorska J.: Metoda tłumienia sygnału z płynu mózgowo-rdzeniowego w sekwencji inwersji i powrotu MR (FLAIR) w diagnostyce udarów naczyniowych. *Medical Science Review — Diagnostyka Obrazowa*. 2002, 1, 35–40.
10. Szaśiadek M.: Wczesne zmiany niedokrwienne mózgowia w obrazie CT. *Neur. Neurochir. Pol.* 1996, 30 (46), 589–598.
11. Szaśiadek M., Hendrich B., Turek T., Kowalewski K., Maksymowicz H.: Our own experience with CT angiography in early diagnosis of cerebral vascular malformations. *Neur. Neurochir. Pol.* 2000, (supl.) 6, 48–55.
12. Szaśiadek M., Podemski R., Podkowa J. i wsp.: Dynamika zmian niedokrwienych mózgu w obrazie TK we wczesnym okresie udaru. *Pol. Przegl. Radiol.* 2001, 66, 15–19.
13. Podemski R., Gurański K., Ejma M., Szaśiadek M., Turek T., Kowalewski K.: Kliniczno-prognostyczne znaczenie wczesnych zmian w tomografii komputerowej głowy u chorych z niedokrwinnym udarem mózgu. *Udar Mózgu* 2001, 3 (1), 13–19.
14. Szaśiadek M., Podemski R., Podkowa J. i wsp.: The predictive value of CT signs in the early and subacute stages of ischaemic stroke. *Pol. J. Radiol.* 2003, 68 (3), 10–14.
15. Szaśiadek M., Hendrich B., Turek T.: Czy angiografia TK może zastąpić konwencjonalną angiografię mózgową w diagnostyce ostrych krwotoków wewnątrzczaszkowych? *Udar Mózgu* 1999, 1, 59–67.
16. Szaśiadek M., Kowalewski K., Turek T., Hendrich B., Podkowa J., Maksymowicz H.: Efficiency of CT-angiography in the diagnosis of intracranial aneurysms. *Med. Science Monit.* 2002, 8 (6), 99–104.
17. Pilch-Kowalczyk J., Konopka M., Gibińska J., Hartel M.: Perfuzja TK — nowa jakość w diagnostyce obrazowej udaru niedokrwinnego. *Med. Science Review — Diagnostyka Obrazowa*. 2002, 1, 62–66.
18. Teng M.M.-H., Kao Y.-H., Cheng H.-C. i wsp.: The Value of DWI in the Diagnosis of Cerebral Infarction and Ischemia. *Chin. J. Radiol.* 1998, 23 (4), 121–126.
19. Karonen J.O., Vanninen R.L., Liu Y. i wsp.: Combined diffusion and perfusion MRI with correlation to single-photon emission CT in acute ischemic stroke: ischemic penumbra predicts infarct growth. *Stroke* 1999, 30, 1583–1590.
20. Kidwell C.S., Saver J.L., Mattiello J. i wsp.: Diffusion-perfusion MRI characterization of post-recanalization hyperperfusion in humans. *Neurology* 2001, 57, 2015–2021.
21. Lansberg M.G., Tong D.C., Norbush A.M., Yenari M.A., Moseley M.E.: Intra-Arterial rtPA Treatment of Stroke Assessed by Diffusion- and Perfusion-Weighted MRI. *Stroke* 1999, 30, 678–680.
22. Wintermark M., Reichart M., Thiran J.P. i wsp.: Quantitative assessment of regional cerebral blood flows by perfusion CT studies at low injection rates: a critical review of the underlying theoretical models. *Eur. Radiol.* 2001, 11, 1220–1230.
23. Wintermark M., Thiran J.P., Schnyder P., Meuli R.: Perfusion CT offers hope in stroke control. *Diagnostic Imaging Europe* 2001, 35–39.
24. Koenig M., Kraus M., Theek C. i wsp.: Quantitative assessment of the ischemic brain by means of perfusion-related parameters derived from perfusion CT. *Stroke* 2001, 32, 431–437.
25. Ciesielski B., Kuziemski W.: *Obrazowanie metodą magnetycznego rezonansu w medycynie*. Oficyna Wydawnicza TUTOR, Toruń 1994.
26. Noguchi K., Ogawa T., Inguami A. i wsp.: MRI of acute infarction: a comparison of FLAIR and fast spin-echo imaging. *Neuroradiology* 1997, 39 (6), 406–410.
27. Karonen J.O., Østergaard L., Vainio P. i wsp.: Diffusion and perfusion MR imaging in acute ischemic stroke: a comparison to SPECT. *Comput. Methods Programs Biomed.* 2001, 66, 125–128.
28. Thijs V.N., Adami A., Neumann-Haefelin T., Moseley M.E., Marks M.P., Albers G.W.: Relationship between severity of MR perfusion deficit and DWI lesion evolution. *Neurology* 2001, 57, 1205–1211.
29. Hergan K., Schaefer P.W., Sorensen A.G., Gonzalez R.G., Huisman T.A.G.M.: Diffusion-weighted MRI in diffuse axonal injury of the brain. *Eur. Radiol.* 2002, 12, 2536–2541.
30. O'Sullivan M., Summers P.E., Jones D.K., Jarosz J.M., Williams S.C.R., Markus H.S.: Normal-appearing white matter in ischemic leukoaraiosis: A diffusion tensor MRI study. *Neurology* 2001, 57, 2307–2310.
31. Röhl L., Geday J., Østergaard L. i wsp.: Correlation between Diffusion- and Perfusion-Weighted MRI and Neurological Deficit Measured by the Scandinavian Stroke Scale and Barthel Index in Hyperacute Subcortical Stroke ( $\leq 6$  Hours). *Cerebrovasc. Dis.* 2001, 12, 203–213.
32. Kidwell C.S., Alger J.R., Di Salle F. i wsp.: Diffusion MRI in patients with transient ischemic attacks. *Stroke* 1999, 30 (6), 1174–1180.
33. Coutts S.B., Simon J.E., Tomanek A.I. i wsp.: Reliability of assessing percentage of diffusion-perfusion mismatch. *Stroke* 2003, 34 (7), 1681–1683.
34. Chu K., Kang D.-W., Yoon B.-W., Roh J.-K.: Diffusion-Weighted Magnetic Resonance in Cerebral Venous Thrombosis. *Arch. Neurol.* 2001, 58, 1569–1576.
35. Albers G.W., Lansberg M.G., Norbush A.M. i wsp.: Yield of diffusion-weighted MRI for detection of potentially relevant findings in stroke patients. *Neurology* 2000, 54 (8), 1562–1567.
36. Rothschild P.A., Rothschild D.R.: *Open MRI*. Lippincott Williams & Wilkins, Philadelphia 2000.