

Wczesna rekanalizacja tętnicy środkowej mózgu w leczeniu fibrynolitycznym kardiogenego udaru mózgu — opis przypadku

Early recanalisation of middle cerebral artery in thrombolytic therapy of cardiogenic stroke — a case study

Dariusz Gąsecki¹, Grzegorz Kozera¹, Leszek Mierzejewski², Rafał Gałąska², Krzysztof Jodzio³, Michał Studniarek⁴, Piotr Lass⁵, Andrzej Rynkiewicz², Walenty Michał Nyka¹

¹Klinika Neurologii Dorosłych Akademii Medycznej w Gdańsku

²I Klinika Chorób Serca Akademii Medycznej w Gdańsku

³Instytut Psychologii Uniwersytetu Gdańskiego w Gdańsku

⁴Zakład Radiologii Akademii Medycznej w Gdańsku

⁵Zakład Medycyny Nuklearnej Akademii Medycznej w Gdańsku

Streszczenie

Udary niedokrwienne stanowią 85–90% udarów mózgu, większość z nich to rezultat niedrożności tętnic mózgowych lub szyjnych. Wysoka śmiertelność oraz znaczny odsetek chorych obarczonych trwałym inwalidztwem wskazują na konieczność poszukiwania skuteczniejszych form terapii. Tromboliza mózgowa pozwala na istotne zmniejszenie deficytu neurologicznego. W pracy przedstawiono przypadek 54-letniego mężczyzny, u którego zastosowano leczenie trombolityczne w przebiegu kardiogenego ogniska niedokrwiennego mózgu w dorzeczu tętnicy mózgu środkowej. Poprawa stanu neurologicznego (regresja objawów ogniskowych) nastąpiła już w pierwszej godzinie leczenia *i.v.* rekombinowanym tkankowym aktywatorem plazminogenu (rt-PA). Rekanalizację tętnicy mózgu środkowej potwierdzono badaniem przezczaszkowej ultrasonografii dopplerowskiej.

Słowa kluczowe: udar mózgu, rt-PA, leczenie trombolityczne, przezczaszkowa ultrasonografia dopplerowska

Abstract

Acute ischaemic stroke constitutes 85–90% of all stroke subtypes. Majority of brain ischaemia results from cerebral or carotid arteries occlusion. High mortality and invalidity due to stroke are still unsatisfactory. Thrombolytic therapy enables recovery improvement and significant reduction of neurological deficits. In this report we present a case of 54-year-old male with ischaemic stroke of cardiogenic origin in territory of middle cerebral artery. Significant neurological recovery was observed during the first hour of *i.v.* rt-PA infusion. Recanalisation of middle cerebral artery was confirmed with Transcranial Doppler examination.

Key words: acute ischaemic stroke, rt-PA, thrombolytic therapy, Transcranial Doppler

Wstęp

Udary niedokrwienne stanowią około 85–90% wszystkich udarów mózgu [1]. Większość z nich powstaje w wyniku niedrożności tętnic mózgowych lub domózgowych. U ponad 80% pacjentów z udarem niedokrwiennym wykazano obecność okluzji naczyniowej, co potwierdzają wyniki badań angiograficznych [2]. Za najbardziej uzasad-

nione należy zatem uznać leczenie zmierzające do wczesnej rekanalizacji naczynia i reperfuzji (przywrócenia przepływu) w obszarze niedokrwienia.

Skutecznym sposobem udrożnienia naczynia krwionośnego jest rozpuszczenie zakrzepu zamykającego (lub przewężającego) światło naczynia [3]. Podejmuje się również próby mechanicznego udrożnienia naczyń mózgowych [4]. Pierwsze kliniczne zastosowanie trombolizy w leczeniu niedrożności tętnic mózgowych podjęto w końcu lat 50. XX wieku [5], a więc przed wprowadzeniem tomografii komputerowej. Z powodu wysokiej częstości powikłań krwotocznych metoda ta została zaniechana. Dopiero na początku lat 80. powrócono do leczenia fibrynolitycznego w udarze mózgu, stosując miejscowo urokinazę w zakrzepicy tętnicy podstawnej.

Adres do korespondencji:

Lek. med. Dariusz Gąsecki

Klinika Neurologii Dorosłych AMG, ul. Dębinki 7, 80–211 Gdańsk

tel.: +48 (0 58) 349 23 00/09, faks: +48 (0 58) 349 23 20

e-mail: dgasecki@amg.gda.pl

Praca wpłynęła do Redakcji: 3 kwietnia 2003 r.

Zaakceptowano do druku: 12 czerwca 2003 r.

Ostatnia dekada XX wieku to okres intensywnych badań oceniających zarówno lokalną (dotętniczą), jak i systemową (dożylną) fibrynolizę w ramach otwartych i randomizowanych prób klinicznych. Przełom w leczeniu udaru mózgu nastąpił w 1995 roku po ogłoszeniu wyników badań *National Institute of Neurological Disorders and Stroke* (NINDS) nad leczeniem trombolitycznym przy zastosowaniu rekombinowanego tkankowego aktywatora plazminogenu (rt-PA, *recombinant tissue plasminogen activator*) [6]. Schemat leczenia z użyciem rt-PA podawanego systemowo w okresie 3 godzin, stosowany w amerykańskim badaniu NINDS, stał się standardem leczenia w Stanach Zjednoczonych (1996), w Kanadzie (1999), następnie w kilku krajach Ameryki Południowej, od 2000 roku także w Niemczech (w ograniczonej formie), a od 2003 roku w krajach Unii Europejskiej. Jest to jak dotąd jedyna uznana metoda terapeutyczna udaru niedokrwinnego mózgu zgodna z *evidence based medicine*. Niezależnie od rodzaju udaru (lakunarny, związany ze zwężeniem tętnicy szyjnej wewnętrznej, zator serc pochodny), u wszystkich chorych doszło do znaczącej poprawy stanu neurologicznego po podaniu rt-PA [6]. Z uwagi na stosunkową łatwość rozpuszczania świeżego, miękkiego materiału zatorowego, pochodzącego często z jam serca, wydaje się, iż kardiogeny typ udarów stanowi szczególne wskazanie do terapii trombolitycznej [7].

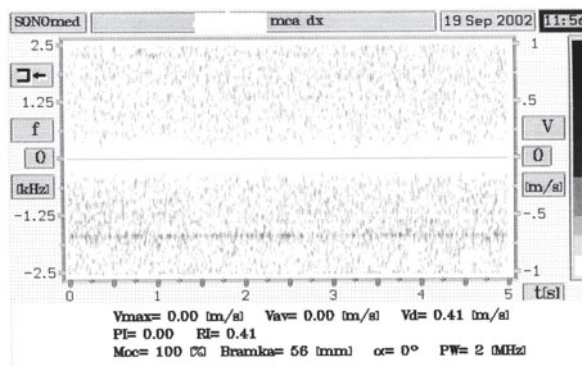
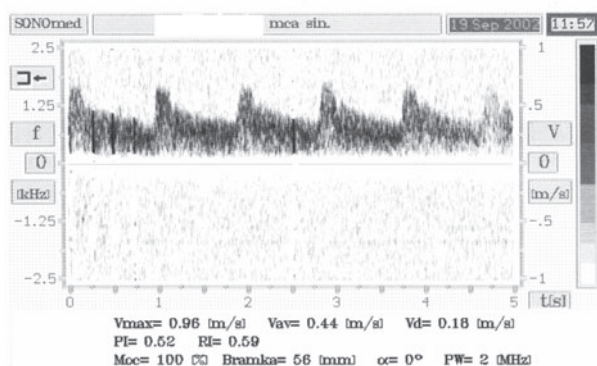
Opis przypadku

Mężczyzna, lat 54, został przywieziony do Izby Przyjęć SPSK nr 1 w Gdańsku 15 minut po wystąpieniu nagłego osłabienia lewych kończyn oraz ośrodkowego niedowładów nerwu twarzewego lewego. Zachorowaniu nie towarzyszyły drgawki, utrata przytomności, bóle głowy, wymioty; incydent nie był poprzedzony urazem głowy ani infekcją. Cho-

ry był obciążony nadciśnieniem tętniczym, chorobą wrzodową, kamicią żółciową, hipercholesterolemią, nałogiem palenia tytoniu oraz chorobą niedokrwienną serca. Przed 2 lata przebył zawał serca ściany przedniej, powikłany zatrzymaniem krążenia z powodu migotania komór. W badaniu echokardiograficznym stwierdzono wówczas cechy akinezy ściany przedniej w segmencie przypodstawnym z frakcją wyrzutową (EF, *ejection fraction*) wynoszącą około 55%. W badaniu kontrolnym wykonanym 2 miesiące przed obecnym zachorowaniem wykazano spadek EF do 27%, a ogólną wydolność krążenia oceniono na III stopień według klasyfikacji NYHA (*New York Heart Association*), zalecając leczenie za pomocą inhibitorów konwertazy angiotensyny, azotanów, digoksyny, kwasu acetylosalicylowego oraz statyn.

W badaniu neurologicznym przy przyjęciu stwierdzano senność oraz ogniskowe objawy prawopółkulowe: niedoczulicę i niedowidzenie połowicze lewostronne, niedowład połowiczny lewostronny w postaci niedowładów centralnego nerwu VII, porażenia kończyny górnej oraz nieznacznego niedowładów kończyny dolnej z objawem Babińskiego. Stwierdzono również typowy dla uszkodzenia prawej półkuli zespół pomijania stronnego [8]. W badaniu tomograficznym głowy (CT, *computed tomography*), wykonanym bez podania środka kontrastującego w 60 minucie od zachorowania, nie wykazano zmian ogniskowych mózgowia, cech jego obrzęku ani krwawienia wewnątrzczaszkowego. Przechczaszkowa ultrasonografia dopplerowska (TCD, *transcranial doppler*) (Sonomed TDS 4, głowica pulsacyjna 2 MHz) nie uwidoczniła przepływu tętnicy środkowej mózgu prawej, przy zachowanym prawidłowym spektrum przepływu w pozostałych naczyniach koła tętniczego mózgu (ryc. 1).

Przy przyjęciu ciśnienie tętnicze wynosiło 110/80 mm Hg a miarowa akcja serca 76 uderzeń/min.



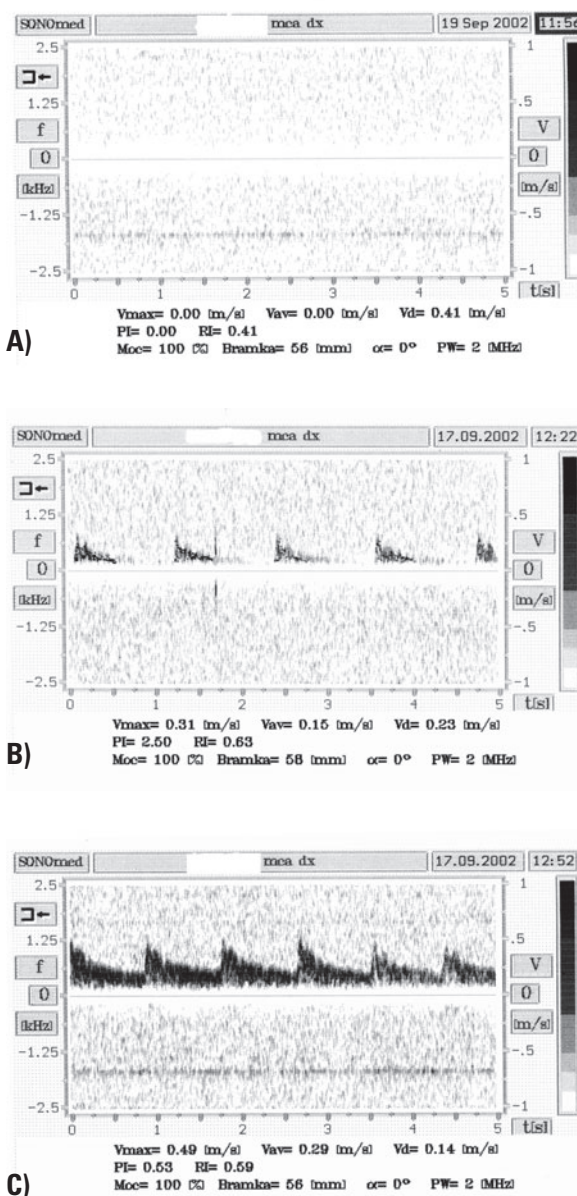
Rycina 1. Brak spektrum przepływu w tętnicy mózgu środkowej — obraz TCD przy przyjęciu

Figure 1. Lack of flow spectrum in right middle cerebral artery — TCD in admission

W zapisie EKG nie ujawniono cech ostrego niedokrwienia mięśnia sercowego, stężenie troponiny T w surowicy wynosiło poniżej 0,01 ng/ml. Badanie radiologiczne klatki piersiowej uwidocznilo wzmożony rysunek naczyniowy oraz powiększenie sylwetki serca. W badaniu echokardiograficznym wykazano rozstrzeń lewej komory z akinezą ściany przedniej i przegrody międzykomorowej; EF wynosiła 30%.

Na podstawie powyższych danych klinicznych oraz wyników badań radiologicznych (CT, TCD) wstępnie rozpoznano świeży zator tętnicy środkowej mózgu prawej. Po wykluczeniu przeciwwskazań i uzyskaniu pisemnej zgody chorego zakwalifikowano go do leczenia trombolitycznego z zastosowaniem rt-PA według protokołu NINDS [6]. W 165 minucie od wystąpienia objawów udaru rozpoczęto leczenie trombolityczne w I Klinice Chorób Serca Akademii Medycznej w Gdańsku, podając pacjentowi rt-PA (*actylise*) dożylnie w dawce 50 mg (bolus 10 mg + 40 mg/h we wlewie ciągłym przez 60 min), tj. 0,6 mg/kg mc. Już w trakcie podawania leku obserwowano znaczną poprawę siły mięśniowej kończyn oraz ustępowanie niedoczulicy i ubytków pola widzenia. Stan neurologiczny oceniano według 31-punktowej skali NIHSS (*National Institute of Health Stroke Scale*) [9]. Punktacja NIHSS oceniana w odstępach 30-minutowych, licząc od początku podawania trombolityku, wynosiła odpowiednio 9, 6 oraz 3. Badanie TCD wykonane w 30 i 60 minucie wykazało cechy rekanalizacji tętnicy mózgu środkowej prawej — już w trakcie infuzji rt-PA (ryc. 2).

W 6 godzinie hospitalizacji pacjenta przetransportowano do Kliniki Neurologii Dorosłych AMG — gdzie kontynuowano leczenie przeciwobrzękowe, włączono heparynę drobnocząsteczkową w dawce profilaktycznej, rozpoczęto rehabilitację ruchową. Po upływie 1 doby od zachorowania pacjent był pionizowany, a w badaniu neurologicznym stwierdzono dyskretny niedowład połowiczny lewostronny oraz zespół pomijania stronnego w sferze somatosensorycznej, słuchowej oraz wzrokowej (4 pkt wg skali NIHSS). Kontrolne badanie CT, wykonane po 24 godzinach, uwidocznilo 2 ogniska hipodensyjne w dorzeczcu obwodowych gałęzi prawej tętnicy mózgu środkowej: tętnicy kątowej i tętnic centralnych przedniobocznych (ryc. 3). W badaniu z zastosowaniem metody emisyjnej tomografii komputerowej pojedynczego fotonu (SPECT, *single photon computed tomography*), przeprowadzonym w 10 dobie, stwierdzono korespondujące ogniskowe deficyty perfuzji łagodnego stopnia w zakresie unaczynienia prawej tętnicy środkowej mózgu. Przepływ w naczyniach do-

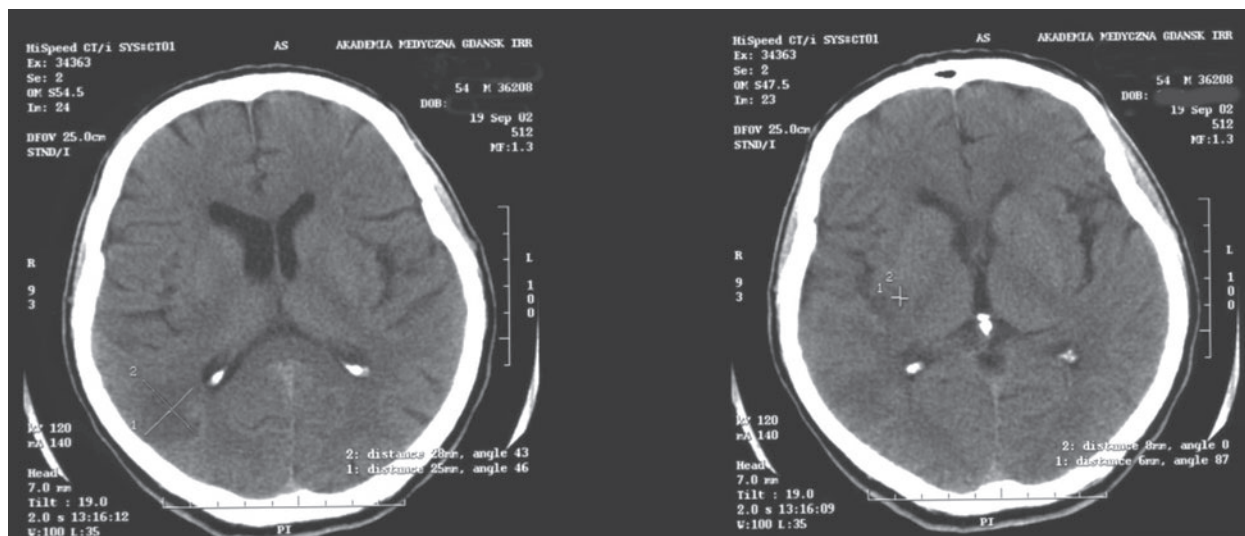


Rycina 2. Cechy rekanalizacji w obrazie TCD — spektrum przepływu w tętnicy mózgu środkowej prawej w 1, 30 i 60 minucie infuzji rt-PA; **A)** 1st minucie infuzji rt-PA; **B)** 30th minucie infuzji rt-PA; **C)** 60th minucie infuzji rt-PA

Figure 2. Re-flow spectrum in right middle cerebral in 1, 30 and 60 minute of fibrinolysis; **A)** 1st minute of fibrinolysis; **B)** 30th minute of fibrinolysis; **C)** 60th minute of fibrinolysis

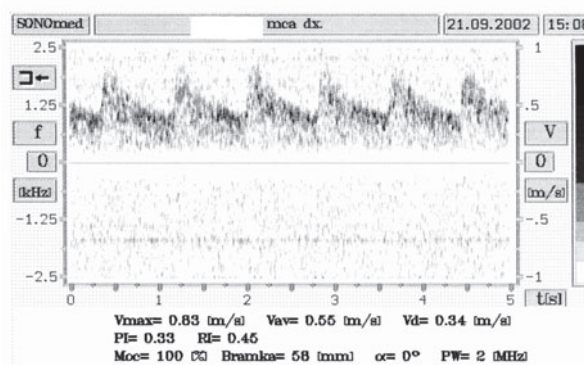
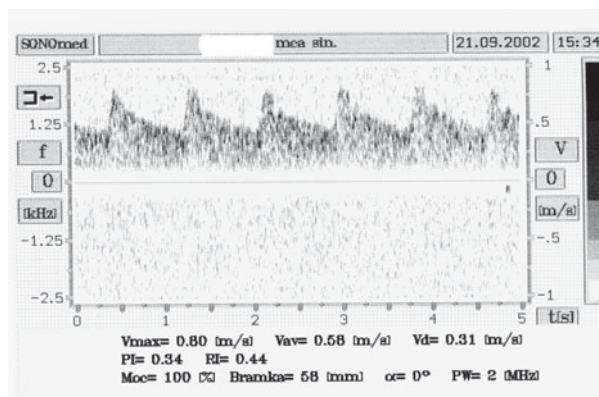
mózgowych w obrazie TCD nie wykazywał zaburzeń hemodynamicznych. Kontrola TCD w 4 dobie od incydentu wykazała normalizację przepływu w tętnicy mózgu środkowej prawej (ryc. 4).

W trakcie kontynuowanego leczenia usprawniającego nastąpiła całkowita regresja niedowładu. W badaniu neuropsychologicznym (14 doba) stwierdzono łagodne zaburzenia rozróżniania cech prozodycznych wypowiedzi, wnioskowania na podsta-



Rycina 3. Obraz tomografii komputerowej w 2 dobie hospitalizacji

Figure 3. CT scans on 2nd day after incident



Rycina 4. Przepływ w tętnicach mózgu środkowych w 4 dobie hospitalizacji

Figure 4. Middle cerebral artery flow spectrum on 4th day of hospitalization

wie kontekstu oraz objaśniania znaczenia metafor. Nie obserwowano objawów pomijania stronnego wzrokowego ani zaburzeń wzrokowo-przestrzennych. Stwierdzano za to objawy pomijania stronnego w sferze somatosensorycznej oraz słuchowej, najczęściej w postaci wygaszania impulsów przy jednoczesnej dwustronnej stymulacji. Ponadto wykluczono uogólniony proces otępienny (2 pkt wg skali NIHSS). Chorego wypisano do domu w 16 dobie od zachorowania z zaleceniem ambulatoryjnej kontroli neurologicznej i kardiologicznej.

Dyskusja

Mimo ogromnego postępu w rozumieniu zjawisk patogenetycznych zachodzących w ostrym niedokrwieniu mózgu, możliwości terapeutyczne w tym przypadku wciąż pozostają bardzo ograni-

zione. W chwili obecnej tromboliza jest jedyną specyficzną metodą leczenia (ostrej fazy) udaru niedokrwiennego mózgu, mającą wartość w rozumieniu *evidence based medicine*. U podstaw patogenetycznych terapii trombolitycznej leży założenie, iż rekanalizacja zamkniętego naczynia przyczynia się do uratowania tkanek mózgu w obszarze niedokrwienia, w którym uszkodzenie jest całkowicie lub co najmniej częściowo odwracalne (koncepcja penumbry) [10]. Dzięki redukcji wielkości zawału uzyskuje się zmniejszenie deficytu neurologicznego. Warunkiem skuteczności leczenia jest wczesna reperfuza. Bowler i wsp. podają, że wprowadzie spontaniczna reperfuza po udarze niedokrwinnym mózgu, oceniana za pomocą SPECT, występuje z częstością 42% w ciągu pierwszego tygodnia, jednak jest ona związana z kliniczną poprawą jedynie u 2% pacjentów [11], co można tłumaczyć zbyt późną

reperfuzyją. W badaniach, które przeprowadzili Yamaguchi i wsp., efektywność rekanalizacji po zastosowaniu rt-PA oceniono na 25,6% w porównaniu z 4,3% spontanicznej rekanalizacji w grupie placebo [12]. Z kolei del Zoppo i wsp. na podstawie badania 93 pacjentów metodą angiografii stwierdzili 34,4-procentową efektywność rekanalizacji w 1. godzinie po leczeniu rt-PA. W zależności od lokalizacji niedrożności częstość ta wynosiła od 8% (w przypadku lokalizacji w tętnicy szyjnej wewnętrznej w odcinku pozaczaszkowym), do 26% i 38% (w przypadku lokalizacji odpowiednio w tętnicy środkowej mózgu i jej gałęziach dystalnych) [13]. Efekt leczenia trombolitycznego jest zatem odwrotnie proporcjonalny nie tylko do czasu włączenia leku [6, 14], ale również do wielkości zakrzepu i jego proksymalnej lokalizacji [15]. Zależy on jednak również, a właściwie przede wszystkim, od stanu krążenia obocznego wokół ogniska niedokrwiennego [16, 17]. Wydolność krążenia obocznego stanowi niezależny czynnik rokowniczy udaru niedokrwiennego. Typ niedrożności i rekanalizacja mają znaczenie rokownicze, o ile adekwatna kolateralizacja zdoła zapobiec transformacji niedokrwionej tkanki w ognisko martwicze [17].

Dożylne podanie rt-PA, poprzez rozpuszczenie materiału zatorowo-zakrzepowego i rekanalizację tętniczą, a w konsekwencji reperfuzyję tkanki mózgowej, może prowadzić do wczesnej remisji klinicznej. W przypadku okluzji tętnicy środkowej mózgu częstość całkowitej rekanalizacji w nadostrej fazie udaru, to jest w czasie infuzji rt-PA, ocenia się na 20–22% [16, 18]. Jest ona związana z bardzo szybką remisją kliniczną (*dramatic recovery*), ustępowaniem takich objawów, jak: porażenie motoryki gałek ocznych czy deficyty czuciowe, a w nieco mniejszym stopniu także ruchowe, już w czasie podawania trombolityku. Podkreśla się korzystny wpływ ciągłego monitorowania ultrasonografią przezczaszkową z zastosowaniem sondy 2 MHz [18]. W pracy Felberga i wsp. tempo remisji motorycznych było największe w zakresie kończyny dolnej, nieco mniejsze w kończynie górnej, natomiast w przypadku twarzy zwykle obserwowano jedynie częściową remisję; to samo dotyczyło afazji [16]. W przedstawionym przypadku obserwowano wczesne ustępowanie deficytu ruchowego i czuciowego, natomiast powolne i tylko częściowe ustępowanie elementów zespołu pomijania stronnego. Rekanalizację tętniczą wykazano w ultrasonografii przezczaszkowej, która uwiarygodniła powrót przepływu w tętnicy mózgu środkowej prawej. Podobne obserwacje poczynili także inni badacze [16, 18]. Mimo wczesnej rekanalizacji tętnicy środkowej mózgu stwierdzono ogniska niedo-

krwienne, zlokalizowane w dorzeczu jej obwodowych gałęzi, prawdopodobnie jako skutek dystalnego przesuwania się materiału zatorowego w wyniku fragmentaryzacji. Ponadto zmiany wystąpiły w obrębie dorzecza tętniczek soczewkowo-prążkowiowych (*aa. lenticulostriatae*), końcowych gałęzi pnia tętnicy środkowej mózgu, jako skutek braku dopływu krążenia kolateralnego, czyli w obszarze często spotykanego zawału, nawet po wczesnej rekanalizacji tętnicy środkowej mózgu [19].

W świetle ostatnich badań oraz kontynuowanych badań wielośrodkowych otwarta pozostaje kwestia dawkowania leku. Mimo zalecania dożylnego stosowania rt-PA w dawce 0,9 mg/kg/mc. [6], nie brak pozytywnych wyników w próbach klinicznych z dożylnym zastosowaniem mniejszych dawek rt-PA (0,6–0,8 mg/kg/mc.) [20, 21]. Niektórzy autorzy uzyskiwali również korzystny efekt terapeutyczny rt-PA, podając lek po 3 godzinach od zachorowania (poszerzone okno terapeutyczne) [21]. W opisywanym przypadku dawka leku wyniosła 0,6 mg/kg/mc.

Celem przedstawienia przez autorów powyższego przypadku było zwrócenie uwagi na możliwość leczenia fibrynolitycznego chorych z udarem mózgu, u których możliwe jest zastosowanie odpowiedniej terapii w ciągu pierwszych 3 godzin od wystąpienia objawów. Szczególnie predysponowaną grupą wydają się chorzy z udarem „kardiogennym”. Tromboliza może być w przyszłości metodą terapii dla części pacjentów, możliwą do zastosowania również w warunkach polskich [22]. W bieżącym roku ukończono proces rejestracyjny tego typu leczenia w Unii Europejskiej, a więc w niedalekiej przyszłości konieczne będzie rozpoczęcie podobnych procedur w naszym kraju.

Kontynuowane są badania nad poszerzaniem okna czasowego (europejskie ECASS III [*European-Australasia Cooperative Acute Stroke Study II*], amerykańskie PROACT III [*Prolyse in Acute Cerebral Thromboembolism III*], australijskie EPITHET [*Echo-Planar Imaging Thrombolysis Evaluation Trial*]) i dalszym precyzowaniem kryteriów kwalifikujących do bezpiecznego leczenia trombolitycznego udaru mózgu. W przyszłości głównym kryterium kwalifikującym do leczenia trombolitycznego powinno być z pewnością ustalenie stopnia wydolności krążenia obocznego, innymi słowy — dynamicznej wielkości obszaru penumbry. Jest to możliwe dzięki zastosowaniu takich badań, jak obrazowanie dyfuzyjne MR (*diffusion magnetic resonance*), które obecnie jest metodą najszybciej wykrywającą niedokrwienie i najlepiej odzwierciedlającą końcowy obszar zawału, a zastosowane łącznie z badaniami perfuzyjnymi (SPECT, badanie perfuzyjne tomografii komputerowej lub rezonansu magnetycznego) pozwala na

określenie wielkości penumbry (tzw. *perfusion-diffusion mismatch*).

Ocena krążenia obocznego może stanowić obiektywne kryterium selekcyjne w leczeniu trombolitycznym udaru niedokrwiennego mózgu. Uwidocznienie miejsca niedrożności tętniczej jest również istotnym, choć dyskutowanym, elementem kwalifikacji do leczenia trombolitycznego udaru mózgu. Metodami alternatywnymi do stosowanej początkowo angiografii mózgowej są ultrasonografia przezczaszkowa, jak również rozwijająca się dynamicznie angiografia tomografii komputerowej.

Piśmiennictwo

- Prusiński A., Domżał T., Kozubski W., Szczudlik A.: Niedokrwiennie udary mózgu. *α-medica press*. Bielsko-Biała 1999.
- Fieschi C., Argentino C., Lenzi G.L.: Clinical and instrumental evaluation of patients with ischemic stroke within the first six hours. *J. Neurol. Sci.* 1989, 91, 311–322.
- Częstochowska E.: Profilaktyka i leczenie niedokrwiennego udaru mózgu — od antyagregacji do trombolizy. *Udar Mózgu* 1999, 2, 89–93.
- Skarżyński P., Ostrowski J., Franc Z., Czarnacka B.: Rescue local thrombolysis combined with angioplasty for acute occlusion of left middle cerebral artery. *International Course on Carotid Angioplasty. Abstractbook*. Frankfurt/Offenbach Germany, 2001.
- Sussman B., Fitch T.: Thrombolysis with fibrinolytics in cerebral artery occlusion. *J. Am. Med. Assoc.* 1958, 167, 1705–1709.
- The NINDS rt-PA Stroke Study Group: Tissue plasminogen activator for acute ischemic stroke. *N. Engl. J. Med.* 1995, 333, 1581–1587.
- Caplan L.R.: Pathogenesis of cervico-cranial artery occlusion. W: Lyden P.D. red. *Thrombolytic therapy for stroke*. Humana Press, Totowa, New Jersey 2001, 32.
- Jodzio K., Lass P., Nyka W.M., Gąsecki D.: Cerebral blood flow SPECT imaging in right hemisphere-damaged patients with hemispatial neglect. A pilot study. *Nucl. Med. Rev.* 2002, 5, 49–51.
- Brott T., Adams H.P., Olinger C.P., Marler J.R., Barsan W.G. i wsp.: Measurements of acute cerebral infarction: a clinical examination scale. *Stroke* 1989, 20, 864–870
- Astrup J., Siesjo B.K., Symon L.: Thresholds in cerebral ischemia: the ischemic penumbra. *Stroke* 1981, 12, 723–725.
- Bowler J.V., Wade J.P., Jones B.E., Nijran K.S., Steiner T.J.: Natural history of the spontaneous reperfusion of human cerebral infarcts as assessed by ^{99m}Tc HMPAO SPECT. *J. Neurol. Neurosurg. Psychiatry* 1998, 64, 90–97.
- Yamaguchi T., Hayakawa T., Kikuchi T.: Trombolytic therapy in embolic and thrombotic cerebral infarction. W: Hacke W., del Zoppo G.J., Hirschberg M. red. *Thrombolytic therapy in acute ischemic stroke*. Heidelberg, Germany, Springer-Verlag, 1991, 161–174.
- Del Zoppo G.J., Poeck P., Pessin M.S.: Recombinant tissue plasminogen activator in acute thrombotic and embolic stroke. *Ann. Neurol.* 1992, 32, 78–86.
- Hacke W., Kaste M., Fieschi C., von Kummer R., Davalos A., Meier D. i wsp.: Randomised double-blind placebo-controlled trial of thrombolytic therapy with intravenous alteplase in acute ischemic stroke (ECASS II). Second European-Australasian Acute Stroke Study Investigators. *Lancet* 1998, 352, 1245–1251.
- Hacke W., Kaste M., Fieschi C., Toni D., Lesaffre E., von-Kummer R. i wsp.: Intravenous thrombolysis with recombinant tissue plasminogen activator for acute hemispheric stroke. The European cooperative acute stroke study (ECASS). *JAMA* 1995, 274, 1017–1025.
- Felberg R.A., Okon N.J., El-Mittwalli M.D., Burgin W.S., Grotta J.C., Alexandrov A.V.: Early dramatic recovery during intravenous tissue plasminogen activator infusion. *Stroke* 2002, 33, 1301–1307.
- Kucinski T., Koch C., Eckert B., Becker V., Kromer H., Heesen C. i wsp.: Collateral circulation is an independent radiological predictor of outcome after thrombolysis in acute ischaemic stroke. *Neuroradiology* 2003, 45, 11–18.
- Alexandrov A.V., Demchuk A.M., Felberg R.A., Christou I., Barber P.A., Burgin W.S. i wsp.: High rate of complete recanalization and dramatic clinical recovery during tpa infusion when continuously monitored with 2-MHz transcranial doppler monitoring. *Stroke* 2000, 31, 610–614.
- Ringelstein E.B., Biniek R., Weiller C., Ammeling B., Nolte P.N., Thron A.: Type and extent of hemispheric brain infarctions and clinical outcome in early and delayed middle cerebral artery recanalisation. *Neurology* 1992, 42, 289–298.
- Ernst R., Pancioli A., Tomsick T., Kissela B., Woo D., Kanter D. i wsp.: Combined intravenous and intra-arterial recombinant tissue plasminogen activator in acute ischemic stroke. *Stroke* 2000, 31, 2552–2557.
- Trouillas P., Nighoghossian N., Derex L., Adeleine P., Honnorat J., Neuschwander P. i wsp.: Thrombolysis with intravenous rt-PA in a series of 100 cases of acute carotid territory stroke: determination of etiological, topographic, and radiological outcome factors. *Stroke* 1998, 29, 2529–2540.
- Dworakowski R., Mierzejewski L., Gąsecki D., Zapaśnik A., Koprowski A., Gałąska R. i wsp.: Udar niedokrwienny mózgu u chorej z napadowym migotaniem przedsionków. Leczenie fibrynolityczne. Postępowanie diagnostyczne i lecznicze. *Kardiol. Pol.* 2002, 56, 316–320.