

## Diagnostyka obrazowa śródpiersia dla oceny grasicy

### Diagnostic viewing mediastinal methods in evaluation of thymus

Ryszard A. Pacho<sup>1, 2</sup>, Iwona Bestry<sup>2</sup>, Katarzyna Błasińska-Przerwa<sup>2</sup>, Anna Kostyra-Pruszczyk<sup>3</sup>

<sup>1</sup>II Zakład Radiologii Klinicznej Warszawskiego Uniwersytetu Medycznego

<sup>2</sup>Zakład Radiologii Instytutu Gruźlicy i Chorób Płuc w Warszawie

<sup>3</sup>Klinika Neurologii Warszawskiego Uniwersytetu Medycznego

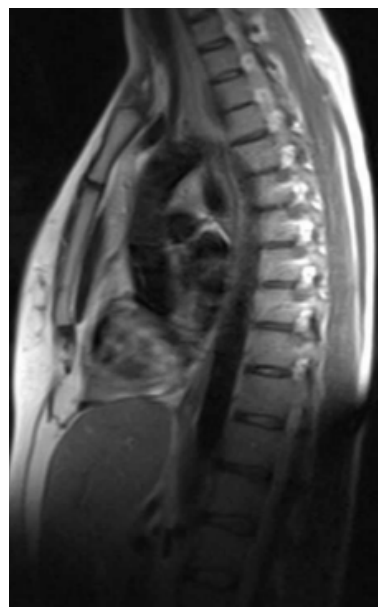**Słowa kluczowe:** grasica, miastenia, tomografia komputerowa, rezonans magnetyczny

**Key words:** thymus, myasthenia gravis, computer tomography, magnetic resonance imaging

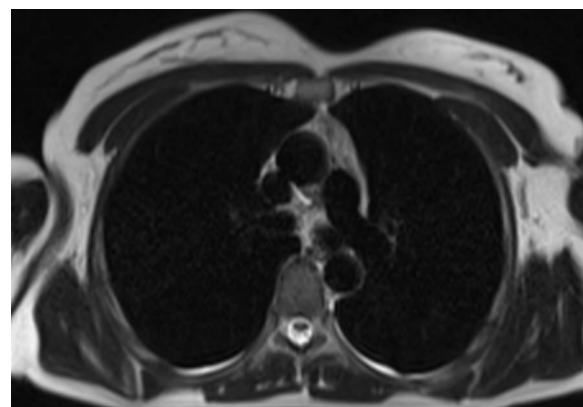
Uważa się, że 65% pacjentów z miastenią ma mieszkowy przerost chłonny grasicy, 15% grasiczaki, a 20% pacjentów prawidłowe lub też inwolucyjne grasicę [1, 2]. Inne guzy, z którymi współistnieje miastenia, są bardzo rzadkie. Rozpoznanie zmian ogniskowych w grasicy nie sprowadza się zatem tylko do wykrycia zmian ogniskowych jako przyczyny choroby, ale także określenia grasicy jako prawidłowej, która mimo prawidłowego obrazu w innych badaniach diagnostycznych może być związana z miastenią.

Podstawą rozpoznawania zmian ogniskowych w grasicy jest wykrycie zmian w obrazie grasicy przez obecność powiększenia narządu, zmianę kształtu części narządu (obecność zmiany ogniskowej) lub też wykrycie nieprawidłowej tkanki w narządzie (tkanki tłuszczowej, tkanki nietypowo bogato unaczynionej oraz zwapnień). Prawidłowa grasica ma szerokość jednego z płatów u osoby w wieku ponad 20 lat — jest nie większa od 13 mm (ryc. 1, 2). Grasica zanika z wiekiem, dlatego dodatkową trudnością w wykrywaniu zmian ogniskowych jest odróżnienie fragmentów przetrwałej grasicy od niewielkiej zmiany ogniskowej. Uważa się, że przetrwałe fragmenty prawidłowej grasicy nie bywają większe od okrągłych obszarów tkanki litej o średnicy nie większej od 7 mm [3].

Metodami używanymi w rozpoznawaniu zmian ogniskowych są obecnie tomografia komputerowa, rezonans magnetyczny oraz od niedawna zintegrowana metoda badania izotopowego i radiologicznego — pozytonowa tomografia emisyjna w połączeniu z tomografią komputerową. Dla rozpoznania używanym znacznikiem jest obecnie glukoza znakowana fluorem [3, 4]. Najczęściej używaną metodą jest tomografia komputerowa. Metoda ta ma jednak ograniczenia przy rozpoznawaniu zasięgu naciekania, co jest bardzo ważne w przypadkach naciekających postaci nowotworów. Określenie stosunku nacieku do torebki guza oraz wykrycie obecności krwotoku, zwłaszcza kiedy jest on shemolizowany czy też tkanki tłuszczowej, jest łatwiejsze przy użyciu MR. Zaletami TK są: większa zdolność rozdzielcza oraz większa czułość w wykrywaniu zwapnień [4, 5]. Badanie TK często ogranicza się do serii bez podawania kontrastu, dlatego że pacjenci z rozpoznaniem miasteni stosunkowo rzadko mają zmiany ogniskowe. Badanie bez kontrastu jest wystarczające do wykrycia prawidłowego narządu i zmian jego wielkości, zarówno powiększenia, jak i zmian inwolucyjnych grasicy



**Rycina 1.** Przetrwiała grasica, obraz T2-zależny, sekwencja HASTE, przekrój strzałkowy



**Rycina 2.** Przetrwiała grasica, obraz T2-zależny, sekwencja HASTE, przekrój poprzeczny

bez zmiany ogniskowej. Podanie kontrastu potrzebne jest w przypadkach wykrycia lub podejrzenia obecności zmiany ogniskowej (grasiczaki, rak grasicy) albo obecności innego guza położonego w grasicy (guz neurohormonalny, chłoniak czy też przerzut) [2]. Badania MR wykonywane są zazwyczaj w dwóch płaszczyznach — poprzecznej i strzałkowej w obrazach zarówno T1-zależnych i T2-zależnych w sekwencjach echa spinowego oraz tłumienia sygnału z tkanki tłuszczowej. Do oceny morfologii guza (grasiczaki i in.) wskazane jest badanie z podaniem kontrastu [3, 5]. Wskazane jest także badanie z wyrównaniem artefaktów spowodowanych motoryczną czynnością przylegającego serca (kierowanie badania zapisem EKG). Badania TK pozwalają niekiedy na ocenę torebki guza w technice cienkich warstw, 2 mm lub jeszcze cieńszych. Rozpoznanie obecności węzłów chłonnych uznawanych jako przerzutowe opiera się na

pomiarze wielkości podejrzanych węzłów (kryterium 10 mm w krótkiej osi badanego węzła) [5].

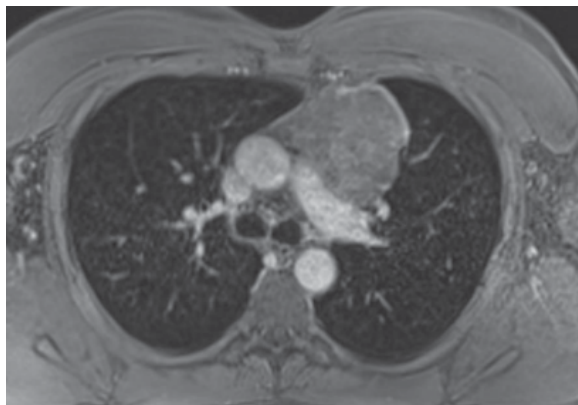
Miastenia jest chorobą współistniejącą z przerostem grasicy. Występują dwa typy przerostu tego narządu — prawdziwy przerost grasicy i przerost chłonny (lub przerost chłonny mieszkowy). Obydwie postaci charakteryzują się rozległym symetrycznym powiększeniem narządu. Pierwsza forma występuje w szeregu chorób, przerost chłonny występuje przede wszystkim u chorych po przebytych streśsiu, chemioterapii czy leczeniu kortykosteroidami. Przerost chłonny najczęściej występuje w przebiegu miastenii. Obie formy w badaniach obrazowych są nie do odróżnienia i jedyną wspólną charakterystyką jest powiększenie całego narządu. Istnieją pewne próby z użyciem PET, ale wyniki te wymagają dalszych badań [4].

Guzy pochodzenia nabłonkowego grasicy podzielono na podstawie skali WHO z 1999 roku, a poprawionej w 2004 roku. Skale te pozwalają na wyróżnienie dwóch grup — grupy grasiczaków w 5 kategoriach i raków grasicy w trzech kategoriach (różne histologicznie oraz raki neuroendokrynne).

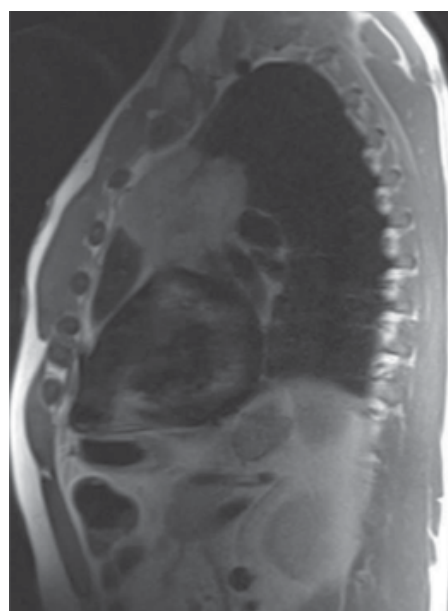
Uważa się, że 1/3 grasiczaków jest inwazyjna (ryc. 3, 4). Guzy takie pierwotnie przerastają torebkę do tkanki tłuszczowej śródpiersia, następnie naciekają sąsiadujące narządy śródpiersia, a potem jamy opłucnowe (część z nich). Grasiczaki mogą również upodabniać naciekanie przez ścisłe przyleganie do sąsiadujących narządów. Niekiedy w przypadkach bardzo rozległego naciekania w klatce piersiowej, naciekanie może szerzyć się na narządy pod przeponą [1]. W grasiczakach mogą rzadko występować zwapnienia. Po podaniu kontrastu wzmacniają się miernie, ale jednolicie. Badanie MR wykazuje obecność przegród w guzie, lepiej uwidacznia naciekanie torebki oraz pozwala na wykrywanie zmian torbielowatych i tkanki tłuszczowej w guzie.

Raki grasicy należą do bardzo rzadko spotykanych guzów. Są przeważnie wykrywane przypadkowo i bardzo rzadko współistnieją z miastenią. Guzy te wykazują znacznie częściej charakter inwazyjny, naciekając torebkę, częściej też spotykana jest nieregularność wzmocnienia masy guza, nie ma przegród w masie guza, a jego struktura jest zatarta. Również powiększone węzły chłonne częściej występują u chorych z rakami grasicy. Wzmocnienie guza po podaniu kontrastu w TK/MR nie jest tak regularne, jak w grasiczakach. Metoda FDG PET pozwala na różnicowanie raka grasicy od guzów grasicy, przerostu grasicy i wychwytu znacznika przez prawidłowy narząd [4]. Podstawą różnicowania są wyższe wartości standardowego wychwytu znacznika od innych zmian w grasicy.

Rzadkie guzy grasicy, do których należą tłuszczak i tłuszczczakorak, rakowiak grasicy oraz chłoniak, poza pierwszymi z wymienionych nie bywają powiązane z obecnością miastenii oraz innych chorób powiązanych ze zmianami grasicy (choroba Gravesa, niedokrwistość anaplastyczna oraz inne zaburzenia hematologiczne). Tłuszczak grasicy wyróżnia się dużymi rozmiarami i znaczną ilością tkanki tłuszczowej w swojej masie. Rakowiaki grasicy są guzami rzadkimi, dającymi często przerzuty, ale rzadko współistnieją z zespołem klinicznym dla tego schorzenia. Cechą charakterystyczną jest znaczne przebarwienie masy guza po podaniu kontrastu



**Rycina 3.** Duży grasiczak, obraz T1-zależny 3D GRE, po podaniu kontrastu, przekrój poprzeczny



**Rycina 4.** Duży grasiczak, obraz T2-zależny, sekwencja HASTE, przekrój strzałkowy

[1, 3]. Guzy te spotykane są w zespole MEN I. Chłoniaki występują w grasicy przede wszystkim w przebiegu choroby Hodgkina w postaci *nodular sclerosis*. Zasadniczym problemem jest różnicowanie chłoniaka grasicy z grasiczakiem, a u młodych pacjentów także prawidłowej grasicy. Uważa się, że metody obrazowe nie są wystarczającą podstawą do ostatecznego rozpoznania, chociaż duże nadzieje wiąże się z badaniami MR z przesunięciem chemicznym, jak i z badaniem PET [4].

Leczeniem z wyboru w przypadkach guzów jest usunięcie grasicy ze zmianą. Również pacjenci z miastenią oporną na leczenie zachowawcze bez rozpoznania guza mają wykonywane usunięcia tego narządu. Problemem pozostaje jednak grupa pacjentów bez choroby nowotworowej, u których wykonano operację usunięcia grasicy, nie uzyskując poprawy stanu klinicznego pacjenta. Ponieważ grasicę powstaje z tkanek III i IV łuku skrzelowego, po-

szukiwano tkanki tłuszczowej w śródpiersiu, uważając, że dalsza resekcja pozostającej tkanki tłuszczowej pozwoli na wyleczenie choroby. W wynikach badań z użyciem TK jako metody badawczej (Kostyra, Pacho — wyniki przygotowywane do druku) u pacjentów po retyrektomii autorzy niniejszej pracy nie potwierdzają wyników TK jako upoważniających do ponownej torakotomii w celu poszukiwania pozostałej tkanki tłuszczowej jako miejsca chorobotwórczego.

Badania obrazowe grasicy, jakimi są TK i MR, pozwalają na wykrycie guzów tego narządu i na ocenę wielkości narządu. Obecnie wysiłek diagnostyczny powinien być skierowany na badania czynnościowe obrazowe jak PET i MR z dyfuzją dla oceny zmian metabolicznych w tym narządzie.

#### Piśmiennictwo

1. Huete-Garin A., Sagel S.S. W: Lee J.K.T., Sagel S.S., Stanley R.J., Heiken J.P. (red.). *Computed body tomography with MRI correlation*. Lippincott, Williams & Wilkins, Philadelphia 2005.
2. Nicolaou S., Mueller N.L., Li D.K.B. i wsp. Thymus in myasthenia gravis: comparison of CT and pathologic findings and clinical outcome after thymectomy. *Radiology* 1996; 201: 471–474.
3. Srirajaskanthan R., Toubanakis C., Dusmet M i wsp. A review of thymic tumors. *Lung Cancer* 2008; 60: 4–13.
4. Nishino M., Ashiku S.K., Koehler O.L. i wsp. The thymus: a comprehensive review. *RadioGraphics* 2006; 26: 335–348.
5. Sadohara J., Fujimoto K., Mueller N.L. i wsp. Thymic epithelial tumors: Comparison of CT and MR imaging findings of low-risk thymomas, and thymic carcinoma. *Eur. J. Radiol.* 2006; 60: 70–79.

**Adres do korespondencji:** prof. dr hab. med. Ryszard Pacho  
II Zakład Radiologii Klinicznej  
Warszawski Uniwersytet Medyczny  
ul. Banacha 1a, 02–097 Warszawa  
tel.: 0 22 599 23 00, 0 506 015 079, faks: 0 22 599 23 02