

Wzrokowy nietypowy wariant choroby Alzheimera (posterior cortical atrophy)

Izabela Winkel¹, Piotr Lewczuk², Marzena Zboch¹, Agnieszka Żelwetro¹

¹Ośrodek Badawczo-Naukowo-Dydaktyczny Chorób Otepiennych Uniwersytetu Medycznego we Wrocławiu, Ośrodek Alzheimerowski w Ścinawie

²Psychiatrische und Psychotherapeutische Klinik, Universitätsklinikum Erlangen w Niemczech

STRESZCZENIE

Choroba Alzheimera (AD, *Alzheimer's disease*) jest najbardziej powszechnym schorzeniem neurodegeneracyjnym mózgu. Jej osiowym objawem są postępujące zaburzenia pamięci. Należy brać pod uwagę także inne warianty tej choroby, takie jak: wariant wzrokowy (PCA, *posterior cortical atrophy*), czołowy, językowy i wariant z ciałami Lewy'ego, różniące się między sobą obrazem klinicznym i w których nie dominują deficyty pamięci.

W artykule przedstawiono wzrokowy wariant AD, który jest zespołem objawów klinicznych z dominującymi dysfunkcjami wzrokowo-przestrzennymi, ze stosunkowo dobrze zachowanymi procesami mnesticznymi. Zaprezentowano także schemat diagnostyczny, cechy kliniczne i przebieg atypowej postaci AD. Podłożem PCA w większości przypadków jest patologia alzheimerowska. Dla ustalenia rozpoznania i wyboru odpowiedniej strategii terapeutycznej kluczowe znaczenie mają ocena neuropsychologiczna oraz badanie biomarkerów procesu neurodegeneracyjnego w płynie mózgowo-rdzeniowym.

Polski Przegląd Neurologiczny 2014; 10 (2): 83–87

Słowa kluczowe: otepienie, choroba Alzheimera, PCA, zaburzenia wzrokowo-przestrzenne

Wprowadzenie

Według *International Statistical Classification of Diseases and Health Related Problems 10th Revision* (ICD-10) otepienie „jest zespołem objawów,

Adres do korespondencji:

mgr Agnieszka Żelwetro
Ośrodek Badawczo-Naukowo-Dydaktyczny
Chorób Otepiennych UM
Ośrodek Alzheimerowski
ul. Jana Pawła II 12, 59-330 Ścinawa
e-mail: azelwetro@gmail.com
tel.: 76 849 16 65, faks: 76 843 60 30
Polski Przegląd Neurologiczny 2014, tom 10, 2, 83–87
Wydawca: „Via Medica sp. z o.o.” sp. k.
Copyright © 2014 Via Medica

spowodowanym chorobą mózgu, zwykle o charakterze przewlekłym lub postępującym, w którym zaburzone są takie wyższe funkcje korowe (funkcje poznawcze) jak: pamięć, myślenie, orientacja, rozumienie, liczenie, zdolność uczenia się, język i ocena”. Do schorzeń przebiegających z otepieniem zalicza się: choroby pierwotnie neurodegeneracyjne, urazy ośrodkowego układu nerwowego (OUN), schorzenia ogólnoustrojowe, zaburzenia gospodarki wodno-elektrolitowej, zaburzenia metaboliczne, zaburzenia funkcji narządów mięszo-wych, zaburzenia endokrynologiczne, schorzenia hematologiczne, zespoły niedoborowe, choroby nowotworowe, układowe (np. toczeń układowy), układu krążenia oraz zapalenia [1].

Choroba Alzheimera (AD, *Alzheimer's disease*) jest chorobą zwyrodnieniową OUN i najczęstszą przyczyną otepienia [2]. Dotyczy 5–10% osób powyżej 65. roku życia [3]. Charakteryzuje się postępującymi deficytami funkcji poznawczych, zwłaszcza pamięci, oraz innymi zaburzeniami, takimi jak apatia, pobudzenie i objawy psychotyczne. W obrazie neuropatologicznym AD charakterystyczne jest występowanie wewnątrzkomórkowego zwyrodnienia neurofibrylarnego, złogów amyloidu zlokalizowanych zewnątrzkomórkowo (pod postacią blaszek amyloidowych) i angiopatii kongofilnej [3]. W analizie klinicznej AD należy pamiętać o wyróżnieniu jej kilku wariantów, typowego — amnestycznego i wariantów atypowych: czołowego, językowego (logopenicznego), wariantu z ciałami Lewy'ego i tylnego (wzrokowego) (PCA, *posterior cortical atrophy*) [4–12].

W nowych kryteriach diagnostycznych AD opracowanych przez *National Institute on Aging and Alzheimer's Association*, opublikowanych

w 2011 roku, zasugerowano następujące rozróżnienie: prawdopodobne otępienie w AD z amnestycznym i nieamnestycznym obrazem klinicznym (w tym PCA) oraz możliwe otępienie w AD [13].

Definicja i etiologia PCA

Termin PCA odnosi się do klinicznego zespołu objawów, w którym dominują dysfunkcje wzrokowo-przestrzenne spowodowane procesem neurozwyrodnieniowym zlokalizowanym zwłaszcza w tylnej części mózgu. Obserwuje się głównie zaburzenia gnozy i praksy. Przez wiele lat u pacjentów stosunkowo dobrze zachowane są procesy językowe i mowa oraz występują nieznaczne deficyty pamięci. W porównaniu z chorymi z typową postacią AD dłużej zachowują oni wgląd i krytycyzm w stosunku do swojej choroby, dlatego bardzo często obserwuje się zaburzenia afektywne (obniżenie nastroju, zaburzenia lękowe) będące reakcją na doświadczane trudności poznawcze i kłopoty w codziennym funkcjonowaniu [14, 15].

Badania autopsyjne w większości przypadków wykazują utratę neuronów w tylnej części mózgu (pola Brodmanna 17 i 18), uwarunkowaną zmianami patologicznymi, analogicznymi jak w typowej AD (zewnątrkomórkowe złogi beta-amyloidu i wewnątrzkomórkowe wtręty neurofibrylarne) [14–17]. Relatywnie mniej zmian obserwuje się w korze czołowej i w okolicach skroniowych, a zwłaszcza w rejonie hipokampa [12, 18]. U pacjentów z PCA *ApoE4* i haplotyp białka *tau* opisuje się tak samo często, jak u chorych z AD [19].

Trwa dyskusja, czy PCA traktować jako wzrokowy wariant AD, czy jako odrębną jednostkę nozologiczną. Wydaje się jednak, że zależy to od definicji AD. Jeżeli uważałoby się, że AD jest postępującą neurodegeneracyjną chorobą mózgu, rozpoczynającą się od zaburzeń pamięci, z neurofibrylarnymi wtrętami i złogami amyloidu, wtedy PCA nie byłby AD, lecz odrębną jednostką kliniczną z dominującymi zaburzeniami wzrokowo-przestrzennymi. Natomiast jeśli AD jest charakteryzowana tylko poprzez typową patologię alzheimerowską, niezależnie od lokalizacji i jej klinicznego obrazu, to wtedy PCA stanowi wzrokowy wariant AD.

Inne terminy, które są synonimami PCA, to: wzrokowy wariant AD, wariant prawopółkulowy AD, postępująca agnozja i apraksja, zespół Benson [18].

Tło historyczne

W 1909 roku Rezso Balint po raz pierwszy opisał objawy korowego upośledzenia fiksacji wzroku (*cortical paresis of visual fixation*) u chorych z rozległym obustronnym uszkodzeniem okolic ciemieniowo-potylicznych. Po śmierci pacjentów Balint wykonywał rysunki ich mózgow. Z czasem okazało się, że są one bardzo podobne do obrazu mózgu uzyskiwanego we współczesnych badaniach neuroobrazowych chorych z podobnymi objawami klinicznymi. Chociaż zespół ten otrzymał nazwę od nazwiska wspomnianego badacza, to jest rzadko rozpoznawany i tak nazywany [11].

W 1924 roku Josef Gerstmann opublikował pierwszą z prac poświęconych zespołowi określanemu dziś jako zespół tętnicy kątowej, zespół Gerstmann'a albo zespół Gerstmann'a-Badala. Na zespół ten składały się: agnozja palców, agrafia, mylenie stron prawej i lewej, akalkulia lub dyskalkulia. We wrześniu 1930 roku, na XX Zjeździe *Deutsche Gesellschaft für Neurologie* w Dreźnie, Gerstmann [20] przedstawił referat na ten temat.

W 1988 roku Frank Benson i wsp. [21] opisali 5 chorych, u których stwierdzano deficyty wzrokowo-przestrzenne oraz inne deficyty wynikające z dysfunkcji okolic ciemieniowo-potylicznych (zaniku kory tylnej części mózgu). U każdego z opisywanych pacjentów obserwowano postępującą deteriorację intelektualną (proces otępienny), bez podstawowych dysfunkcji ruchowych i czuciowych. Frank Benson wprowadził do nomenklatury medycznej termin PCA (tylna korowa atrofia). Od jego czasów opisano wiele podobnych przypadków o różnej kombinacji objawów klinicznych wynikających z uszkodzenia tylnych części mózgu [11].

Dane epidemiologiczne

Wzrokowy wariant choroby Alzheimera jest rzadko rozpoznawany. W nielicznych doniesieniach jest mowa o jego rozpowszechnieniu i częstości występowania. W badaniach pacjentów z AD w jednym ze specjalistycznych ośrodków okazało się, że tylko u 4% chorych występowały objawy wzrokowego wariantu AD. Z przeprowadzonych badań wynika, że średni wiek zachorowania to $60,5 \pm 8,9$ roku (między 40. a 86. rż.) oraz że choroba jest częstsza u kobiet [16, 18].

Objawy neuropsychologiczne PCA

W rozwoju choroby jako pierwsze pojawiają się objawy zaburzeń wzrokowo-przestrzennych. Przebieg stopniowo postępuje. Obraz kliniczny

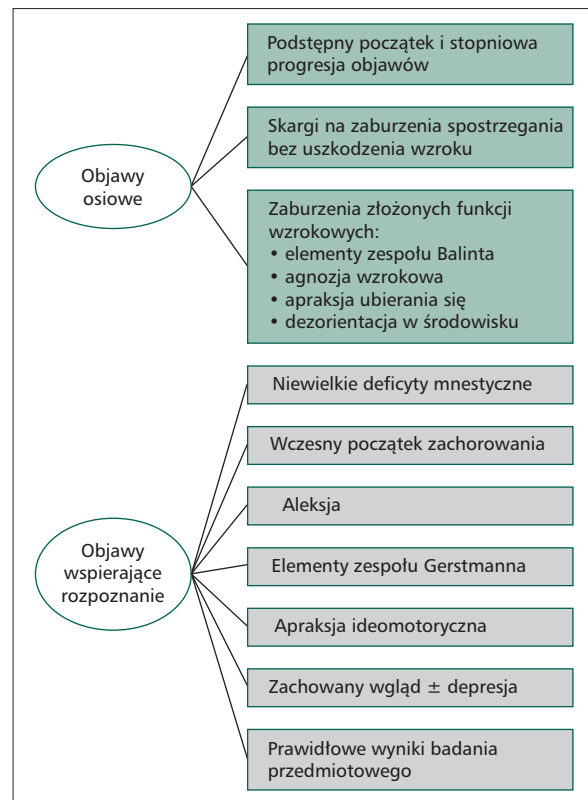
PCA jest najczęściej charakteryzowany poprzez różne kombinacje deficytów neuropsychologicznych, takich jak:

- zaburzenia w percepcji przestrzennych właściwości bodźców, w tym językowych (dezorientacja przestrzenna, afazja semantyczna);
- trudności z rozpoznawaniem obiektów na rysunkach, zwłaszcza jeśli są one ułożone pod kątem albo jeśli rysunki te nie są kompletne (przedmiotowa agnozja wzrokowa);
- trudności z rozpoznawaniem twarzy, na przykład znanych postaci z telewizji, przyjaciół, krewnych, rozpoznania swojego odbicia w lustrze (prozopagnozja);
- problemy z oceną położenia obiektów w przestrzeni (agnozja topograficzna);
- trudności z prawidłową oceną odległości, na przykład podczas jazdy samochodem czy schodzenia ze schodów (dysmetria);
- trudności z oceną szybkości poruszających się pojazdów, z percepcją ruchu przedmiotów wśród obiektów nieruchomych (akinetopsja — agnozja ruchu);
- trudności z podążaniem za tekstem podczas czytania książki lub czasopisma, co powoduje pomijanie linii lub tekstu albo czytanie dwukrotnie tego samego;
- trudności z czytaniem trudnych słów (pacjent ma wrażenie, że litery poruszają się albo nakładają się jedno na drugie), z czytaniem pewnego typu tekstu (np. pogrubionego druku w nagłówkach gazet, pisma odręcznego) (aleksja);
- trudności z odręcznym pisaniem, ortografią, z przypominaniem sobie kształtu lub nazwy poszczególnych liter lub cyfr przy pisaniu (agrafia);
- spowolnienie przy wykonywaniu działań arytmetycznych, w tym mentalnych (akalkulia);
- apraksja;
- zaniedbywanie stron;
- poczucie niezwykłego koloru obiektów, ich nadmiernej jasności; zwiększona wrażliwość na jasne światło albo świecące powierzchnie; podwójne lub zamazane widzenie [16, 17, 22–25].

Oprócz objawów neuropsychologicznych w PCA często stwierdza się zaburzenia depresyjne i lękowe [11]. Opisywane są także halucynacje wzrokowe [26].

Proponowane kryteria rozpoznania PCA

Proponowane kryteria rozpoznawania PCA podano na rycinie 1.



Rycina 1. Proponowane kryteria rozpoznania *posterior cortical atrophy* (na podstawie [11])

Podtypy PCA

Na podstawie analizy kliniczno-histopatologicznej wyróżniono dwa podtypy PCA. Pierwszy z nich, wynikający z uszkodzenia włókien potyliczno-skroniowych (pęczek brzuszny), charakteryzuje się agnozą wzrokową, autotopagnozą, aleksją bez agrafii i prozopagnozą. Drugi podtyp, z lokalizacją zmian w okolicach ciemieniowo-potylicznych (pęczek grzbietowy), cechuje się zaburzeniami wzrokowo-przestrzennymi, agrafią i apraksją. Ten podtyp PCA jest częściej spotykany. Należy dodać, że — biorąc pod uwagę różnorodność objawów klinicznych — rzadko spotyka się „czyste” podtypy PCA [11, 18, 22].

Rozpoznanie PCA

Fundamentalne znaczenie dla rozpoznania PCA ma ocena neuropsychologiczna, zwłaszcza ocena funkcji wzrokowo-przestrzennych i procesów mnesticznych. Badania neurologiczne, psychiatryczne i okulistyczne są konieczne, ponieważ umożliwiają wykluczenie okulistycznych, psychiatrycznych i niebędących konsekwencją ogniskowego uszkodzenia mózgu przyczyn zaburzeń spostrzegania.

Zgodnie z nowymi kryteriami diagnostycznymi otępienia w PD (w tym PCA) według *National Institute on Aging Alzheimer's Association* (NIA/AA) podstawą rozpoznania tej choroby jest stwierdzenie określonego obrazu klinicznego. Wyniki badań biomarkerów biologicznych w płynie mózgowo-rdzeniowym (białko Abeta-42, T-tau, białko P-tau) mogą zwiększać prawdopodobieństwo rozpoznania AD [13]. Profil biomarkerów nie umożliwia różnicowania PCA od pozostałych wariantów AD, ale ułatwia różnicowanie z innymi typami otępień [27, 28].

Neuroobrazowanie w PCA

W rezonansie magnetycznym (MR, *magnetic resonance*) i tomografii komputerowej (TK) stwierdza się zanik ciemieniowo-potyliczny, czasami bardziej wyraźny po prawej stronie. W badaniu metodą tomografii emisyjnej pojedynczego fotonu (SPECT, *single-photon emission computed tomography*) obserwuje się charakterystyczny wzorzec hipoperfuzji potyliczno-ciemieniowej. Pozytonowa tomografia emisyjna (PET, *positron emission tomography*) wykazuje hipometabolizm wyżej wymienionych okolic. Porównując lokalizację amyloidu i metabolizm glukozy przy użyciu *Pittsburgh compound B* (PiB) i FDG-PET stwierdzono, że depozyty amyloidu są rozłożone w podobny sposób, jak w AD, natomiast metabolizm glukozy jest wyraźnie zmniejszony w tylnych obszarach mózgu, zwłaszcza w korze potylicznej [29, 30].

Przebieg i progresja choroby

W miarę postępu choroby progresja zaburzeń poznawczych (zwłaszcza agnozji i apraksji) prowadzi do inwalidztwa. Zachowanie pacjenta imituje zachowanie osoby niewidomej (pacjent jest zagubiony, zdezorientowany w otoczeniu); staje się niesamodzielny i wymaga pomocy w codziennym funkcjonowaniu. Stopniowo proces zwyrodnieniowy rozprzestrzenia się na przednie części mózgu, w wyniku czego pojawiają się trudności językowe i pamięciowe, podobnie jak zaburzenia myślenia i osądu. W badaniach wykazano, że czas od pierwszych objawów do ustalenia ostatecznego rozpoznania wynosi od roku do 9 lat (średnio $3,8 \pm 2$ lata) [31]. Chorzy umierają średnio 8–12 lat po wystąpieniu początkowych objawów [18].

Leczenie PCA

Obecnie nie są znane skuteczne metody leczenia przyczynowego AD i brakuje „strategii o jednoznacznym, udokumentowanym wpływie

na naturalny przebieg choroby” [32]. Nie ma też opublikowanych badań dotyczących skuteczności terapii PCA. Jednak, biorąc pod uwagę, że jest to zaburzenie nieamnestyczne w przebiegu AD, przyjmuje się, że zalecenia dotyczące leczenia objawowego chorych z PCA są takie same, jak pacjentów z AD [13, 33].

Zespół ekspertów Polskiego Towarzystwa Alzheimerowskiego rekomenduje u chorych z otępieniem lekkim i umiarkowanym (w przebiegu AD) stosowanie inhibitora cholinesterazy, a w przypadku otępienia w stopniu umiarkowanym do znacznego — memantyny (należy rozważyć terapię złożoną). Wybór leku i jego postaci farmaceutycznej powinien być zindywidualizowany [32]. Zaleca się również wczesne leczenie depresji i rehabilitację neuropsychologiczną [19, 34, 35].

Podsumowanie

Choroba Alzheimera jest zespołem różnorodnych objawów klinicznych [22], które zależą od lokalizacji zmian neuropatologicznych w mózgu. Chociaż najczęstszym i najbardziej typowym objawem są zaburzenia pamięci (uwarunkowane głównie zmianami w płatach skroniowych), to nie można zapominać o innych możliwych manifestacjach klinicznych. W przypadkach PCA ustalenie rozpoznania jest zwykle opóźnione, ponieważ chorzy skarżący się na zaburzenia widzenia rozpoczynają proces diagnostyczny od badań okulistycznych, a ich problemy nie są rozpatrywane w kontekście toczącego się procesu neurozwyrodnieniowego [30]. Dlatego konieczne są wnikliwa analiza skarg pacjenta oraz ocena wzorca zaburzeń poznawczych. Współpraca lekarza, neuropsychologa i diagnosty laboratoryjnego skutkuje podjęciem odpowiedniej strategii terapeutycznej.

PIŚMIENNICTWO

1. Barcikowska M. i wsp. Rozpoznanie i leczenie otępień. Rekomendacje Interdyscyplinarnej Grupy Ekspertów Rozpoznawania i Leczenia Otępień (IGERO 2006). Wydawnictwo Czelej, Lublin 2006: 12–13.
2. Jiménez I., Agulla J., Pouso M. wsp. Cognitive impairment associated to leukoariosis : its pathophysiology, clinical manifestations and treatment. *Rev. Neurol.* 2008; 47: 536–544.
3. Sobów T. i wsp. Choroba Alzheimera. W: Szczudlik A., Liberski P., Barcikowska M. (red.). Otępienie. Wydawnictwo Uniwersytetu Jagiellońskiego, Kraków 2004: 177–201.
4. Donoso S.A., Behrens M.I. Variabilidad y variantes de la enfermedad de Alzheimer. *Rev. Méd. Chile* 2005; 133: 477–482.
5. Davidson J.R., Irazarry M.C., Bray B.C. i wsp. Exploration of cognitive subgroups in Alzheimer's disease. *J. Int. Neuropsychol. Soc.* 2010; 16: 233–243.
6. Galton C.J., Patterson K., Xuereb J.H., Hodges J.R. Atypical and typical presentations of Alzheimer's disease: a clinical, neuropsychological, neuroimaging and pathological study of 13 cases. *Brain* 2000; 123: 484–498.

7. Lerner A.L. Frontal variant of Alzheimer's disease. A reappraisal. *Clin. Neurol. Neurosurg.* 2006; 108: 705–708.
8. Johnson J.K., Head E., Kim R., Starr A., Cotman C.W. Clinical and pathological evidence for a frontal variant of Alzheimer disease. *Arch. Neurol.* 2000; 57: 899–900.
9. Gorno-Tempini M.L., Brambati S.M., Ginex V. i wsp. The logopenic/phonological variant of primary progressive aphasia. *Neurology* 2008; 71: 1227–1234.
10. Hansen L., Salmon D., Galasko D. i wsp. The Lewy body variant of Alzheimer's disease. A clinical and pathologic entity. *Neurology* 1990; 40: 1–8.
11. Goldstein M.A., Ivanov I., Silverman M.E. Posterior cortical atrophy: an exemplar for renovating diagnostic formulation in neuropsychiatry. *Compr. Psychiatry* 2011; 52: 326–333.
12. Duffy C.J. Posterior cortical dementia. Lost but not forgetting. *Neurology* 2004; 63: 1148–1149.
13. McKhann G.M. The diagnosis of dementia due to Alzheimer's disease: recommendations from the National Institute on Aging and the Alzheimer's Association work group. *Alzheimer's Dement.* 2011; 3: 263–269.
14. Tang-Wai D.F., Graff-Radford N.R. Looking into posterior cortical atrophy. Providing insight into Alzheimer disease. *Neurology* 2011; 76: 1778–1779.
15. Wolff C.S. Depressive symptoms as first manifestation of posterior cortical atrophy. *Am. J. Psychiatry* 2006; 163: 939–940.
16. Renner J.A. Progressive posterior cortical dysfunction. A clinicopathologic series. *Neurology* 2004; 63: 1175–1180.
17. Rosenbloom M.H., Alkalay A., Agarwal N. i wsp. Distinct clinical and metabolic deficits in PCA and AD are not related to amyloid distribution. *Neurology* 2011; 76: 1789–1796.
18. Croisile B. Benson's syndrome of posterior cortical atrophy. *Orphanet Encyclopedia*. Dostępne na: <https://www.orpha.net/data/patho/GB/uk-Benson.pdf>.
19. Tang-Wai D.F., Graff-Radford N.R., Boeve B.F. i wsp. Clinical, genetic and neuropathologic characteristics of posterior cortical atrophy. *Neurology* 2004; 63: 1168–1174.
20. Gerstmann J. Fingeragnosie und isolierte Agraphie; ein neues Syndrom. *Zeitschr. Gesamte Neurol. Psychiatr. (Berl.)* 1927; 108: 152–177.
21. Benson D.F., Davis R.J., Snyder B.D. Posterior cortical atrophy. *Arch. Neurol.* 1988; 45: 789–793.
22. McMonagle P., Deering F., Berliner Y., Kertesz A. The cognitive profile of posterior cortical atrophy. *Neurology* 2006; 66: 331–338.
23. Andrade K., Samri D., Sarazin M. i wsp. Visual neglect in posterior cortical atrophy. *BMC Neurol.* 2010; 10: 1–7.
24. Crutch S.J., Warrington E.K. The relationship between visual crowding and letter confusability: towards an understanding of dyslexia in posterior cortical atrophy. *Cogn. Neuropsychol.* 2009; 26: 471–498.
25. Mendez M.F. Posterior cortical atrophy: clinical characteristics and differences compared to Alzheimer's disease. *Dement. Geriatr. Cogn. Disord.* 2002; 14: 33–40.
26. Josephs K.A., Whitwell J.L., Boeve B.F. i wsp. Visual hallucinations in posterior cortical atrophy. *Arch. Neurol.* 2006; 63: 1427–1432.
27. Seguin J., Formaglio M., Perret-Liaudet A. i wsp. CSF biomarkers in posterior cortical atrophy. *Neurology* 2011; 77: 1782–1788.
28. Cedazo-Minguez A., Winblad B. Biomarkers for Alzheimer's disease and other forms dementia: clinical needs, limitations and future aspects. *Exp. Gerontol.* 2010; 45: 5–14.
29. Nestor P.J., Caine D., Fryer T.D., Clarke J., Hodges J.R. The topography of metabolic deficits in PCA with FDG-PET. *J. Neurol. Neurosurg. Psychiatry* 2003; 74: 1521–1529.
30. Rosenbloom M.H., Alkalay A., Agarwal N. i wsp. Distinct clinical and metabolic deficits in PCA and AD are not related to amyloid distribution. *Neurology* 2011; 76: 1789–1796.
31. Mollenhauer B., Förstl H., Deuschl G., Storch A., Oertel W., Trenkwalder C. Lewy body and Parkinsonian dementia common, but often misdiagnosed conditions. *Dtsch. Arztebl. Int.* 2010; 107: 684–691.
32. Sobów T., Kłoszewska I. Diagnostyka i leczenie otępień. Rekomendacje zespołu ekspertów Polskiego Towarzystwa Alzheimerowskiego. *Medisfera, Otwock* 2012: 82–93.
33. Kim E., Lee Y., Han S.H. A case with cholinesterase inhibitor responsive asymmetric posterior cortical atrophy. *Clin. Neurol. Neurosurg.* 2005; 108: 97–101.
34. Weill-Chounlamountry A., Poncet F., Crop S. i wsp. Physical medicine and rehabilitation multidisciplinary approach in a case of posterior cortical atrophy. *Ann. Phys. Rehabil. Med.* 2012; 55: 430–439.
35. Roca M., Gleichgerrcht E., Torralva T., Manes F. Cognitive rehabilitation in a posterior cortical atrophy. *Neuropsychol. Rehabil.* 2010; 20: 528–540.