

# Diagnostyka histopatologiczna guzów ośrodkowego układu nerwowego

Przemysław Nowacki, Anna Karbicka

Katedra i Klinika Neurologii Pomorskiej Akademii Medycznej w Szczecinie

## STRESZCZENIE

W opracowaniu diagnostycznym guzów ośrodkowego układu nerwowego (OUN) kluczowe znaczenie ma dokonanie właściwego rozpoznania neuropatologicznego. Decyduje ono o formie terapii, a ponadto określa rokowanie dotyczące przeżycia chorego.

W pracy przedstawiono znaczenie najważniejszych metod służących do rozpoznawania guzów: klasycznej, w której wykorzystuje się barwienie hematoksyliną i eozyną, immunohistochemicznych, z użyciem mikroskopii elektronowej oraz biologii molekularnej, zwracając jednocześnie uwagę na wciąż podstawowe znaczenie metody klasycznej. Podkreślono, że metody immunohistochemiczne, choć nieodzowne, należy traktować jako komplementarne wobec metody podstawowej. Wskazano na zalety i wady metod śródoperacyjnych (cytopatologicznej i opartej na materiale mrożonym) oraz parafinowych, a także na najważniejsze przyczyny trudności w diagnostyce neuropatologicznej guzów OUN. Trudności te wynikają z wadliwego pobrania materiału (spoza nowotworu, zbyt mała ilość, uszkodzenie fizyczne), złego utrwalenia materiału, jego nieprawidłowego transportu, złego opracowania laboratoryjnego, a także z powodów obiektywnych — bardzo dużej heterogenności nowotworów OUN i zbyt małego doświadczenia osoby oceniającej. Podkreślono znaczenie danych klinicznych, w tym wyników badań neuroobrazowych i wyglądu śródoperacyjnego guza, którymi powinien dysponować neuropatolog, zanim postawi ostateczną diagnozę. Przeanalizowano algorytm postę-

powania diagnostycznego, którym neuropatolog powinien się posługiwać, by uniknąć pochopnych decyzji.

**Słowa kluczowe:** układ nerwowy, guzy, algorytm diagnostyki neuropatologicznej

## Wprowadzenie

W opracowaniu diagnostycznym guzów ośrodkowego układu nerwowego (OUN) kluczowe znaczenie ma postawienie właściwej diagnozy neuropatologicznej. Decyduje ona o formie terapii, a ponadto określa rokowanie dotyczące przeżycia chorego. Należy także oczekiwać, że stałe dążenie do opracowania swoistych form leczenia poszczególnych rodzajów nowotworów [1–3], a przynajmniej ich grup, spowoduje, że wyniki badań neuropatologicznych będą coraz bardziej precyzyjne. Rola neuropatologa nie jest więc łatwa, choć wydaje się, że to właśnie on stoi przed najprostszym zadaniem, ponieważ „widzi zmianę jak na dłoni”. Najważniejsze przyczyny trudności diagnostycznych przedstawiono w tabeli 1. W rutynowej diagnostyce neuropatologicznej guzów OUN należy przestrzegać podstawowych zasad, pozwalających na uzyskanie jak największej ilości informacji, ułatwiających precyzyjne rozpoznanie (tab. 2).

## Podstawowe dane o chorym

W pierwszej kolejności należy znać wiek chorego. Z wiekiem wiąże się występowanie określonych nowotworów OUN. W dzieciństwie i w okresie

**Adres dla korespondencji:** prof. dr hab. med. Przemysław Nowacki  
Katedra i Klinika Neurologii PAM w Szczecinie  
ul. Unii Lubelskiej 1, 71-252 Szczecin  
tel.: 0 91 425 32 51, faks: 0 91 425 32 60  
e-mail: nowacprz@sci.pam.szczecin.pl  
Polski Przegląd Neurologiczny 2007, tom 3, 3, 185–193  
Wydawca: „Via Medica sp. z o.o.” sp. k.  
Copyright © 2007 Via Medica

**Tabela 1. Najważniejsze przyczyny trudności w diagnostyce histopatologicznej guzów ośrodkowego układu nerwowego (OUN)**

Materiał pobrany spoza nowotworu
Zbyt mała ilość materiału
Liczne artefakty powstałe podczas pobierania uniemożliwiają ocenę
Złe utrwalenie materiału
Nieprawidłowy transport materiału (warunki zewnętrzne, czas)
Złe opracowanie materiału w laboratorium
Heterogenność nowotworów OUN (126 podkategorii)
Zbyt małe doświadczenie oceniającego

**Tabela 2. Podstawowe kroki w diagnostyce histopatologicznej guzów ośrodkowego układu nerwowego (OUN), zmierzające do uzyskania jak największej ilości informacji pozwalających na dokonanie rozpoznania**

Podstawowe dane o chorym (wiek, płeć, wywiad nowotworowy itp.)
Dynamika przebiegu choroby
Wyniki badań neuroradiologicznych
Obraz śródoperacyjny
Charakterystyczne cechy histopatologiczne (histoarchitektoniczne) materiału barwionego rutynowo (hematoksylina–eozyna)
Cechy anaplazji
Różnicowanie immunohistochemiczne
Mikroskopia elektronowa, metody biologii molekularnej

dorastania częstsze są: rdzeniaki i inne (rzadkie) nowotwory pochodzenia zarodkowego, gwiaździate włosowatokomórkowe, żółtakogwiaździak pleomorficzny, nowotwory neuronalne i mieszane neuronalno-glejowe [4, 5]. W średnim wieku dominują gwiaździate rozlane i oponiaki, a w miarę upływu lat coraz częściej występują glejaki wielopostaciowe i przerzuty [6–8]. Znajomość częstości nowotworów u osób w różnym wieku ma bardzo istotne znaczenie, ponieważ pozwala z dużą dozą prawdopodobieństwa wykluczyć pewne nowotwory, a uwzględnić w pierwszej kolejności inne. Zasada brzmi: „przede wszystkim myśleć o guzach najczęściej spotykanych”.

Płeć nie wnosi tak ważnych informacji do diagnostyki nowotworów OUN, jak wiek. Wprawdzie występują pewne tendencje do pojawiania się określonego rodzaju guza w zależności od płci — na

przykład oponiaki występują częściej u kobiet [9], a glejaki wielopostaciowe nieco częściej u mężczyzn [10, 11] — ale różnice te nie mają wiodącego znaczenia w diagnostyce guzów OUN.

Bardzo ważny jest wywiad genetyczny obciążony chorobą nowotworową. W razie wątpliwości interpretacyjnych dotyczących materiału histopatologicznego może on rozstrzygać o rozpoznaniu, na przykład u osób ze stwardnieniem guzowatym, nerwiakowłókniakowatością czy chorobą von Hippel-Lindau [12].

### Przebieg choroby

Istotne znaczenie dla właściwego wnioskowania diagnostycznego ma informacja o czasie trwania objawów i ich dynamice. Na przykład wieloletnie napady padaczkowe, zwłaszcza częściowe, wskazują na łagodny charakter guza [13], a krótki wywiad przemawia za jego złośliwością. Bywają też sytuacje mieszane: wieloletni wywiad sugerujący migrenowy typ napadów bóli głowy, które w pewnym momencie zmieniają swój charakter, każe myśleć o oponiaku rozwijającym się pod maską migreny, a następnie wywołującym bóle głowy wynikające ze wzrostu ciśnienia śródczaszkowego lub przewlekłego drażnienia struktur bólotwórczych. Powyższe dane okazują się bardzo przydatne w sytuacji, w której neuropatolog dysponuje małą ilością materiału i nie może się ostatecznie wypowiedzieć o stopniu złośliwości nowotworu, a więc podać informacji, która wpłynie na dalsze postępowanie terapeutyczne. Powinien wówczas zastrzec, że być może guz jest złośliwy, uwzględniając dynamikę objawów klinicznych, jednak w dostarczonym materiale, ze względu na jego skąpość, nie znaleziono cech anaplazji. Cechy takie w obrazie histopatologicznym guza wskazują jednoznacznie na jego złośliwy charakter — dane o czasie trwania i dynamice objawów mają wówczas znaczenie drugorzędne.

### Obraz neuroradiologiczny

Zmiany w obrazach neuroradiologicznych, zwłaszcza w neuroobrazowaniu, wnoszą wiele informacji przydatnych w ustaleniu ostatecznego rozpoznania guza. Szczegółowo przedstawiono to w pracy prof. Waleckiego [14]. W tym miejscu należy wspomnieć o szczególnej przydatności badań radiologicznych w diagnostyce nowotworów obejmujących kości czaszki. Obraz histopatologiczny może budzić wiele wątpliwości. Pomocny, a niekiedy niemal rozstrzygający, bywa wówczas obraz radiologiczny kości zmienionych nowotworowo, na przy-

kład w mięsaku kościopochodnym (zagęszczenie struktury kostnej i odczyn okostnowy) i szpiczaku mnogim (zmiany osteolityczne).

### Ocena śródoperacyjna dokonana przez neurochirurga

Bardzo ważna jest ocena makroskopowa pola operacyjnego dokonana przez neurochirurga. Ma ona na celu opisanie samego nowotworu: jego wielkości, konsystencji, barwy, obecności ewentualnych torbieli, ognisk martwiczych, krwotoków, zwapnień, a także otoczenia guza, zwłaszcza jeśli pojawiła się tam zmiana niewidoczna w neuroobrazowaniu. Szczególnie przydatna w ustaleniu rozpoznania histopatologicznego jest sugestia neurochirurga, czy chodzi o nowotwór pierwotny czy przerzut, jaki typ nowotworu pierwotnego przypomina usuwany guz, a przynajmniej — czy jest to zmiana podejrzana o charakter złośliwy. W sytuacji pobierania kilku wycinków powinna być podana informacja, z jaką zmianą ma się do czynienia, a przede wszystkim — z jakiej okolicy została pobrana: czy jest to centrum nowotworu, jego obwód czy też otoczenie [15–17]. Jest to szczególnie ważne w analizie drobnych wycinków, pozyskiwanych drogą biopsji stereotaktycznej, wspomaganą systemem neuronawigacji, pozwalającej na podgląd miejsca pobrania w obrazie tomografii komputerowej lub rezonansu magnetycznego [18–20].

Jak z powyższego wynika, neuropatolog — zanim spojrzy w mikroskop — może dysponować sporą wiedzą na temat przypadku. Pozornie wydaje się to zbędne, a nawet niepotrzebnie obciążające sporządzającego protokół skierowania na badanie, ma jednak — jak już wielokrotnie wspomiano — istotne, a niekiedy fundamentalne znaczenie dla neuropatologa, który staje przed trudnym lub zgoła niewykonalnym zadaniem dokonania rozpoznania na podstawie materiału neuropatologicznego.

### Ocena neuropatologiczna

Analizie neuropatologicznej materiału operacyjnego służą trzy podstawowe metody laboratoryjne (tab. 3).

### Diagnostyka śródoperacyjna

W diagnostyce śródoperacyjnej, w której istotny jest czas podania wyniku, stosuje się dwie metody: cytopatologiczną oraz polegającą na zamrożeniu nieutrwalonego materiału [21]. Każda z nich ma swoje zalety i wady. Do zalet metody cytopatologicznej należą: łatwość i szybkość przygotowania preparatów z całego dostępnego materiału oraz zbęd-

**Tabela 3. Laboratoryjne metody przygotowania materiału pobranego podczas zabiegu neurochirurgicznego**

Metoda cytopatologiczna:

- rozmaz\*
- zmiażdżenie\*
- odcisk\*
- dotyk\*

Metoda mrożeniowa (kriostat)

Metoda parafinowa (bloczki)

\*Forma umieszczania materiału na szkiełku podstawowym

ność specjalistycznej, drogiej aparatury laboratoryjnej. Utrudnieniem natomiast jest brak widocznej cytoarchitektury tkanek, co wymaga dużego doświadczenia osoby oceniającej, a ponadto — ograniczenie do guzów o miękkiej konsystencji. Zaletą metody mrożeniowej jest z kolei zachowana histoarchitektura, niezmiernie ułatwiająca ocenę, a wadami: niezbędna droga aparatura (kriostat), czas potrzebny do przygotowania preparatów, doświadczenie osoby przygotowującej preparaty. Spośród wymienionych metod w pierwszej kolejności powinno się stosować metodę cytopatologiczną. Oczekuje się, że umożliwi ona odpowiedź na pytania, czy obraz na szkiełku przedstawia prawidłowe komórki, z jakiej tkanki one pochodzą (różnicowanie immunocytologiczne), jeśli obraz jest nieprawidłowy, czy jest to nowotwór, jeśli to możliwe — jakiego typu, czy też komórki mają charakter odczynowy. Najczęstszy błąd popełniany podczas oceny cytopatologicznej to uznanie komórek normalnych, na przykład: neuronów, wyściółki, splotu naczyń i szyszynki, za nowotworowe.

Ze względu na brak w rozmazach typowych cech architektonicznych guza należy wykorzystać dane kliniczne, o których szerzej wspomiano wyżej, a także posłużyć się kilkoma głównymi cechami samego rozmazu. Istotna jest jego „komórkowość”, a jednocześnie cechy poszczególnych komórek, zwłaszcza ich jąder, analizowane pod kątem anaplazji i aktywności mitotycznej. Złośliwość nowotworu może potwierdzać obecność ognisk martwicy, ale wyłącznie w kontekście zmian komórkowych, ponieważ sama martwica nie ma znaczenia diagnostycznego. Pomocna w postawieniu diagnozy jest też ocena naczyń w rozmazie — ich liczby i grubości, a zwłaszcza stosunku ich liczby do liczby komórek. Gdy stosuje się metodę mrożeniową, zadanie jest ułatwione ze względu na zachowany obraz histologiczny tkanek, jednak jeżeli dysponuje się bardzo małą ilością materiału, natrafia się na problemy.

**Tabela 4. Sytuacje wymagające śródoperacyjnego badania neuropatologicznego**

Ostateczna decyzja dotycząca dalszego postępowania trwającego zabiegu operacyjnego zależy od wyniku badania neuropatologicznego
Zabieg operacyjny (biopsja) wykonano wyłącznie w celu dokonania rozpoznania histopatologicznego
Neuropatolog szuka odpowiedzi na pytanie, czy nowotwór pobrano z marginesem tkanki pozanowotworowej (próba całkowitego usunięcia guza)

Wiarygodność materiału poprawia pobranie jego większej ilości, poprzez kilka biopsji (zwykle tą drogą pobiera się materiał do analizy śródoperacyjnej). Wiąże się to jednak z większym ryzykiem krwotoku do tkanek mózgowia, który w rutynowej procedurze biopsji, wykonywanej w ośrodku z doświadczonym personelem, nie powinien przekraczać 2–3% [22]. Za optymalne należy uznać postępowanie, w którym rozpoznania neuropatologicznego dokonuje się na podstawie jak najmniejszej liczby biopsji (trzech–czterech). Na tle powyższych danych istotne staje się określenie czułości badań śródoperacyjnych, szczególnie cytopatologicznych, materiału uzyskanego drogą biopsji stereotaktycznej. W doświadczonych ośrodkach wynosi ona ponad 90% [23, 24]. Należy jednak wyraźnie podkreślić, pomijając niekwestionowaną korzyść, jeśli chodzi o czas, że obie te metody stwarzają więcej problemów niż klasyczna metoda parafinowa, dlatego powinno się je stosować tylko w razie konieczności (tab. 4).

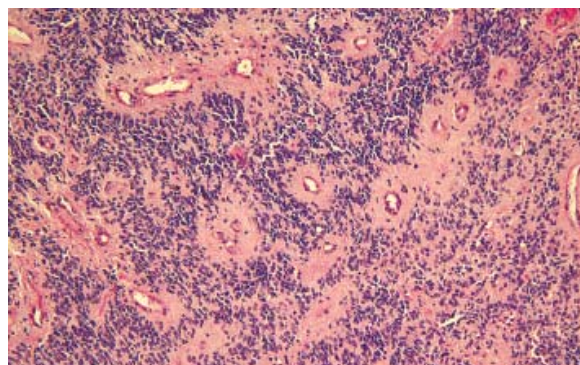
### Diagnostyka pooperacyjna (metoda parafinowa)

Metoda parafinowa wymaga najwięcej czasu do przygotowania preparatów, z tego względu nie nadaje się do analizy śródoperacyjnej, tym niemniej ma podstawową zaletę, którą neuropatolog ceni sobie najbardziej — pozwala zachować cytoarchitekturę tkanek i wzajemne relacje między poszczególnymi elementami obrazu histopatologicznego. W zasadzie nie odbiega tym od metody mrożeniowej, ale jest od niej tańsza, łatwiejsza do wykonania i mniej zawodna.

Obie metody, zarówno parafinowa, jak i mrożeniowa, lepiej i łatwiej odzwierciedlają cechy anaplazji nowotworu (tab. 5), a zwłaszcza pozwalają na odnalezienie w preparatach pewnych jego cech histoarchitektonicznych (histoformatywnych), na podstawie których można dokonać precyzyjnego rozpoznania. Cechy te to: układy rozetowe komórek, tworzenie brodawek, zmiany „jasnokomórkowe”, złogi barwnika, palisadowe układy komórek wokół pól martwic, kłęбки naczyniowe.

**Tabela 5. Cechy histopatologiczne nowotworów anaplastycznych (złośliwych)**

Hiperchromazja jąder komórkowych
Stosunek jądro/cytoplazma
Wskaźnik mitotyczny
Naciekający rozrost
Gęstość i pleomorfizm komórek
Rozrost naczyń i przerost ich ściany
Ogniska martwic

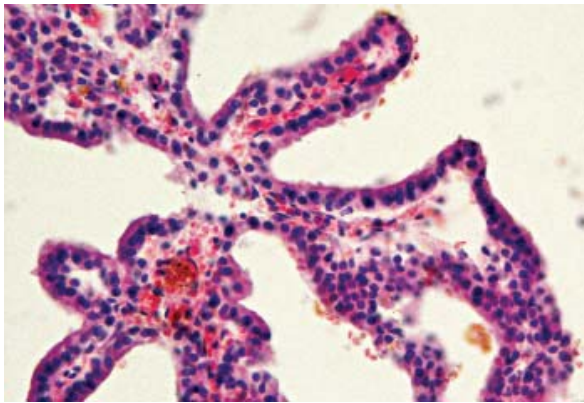


**Rycina 1.** Wyściółczak — charakterystyczne okołonaczyniowe rozety rzekome w utkaniu nowotworu (barwienie hematoksyliną-eozyną; powiększenie 20 ×)

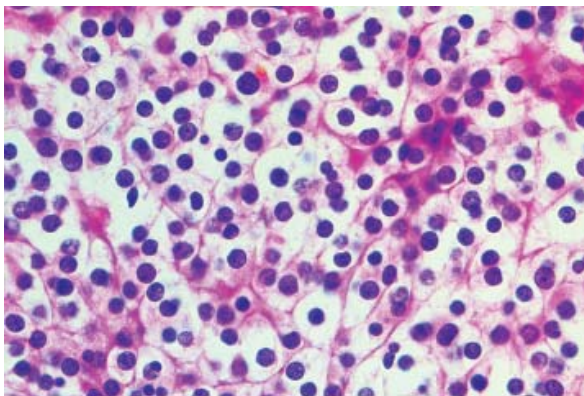
Układy rozetowe to rozety prawdziwe i rzekome (ryc. 1). Te ostatnie rozwijają się wokół naczyń lub torbieli. Rozety są typowe dla wyściółczaków, szyszyniaka czy siatkówczaka. Rozety rzekome są charakterystyczne dla wyściółczaka.

Układy brodawkowate (ryc. 2) znamionują brodawczaka splotu naczyniówkowego — nowotwory wywodzące się z pierwotnych komórek rozrodczych (germinalne), a ponadto rzadziej opisywane warianty oponiaka czy wyściółczaka. Są też typowe dla przerzutów gruczolakoraków, dlatego w różnicowaniu zawsze należy pamiętać o takiej możliwości, by uniknąć zasadniczej pomyłki diagnostycznej (guz pierwotny vs. przerzut).

Zmiany „jasnokomórkowe” polegają na występowaniu „jasnych” jąder (np. w oponiakach) lub jasnej cytoplazmy (w skąpodrzewiakach). W tych



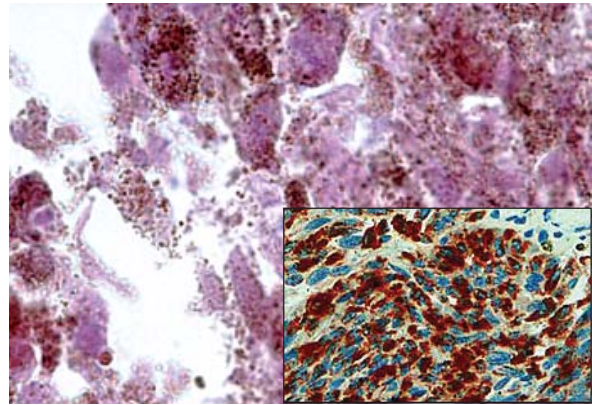
**Rycina 2.** Brodawczak splotu naczyniówkowego — tworzy brodawkowate (barwienie hematoksyliną–eozyną; powiększenie 20 ×)



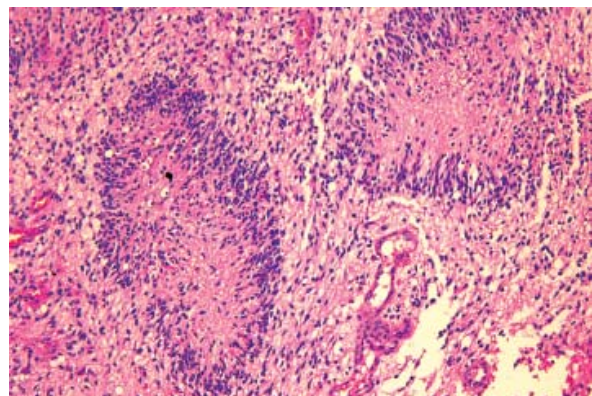
**Rycina 3.** Skąpodrzewiak — liczne komórki z obfitą jasną cytoplazmą tworzące „plaster miodu” (barwienie hematoksyliną–eozyną; powiększenie 40 ×)

ostatnich otacza ona koncentrycznie położone jądro, przez co przylegające do siebie komórki tworzą rodzaj „plastra miodu” (ryc. 3). „Jasnokomórkowe” bywają też warianty oponiaków i wyściółczaków.

Złogi barwnika tworzą żelazo i melanina. Te pierwsze są bardzo nieswoiste i wynikają z przemian hemoglobiny w krwotokach do guzów. Dla neuropatologa bardzo istotne są złogi melaniny (ryc. 4). Ich obecność zawsze nasuwa podejrzenie czerniaka złośliwego lub czerniakowatość opon mózgowo-rdzeniowych. Trzeba je brać pod uwagę w pierwszej kolejności zwłaszcza wtedy, gdy nowotwór ma cechy anaplazji. Nowotwory te zwykle mają charakter przerzutowy. Należy jednak pamiętać o grupie pierwotnych zmian barwnikowych, wśród których, poza czerniakiem złośliwym, występuje rozlana melanoza opon mózgowo-rdzeniowych i lity guz *melanocytoma*. Obie ostatnie zmiany mają charakter łagodny, podobnie jak odmiany barwnikowe nerwiaka osłonkowego i wyściółcza-



**Rycina 4.** Czerniak złośliwy — obfite złogi melaniny w komórkach nowotworowych (barwienie hematoksyliną–eozyną; powiększenie 100 ×); w dolnym prawym rogu ryciny żywa reakcja na obecność HMB-45 (powiększenie 20 ×)




**Rycina 5.** Glejak wielopostaciowy — palisadowy układ jąder komórkowych wokół dwóch ognisk martwicy (barwienie hematoksyliną–eozyną; powiększenie 20 ×)

ka. W praktyce ryzyko wystąpienia czerniaka złośliwego jest zdecydowanie większe niż łagodnych rozrostów barwnikowych.

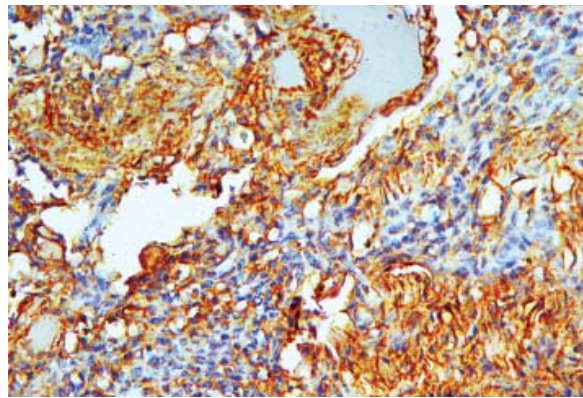
Palisadowe układy komórkowe wokół ognisk martwiczych (ryc. 5) zdecydowanie nasuwają podejrzenie glejaka wielopostaciowego, choć mogą występować też w innych nowotworach, na przykład w skąpodrzewiaku.

Pomocna w ustaleniu rozpoznania jest ocena naczyń występujących w guzie, zwłaszcza tak zwanych kłębków naczyniowych, typowych dla glejaka wielopostaciowego.

Od wielu lat w rozpoznawaniu nowotworów OUN utrwaloną pozycję mają metody immunocytochemiczne i immunohistochemiczne. Należy wyraźnie zaznaczyć, że są to techniki uzupełniające metody rutynowe. Użyteczne są tylko w rękach doświadczonego neuropatologa, zakładając, że pre-



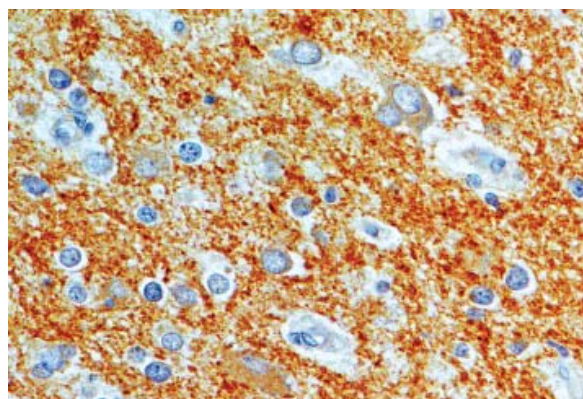
**Rycina 6.** Gwiaździate włóknienki — wyraźna immunoreaktywność na obecność kwaśnego białka włóknienkowego astrogleju (GFAP, *glial fibrillary acidic protein*) (powiększenie 20 ×)



**Rycina 7.** Oponiak meningotelialny — dodatnia reakcja na obecność wimentyny (powiększenie 20 ×)

paraty przygotowano w doświadczonym laboratorium [25, 26]. Patolog ma do dyspozycji obszerny panel przeciwciał, jednak musi je stosować z dużym wyczuciem i rozważą. Jednym z podstawowych zadań neuropatologa jest różnicowanie nowotworów pierwotnych pochodzenia glejowego z oponiakami oraz nowotworów pierwotnych — z przerzutowymi. Jak już z powyższego wynika, w pierwszej kolejności należy posłużyć się metodami rutynowymi, ponieważ klasyczne obrazy tych trzech rodzajów nowotworów różnią się zasadniczo między sobą i nie wymagają dodatkowych, drogiej i czasochłonnej metod barwienia. Tak też jest z większością pierwotnych guzów mózgu — najpierw trzeba odnaleźć w barwieniu rutynowym cechy histoarchitektoniczne, typowe dla nowotworu, a dopiero w razie wątpliwości odwołać się do metod z wykorzystaniem przeciwciał. Najczęściej wykorzystuje się przeciwciała przeciwko kwaśnemu białku włóknienkowemu astrogleju (GFAP, *glial fibrillary acidic protein*; ryc. 6) (większość guzów neuroepitelialnych, zwłaszcza gwiaździate i glejak wielopostaciowy), wimentynie (ryc. 7) (oponiaki), synaptofizynie (ryc. 8), swoistej enolazie neuronalnej, białkom neurofilamentów (nowotwory z różnicowaniem neuronalnym), błonowemu antygenowi nabłonkowemu (wyściółczaki, brodawczak splotu naczyńiówkowego), HMB-45 (czerniak złośliwy). Nowotwory przerzutowe wykazują ekspresję cytokeratyn, zwłaszcza CK7 i CK20.

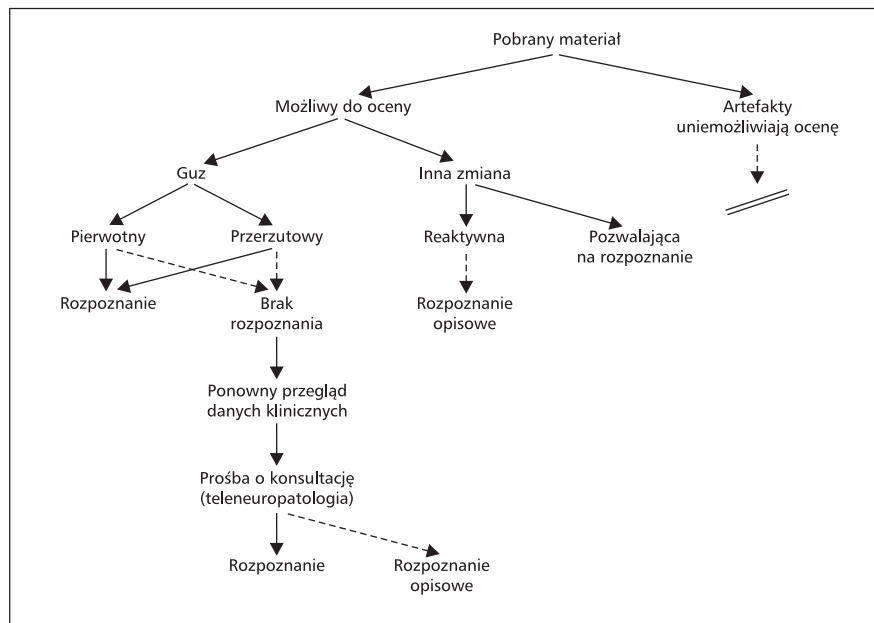
Jakie są wady metod immunohistochemicznych? Większość komórek prawidłowych (np. neurony, glej, wyściółka, opony mózgowo-rdzeniowe) wykazuje podobną ekspresję antygenów, jak wywodzące się z nich nowotwory. Ponadto, wyraźna ekspresja GFAP w utkaniu nowotworu może być skut-



**Rycina 8.** Rdzeniak — dodatnia reakcja na obecność synaptofizyny (powiększenie 40 ×)

kiem odczynowej glejozy w wyspach astrogleju, objętych przez nowotwór zupełnie innego pochodzenia bądź przypadkowego „zaplątania” się komórek gleju w utkaniu guza. Wiele przeciwciał wykazuje dodatnią reakcję w kilku rodzajach nowotworów. Wreszcie, w nowotworach bardzo nisko zróżnicowanych może nie występować dodatnia reakcja immunohistochemiczna.

Mikroskopia elektronowa, zwłaszcza w dobie metod immunohistochemicznych, nie odgrywa ważnej roli w rozpoznawaniu guzów OUN. Można się nią posłużyć, jeśli jest dostępna, w „trzecim rzucie” — gdy zawiodą metody rutynowe i immunohistochemiczne. Cechy obrazu ultrastrukturalnego, które pomagają w rozpoznaniu typu guza, to na przykład: mikrorozety (wyściółczaki) [27], pęcherzyki synaptyczne i pęcherzyki z gęstym rdzeniem (guzy neuronalne) [28], rzęski i mikrokosmki (brodawczak splotu naczyńiówkowego/rak splotu). Należy jednak pamiętać, że wiele z tych mikrostruktur jest typowa dla prawidłowych komórek. Ponad-



Rycina 9. Algorytm rozpoznawania histopatologicznego guzów ośrodkowego układu nerwowego

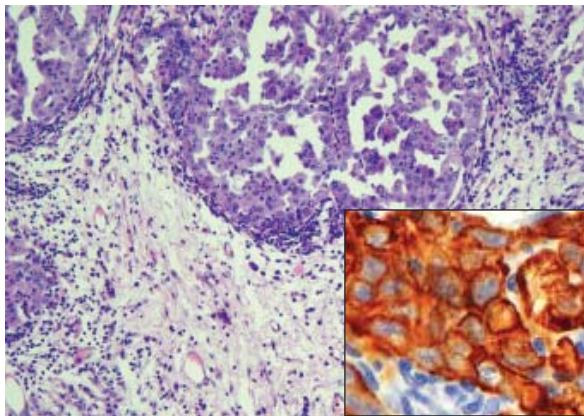
to mikroskopia elektronowa, podobnie do immunohistochemii, może zawieść w nowotworach nisko zróżnicowanych, ponieważ komórki nowotworowe na niskim etapie dojrzwania mogą wykształcać struktury niepozwalające na ustalenie pochodzenia tych komórek.

Diagnostyka molekularna guzów OUN, w dobie dynamicznie rozwijających się metod jej stosowania, w przyszłości może zadecydować o klasyfikacji, a przede wszystkim — o sposobie leczenia nowotworów. W najbliższym czasie — trudno powiedzieć, jak długim — pozostanie jednak prawdopodobnie w cieniu metod morfologicznych. Do tej pory dzięki badaniom molekularnym udało się zdobyć wiedzę na przykład o czasie przeżycia w skąpodrzędziakach — utrata allela 19q i 1p (na długim ramieniu chromosomu 19 i krótkim chromosomu 1) decyduje o ich dłuższym przeżyciu w porównaniu z guzami bez tych zmian [29, 30] czy też poznać terapeutyczne znaczenie ścieżki sygnałowej *Hedgehog/Patched* w rdzeniaku.

Neuropatolog, wyposażony w arsenał opisanych wyżej informacji klinicznych i metod laboratoryjnych, nadal jest narażony na popełnienie błędu diagnostycznego. Dlatego powinien się posługiwać pewnym schematem myślowym, który uchroni go przed stawianiem pochopnych diagnoz. Przykład takiego postępowania przedstawiono na rycinie 9. W pierwszej kolejności należy odpowiedzieć na pytanie, czy przygotowane preparaty są czytelne czy też liczne artefakty utrudniają, a wręcz unie-

możliwiają dokonanie jakiegokolwiek rozpoznania. Artefakty mogą wynikać z niewłaściwego pobrania materiału, zwłaszcza gdy jest pobierany w małych ilościach podczas zabiegu operacyjnego (zniszczenie przez narzędzia). W sytuacji wyraźnie utrudniającej ocenę materiału przez artefakty trzeba odstąpić od prób postawienia diagnozy „na siłę”, bo będzie ona wynikiem sugestii wynikającej z informacji klinicznych, a nie logicznego rozumowania na podstawie obrazu histologicznego.

Kolejne podstawowe pytanie, na które trzeba odpowiedzieć, brzmi: Czy to jest guz czy też inna zmiana patologiczna? A jeśli to guz, to czy ma charakter pierwotny czy przerzutowy? Odróżnienie nowotworu przerzutowego od pierwotnego nie nastręcza zwykle istotnych trudności, ponieważ w zdecydowanej większości przypadków przerzuty wyraźnie różnią się od tkanek mózgowia (ryc. 10). W sytuacjach niejednoznacznych konieczne staje się wykorzystanie metod immunohistochemicznych, które wykażą ekspresję cytokeratyn w przerzutach, wimentyny — w oponiakach, GFAP — w nowotworach pochodzenia neuroepitelialnego. Istotny problem stwarza różnicowanie pierwotnego raka splotu naczyniówkowego z nowotworem przerzutowym do splotu, ponieważ immunofenotyp tych nowotworów jest podobny. W przypadku badania rutynowego mogą też wystąpić trudności w odróżnieniu nowotworu zewnątrzwardówkowego w kanale kręgowym od oponiaka anaplastycznego. Wreszcie, w rzadkich sytuacjach, u osoby z nowo-



**Rycina 10.** Przerzut raka jajnika — wyraźna granica między utkaniem nowotworu a przylegającą tkanką nerwową (jaśniejsze pole; barwienie hematoksyliną-eozyną, powiększenie 20 ×); w prawym dolnym rogu ryciny wyraźna reakcja na obecność cytokeratyny 20 (powiększenie 40 ×)

tworem narządowym guz w OUN okazuje się nie przerzutem, a nowotworem pierwotnym, co wymaga udokumentowania immunohistochemicznego. U chorych, u których guz w OUN okazuje się przerzutem z wcześniej nierozpoznanego nowotworu, należy wnikliwie ocenić materiał pod kątem ewentualnych cech, które mogą ukierunkować poszukiwanie ogniska pierwotnego (twory brodawkowate, cewki, obecność receptorów estrogenowych, wydzielanie swoistego antygenu sterczowego [PSA, *prostate-specific antigen*]).

Mając przed sobą guz pierwotny, neuropatolog musi w pierwszej kolejności starać się przyporządkować go do jednej z głównych kategorii obowiązującej klasyfikacji Światowej Organizacji Zdrowia (WHO, *World Health Organization*) (nadal z 2000 r., ale planowane są zmiany), a następnie do którejś z podkategorii tej klasyfikacji [30]. Służą temu opisane wyżej cechy histoformatywne nowotworów, ich lokalizacja, „komórkowość”, immunofenotyp. Rozpoznanie nowotworu w niektórych przypadkach determinuje jego stopień złośliwości (z natury bardzo złośliwe są nowotwory wywodzące się z pierwotnych komórek rozrodczych i zarodkowe). W innych kategoriach guzów należy jednak ustalić, czy oceniany nowotwór ma charakter łagodny czy złośliwy (anaplastyczny), zgodnie ze stopniowaniem od G I — guzy łagodne, do G IV — guzy bardzo złośliwe [31, 32]. Dotyczy to zwłaszcza nowotworów wywodzących się z gleju gwiaździstego.

Jeśli nadal pozostaną wątpliwości diagnostyczne — zarówno w odniesieniu do typu nowotworu, jak i stopnia jego złośliwości — trzeba ponownie przejrzeć dostępne dane kliniczne, w razie potrze-

by spróbować je uzupełnić o nowe szczegóły i jeszcze raz przeanalizować preparaty. Wątpliwości nie zawsze zostaną tą drogą rozwiązane. Pozostaje wówczas zasięgnąć konsultacji innego doświadczonego neuropatologa lub wysłać preparaty do drugiego ośrodka specjalistycznego. Można tego dokonać tradycyjnie bądź drogą elektroniczną. Tej ostatniej sprzyja dynamicznie rozwijająca się w ostatnim czasie teleneuropatologia [33]. Za jej pomocą można transmitować zapisany obraz cyfrowy przetworzony z analogowego — tak działa teleneuropatologia statyczna. Dynamiczna natomiast polega na możliwości analizy obrazu w czasie rzeczywistym. Jest to jednak metoda bardzo kosztowna ze względu na wymagania sprzętowe, ponieważ transmitowane są wysokiej klasy obrazy, które zwykle zajmują bardzo dużo pamięci.

Po konsultacji neuropatolog musi się zdecydować na ostateczne rozpoznanie. Może być ono precyzyjne albo mieć charakter opisowy. W tym ostatnim przypadku zwykle ma się do czynienia z bardzo małą ilością materiału lub kazuistyczną rzadkością zmiany. Opis powinien jednak wskazywać, czy chodzi o nowotwór pierwotny i czy jest to zmiana złośliwa. O ile to możliwe, należy podać stopień złośliwości.

Jeśli ocenający ma pewność, że oceniana zmiana nie ma charakteru nowotworu, powinien starać się w miarę precyzyjnie odpowiedzieć na pytanie, o jaki rodzaj patologii chodzi. W zasadzie stoi przed dwoma podstawowymi pytaniami: czy jest to glejoza odczynowa wokół guza, czy też inny rodzaj patologii. Ma to istotne znaczenie prognostyczne. Podejrzanie glejozy odczynowej w odpowiedzi na nowotwór zmusza neurochirurga do rozważenia kolejnej eksploracji. Astrocyty odczynowe mają zwykle obfitszą cytoplazmę wokół jąder i wyraźniejsze wypustki. Trzeba jednak pamiętać, że glejoza odczynowa nie jest swoista dla określonego typu patologii; może otaczać wiele zmian, nie tylko nowotwór. Na pochodzenie ischemiczne ogniska może naprowadzać obecność makrofagów, naczyń włosowatych czy przerosłych, odczynowych astrocytów. Zmiany demielinizacyjne mają zwykle dobrze zachowane aksony, a wśród komórek — makrofagi i limfocyty. W zmianach infekcyjnych należy poszukiwać patogenu, na przykład grzybów czy pierwotniaków, zwykle jednak na pochodzenie zapalne wskazuje duży komponent neutrofilów, komórek plazmatycznych lub limfocytów. Ze względu na niewielką ilość pobranego materiału rozpoznanie nie jest jednak łatwe. Na ogół postępowanie diagnostyczne neuropatologa



kończy się w wymienionych przypadkach dokonaniem rozpoznania opisowego. Dlatego tylko wyjątkowo, w razie wątpliwości, czy chodzi o nowotwór czy o inną patologię, neurochirurg powinien planować biopsję.

Jak wynika z wywodu przedstawionego w tej pracy, najważniejsze ogniwo w rozpoznawaniu guzów OUN, czyli diagnostyka neuropatologiczna — wydawać by się mogło stojąca przed najprostszym zadaniem, bo „dotykająca” wręcz patologii — nie jest zadaniem łatwym. W odbywającej się przed laty konferencji panelowej na temat

roli poszczególnych metod w diagnostyce neuropatologicznej nowotworów przyznano, że najważniejsza jest klasyczna metoda parafinowa z barwieniem hematoksyliną i eozyną. Tak jest do dzisiaj. Stanowi ona punkt wyjścia do dalszych rozważań. Ani metody immunohistochemiczne, ani mikroskopia elektronowa czy metody biologii molekularnej na razie nie są w stanie jej zastąpić — mogą jedynie ją uzupełniać. Obowiązuje więc stara zasada: „najważniejsze jest doświadczenie neuropatologa, z wykorzystaniem klasycznych metod laboratoryjnych oraz informacji klinicznych”.

## PIŚMIENNICTWO

- Ehtesham M., Samoto K., Kabvos P. i wsp. Treatment of intracranial glioma with in situ interferon-gamma and tumor necrosis factor-alpha gene transfer. *Cancer Gene Ther.* 2002; 9: 925–934.
- Yu J.S., Lee P.K., Ehtesham M., Samoko K., Black K.L., Wheller C.J. Intratumoral T-cells subsets and endothelial Fas ligand expression in brain tumors. *J. Neurooncol.* 2003; 64: 55–61.
- Collins V.P. Mechanisms of disease: genetic predictors of response to treatment in brain tumors. *Nat. Clin. Pract. Oncol.* 2007; 4: 362–374.
- Duffner P.K. Diagnosis of brain tumors in children. *Expert Rev. Neurother.* 2007; 7: 875–885.
- Fattet S., Rilliet B., Vernet O. Brain tumors in children: diagnosis and therapy. *Rev. Med. Suisse* 2007; 3: 1131–1138.
- Kleihues P., Cavenee W.K. Pathology and genetics of tumours of the nervous system. IARC, Lyon 2000: 123–148.
- Louis D.N., Scheithauer B.W., Budka H., von Deimling A., Kepes J.J. Meningiomas. W: Pathology and genetics of tumours of the central nervous system. Kleihues P., Cavenee W.K. (red.). IARC, Lyon 2000: 175–196.
- Parkin D., Kramarova E., Draper G.J. Cancer incidence in five continents. I.A.R.C. Scientific Publication Lyon 1998; 2 (144): 1–14.
- Altinors N., Gurses L., Arda N. i wsp. Intracranial meningiomas. Analysis of 344 surgically treated cases. *Neurosurg. Rev.* 1998; 21: 106–110.
- Velema J.P., Walker A.M. The age curve of nervous system tumour incidence in adults: Common shape, but changing levels by sex, race and geographical location. *Int. J. Epidemiol.* 1987; 16: 177–183.
- Kleihues P., Burger P.C., Collins V.P. Glioblastoma. W: Kleihues P., Cavenee W.K. (red.). World Health Organization Classification of Tumours. IARC, Lyon 2000: 29–39.
- Tucker M., Goldstein A., Dean M., Knudson A. National Cancer Institute workshop report: the phakomatoses revisited. *J. Natl. Cancer Inst.* 2000; 92: 530–533.
- Morris H.H., Estes M.L., Gilmore R., van Ness P.C., Barnett G.H., Turnbull J. Chronic intractable epilepsy as the only symptom of primary brain tumor. *Epilepsia* 1993; 34: 1038–1043.
- Walecki J. Diagnostyka obrazowa nowotworów ośrodkowego układu nerwowego. *Pol. Przegl. Neurol.* 2007; 3: 155–171.
- Adamek D., Moskała M. Biopsja stereotaktyczna mózgu w praktyce klinicznej i neuropatologicznej. ZOZ Ośrodek UMEA SHINODA-KURACEJO, Kraków 2001.
- Moskała M., Adamek D., Gościński L., Kaluża J., Polak J., Krupa M. Operacje stereotaktyczne guzów mózgu w materiale Kliniki Neurotraumatologii CMUJ w Krakowie. *Neurol. Neurochir. Pol.* 2001; 35: 885–898.
- Nowacki P., Tabaka J., Jeżewski D., Honczarenko K. Diagnostyka glejaków mózgu pobranych drogą biopsji stereotaktycznej wspomaganą optycznym systemem neuronawigacji. *Neurol. Neurochir. Pol.* 2004; 38: 3–8.
- Fahlbusch R., Ganslandt O., Nimsky C. Intraoperative imaging with open magnetic resonance imaging and neuronavigation. *Child. Nerv. Syst.* 2000; 16: 829–831.
- Knauth M., Wirtz C.R., Tronnier V.M., Stauber A., Kunze S., Sartori K. Intraoperative MRI to control the extent of brain tumor surgery. *Radiologie* 1998; 38: 218–224.
- Moringlane J.R., Bartylla K., Hagen T., Waziri A. Stereotactic neurosurgery planning with 3-D spinal CT-angiography. *Minim. Invasive Neurosurg.* 1997; 40: 83–86.
- Slowinski J., Harabin-Slowinska M., Mrowka R. Smear technique in the intra-operative brain tumor diagnosis: its advantages and limitations. *Neurol. Res.* 1999; 21: 121–124.
- Fritsch M.J., Leber M.J., Gossett L., Lulu B.A., Hamilton A.J. Stereotactic biopsy of intracranial brain lesions. High diagnostic yield without increased complications: 65 consecutive biopsies with early postoperative CT scans. *Stereotact. Funct. Neurosurg.* 1998; 71: 36–42.
- Shams S., Butt R.M., Sarwar A. Stereotactic biopsy of brain tumours. *J. Pak. Med. Assoc.* 1996; 46: 176–178.
- Ohye C. Stereotactic treatment of central pain. *Stereotact. Funct. Neurosurg.* 1998; 70: 71–76.
- Morrison C.D., Prayson R.A. Immunohistochemistry in the diagnosis of neoplasms of the central nervous system. *Sem. Diagn. Pathol.* 2000; 17: 204–215.
- Ironside J.W., Moss T.H., Louis D.N., Lowe J.S., Weller R.O. Diagnostic pathology of nervous system tumours. Churchill Livingstone, London 2002: 17–37.
- Haustein J., Cruz-Sanchez F., Cervos-Navarro J. On the ultrastructure of ependymomas — a semiquantitative analysis of diagnostic criteria in 21 cases with special reference to glycogen as a marker. *Neurosurg. Rev.* 1988; 11: 67–76.
- Felix I., Bilbao J.M., Asa S.L., Tyndel F., Kovacs K., Becker L.E. Cerebral and cerebellar gangliocytomas: a morphological study of nine cases. *Acta Neuropathol. (Berl.)* 1994; 88: 246–251.
- Zhu J., Guo S.Z., Beggs A.H. i wsp. Microsatellite instability analysis of primary human brain tumors. *Oncogene* 1996; 12: 1417–1423.
- Trost D., Ehrler M., Fimmers R. i wsp. Identification of genomic aberrations associated with shorter overall survival in patients with oligodendroglial tumors. *Int. J. Cancer* 2007; 120: 2368–2376.
- Kleihues P., Cavenee W.K. Pathology and genetics of tumours of the nervous system. IARC, Lyon 2000.
- Weidl G., Iglesias-Rozas J.R., Roehrl N. Causal probabilistic modeling for malignancy grading in pathology with explanations of dependency to the related histological features. *Histol. Histopathol.* 2007; 22: 947–962.
- Szymański J. Technological requirements of teleneuropathological system. *Folia Neuropathol.* 2000; 38: 85–88.