

# Choroba Kennedy'ego — opis przypadku

Konrad Gorzelnik<sup>1</sup>, Mieszko Zagrajek<sup>1</sup>, Małgorzata Bilińska<sup>1</sup>,  
Katarzyna Lewczuk<sup>1</sup>, Anna Marzena Sufek<sup>2</sup>, Bogusław Paradowski<sup>1</sup>

<sup>1</sup>Katedra i Klinika Neurologii Uniwersytetu Medycznego we Wrocławiu

<sup>2</sup>Zakład Genetyki Instytutu Psychiatrii i Neurologii w Warszawie

## STRESZCZENIE

Opuszkowo-rdzeniowy zanik mięśni (choroba Kennedy'ego) jest rzadką chorobą sprzężoną z chromosomem X, w której dochodzi do dysfunkcji receptora androgenowego. Charakteryzuje się powoli postępującym osłabieniem i zanikiem mięśni kończyn oraz mięśni opuszkowych. Pierwsze objawy pojawiają się zazwyczaj w 3.–4. dekadzie życia, a po upływie 20–30 lat większość pacjentów porusza się za pomocą wózka inwalidzkiego. Mimo dominujących w obrazie klinicznym objawów uszkodzenia dolnego neuronu ruchowego u niektórych pacjentów obserwuje się również cechy uszkodzenia nerwów czuciowych oraz objawy zespołu niewrażliwości na androgeny. Wielu chorych nadal nie jest prawidłowo diagnozowanych. W niniejszej pracy przedstawiono przypadek 55-letniego mężczyzny z postępującym od około 10 lat osłabieniem kończyn dolnych, ginekomastią, niespecyficznym wywiadem rodzinnym oraz potwierdzoną genetycznie chorobą Kennedy'ego.

*Polski Przegląd Neurologiczny 2015, tom 11, 3, strony 132–135*

**Słowa kluczowe:** opuszkowo-rdzeniowy zanik mięśni, dziedziczenie związane z chromosomem X, mutacja dynamiczna, zespół niewrażliwości na androgeny

## Wprowadzenie

Choroba Kennedy'ego, czyli opuszkowo-rdzeniowy zanik mięśni (SBMA, *spinal and bulbar muscular atrophy*), jest rzadką chorobą neurozwyrodnieniową uwarunkowaną genetycznie — zwią-

zaną z chromosomem X. Nazwa choroby pochodzi od nazwiska uczonego, który w 1968 roku po raz pierwszy opisał jej objawy kliniczne, podstawy patofizjologiczne oraz sposób dziedziczenia [1]. Choroba Kennedy'ego należy do grupy schorzeń genetycznie uwarunkowanych, w których dochodzi do zwielokrotnienia powtórzeń trójnukleotydu (CAG, *cytosine-adenine-guanine*) w zmutowanym genie. Jest to jednocześnie pierwsza jednostka chorobowa, w której opisano patologiczną ekspansję trójnukleotydów. Liczba powtórzeń CAG powyżej 38 jest uważana za patologiczną — najczęściej wynosi 40–50 [2–6]. Bezpośrednią przyczyną patologii w SBMA jest uszkodzenie genu kodującego białko receptora androgenowego (AR, *androgen receptor*) [4, 5, 7, 8]. Ze względu na lokalizację genu na chromosomie X chorują wyłącznie mężczyźni, a kobiety, będące nosicielkami zmutowanego genu, są klinicznie bezobjawowe [2, 9]. Częstość występowania SBMA określana jest na 1–2/100 000 populacji [10]. U przeważającej liczby chorych nie stwierdza się pozytywnego wywiadu rodzinnego [2, 5, 6].

Główne objawy choroby Kennedy'ego są związane z uszkodzeniem dolnego neuronu ruchowego: postępujące osłabienie i zanik mięśni oraz drżenia pęczkowe (fascykulacje) [1]. Dotyczą one przede wszystkim mięśni twarzy, mięśni artykulacyjnych i połykowych, krtani oraz mięśni kończyn, zwykle z przewagą w odcinkach dosiebnych [2, 9]. Pierwsze objawy pojawiają się najczęściej w wieku 30–40 lat i są mało specyficzne; występują kurcze i bóle mięśni, często obserwuje się drżenie pozycyjne kończyn górnych [2, 3]. Osłabienie siły mięśniowej pojawia się najczęściej około 4. dekady życia, jest asymetryczne i w pierwszej kolejności obejmuje kończyny dolne [2, 3, 5, 6].

### Adres do korespondencji:

dr n. med. Mieszko Zagrajek  
Uniwersytecki Szpital Kliniczny  
im. J. Mikulicza-Radeckiego

ul. Borowska 213, 50-556 Wrocław

e-mail: mieszkomz@wp.pl

*Polski Przegląd Neurologiczny 2015, tom 11, 3, 132–135*

Wydawca: „Via Medica sp. z o.o.” sp. k.

Copyright © 2015 Via Medica

Pacjenci uskarżają się na problemy z wchodzeniem po schodach i wstawaniem z pozycji siedzącej, a także szybko się męczą, na przykład podczas spaceru. W dalszym przebiegu, zwykle po 50. roku życia, dochodzi do upośledzenia funkcji mięśni opuszkowych oraz osłabienia mięśni kończyn górnych [3, 5, 6]. Objawy opuszkowe z czasem nasilają się, prowadząc do zaburzeń połykania, a nawet do okresowych bezdechów z powodu kurczu mięśni krtani (*laryngospasm*) [11]. Nie obserwuje się klinicznych objawów zajęcia górnego neuronu ruchowego [10]. U Niemal 60% chorych występują parestezje, częste są zaburzenia czucia wibracji w kończynach dolnych [6, 9]. Ponadto wielu chorych prezentuje takie objawy zespołu oporności na androgeny, jak ginekomastia, obniżona płodność, zanik jąder oraz impotencja. Mogą one poprzedzać o kilka lat wystąpienie zaburzeń neurologicznych [12, 13].

W badaniu elektroneurograficznym (ENG, *electroneurography*) stwierdza się cechy polineuropatii, głównie czuciowej, a w badaniu elektromiograficznym (EMG, *electromyography*) — powoli postępujące uszkodzenie komórek rogów przednich rdzenia kręgowego [14]. U 88–100% chorych stężenie kreatyniny jest podwyższone, a u większości stwierdza się także zwiększenie aktywności aminotransferaz asparaginianowej (AspAT, *aspartate aminotransferase*) i alaninowej (AlAT, *alanine aminotransferase*) [2, 5, 15]. Ponadto mogą występować zaburzenia gospodarki lipidowej oraz metabolizmu glukozy [14]. O rozpoznaniu decyduje wynik badania genetycznego.

### Opis przypadku

Do Kliniki Neurologii Uniwersytetu Medycznego we Wrocławiu został przyjęty 55-letni mężczyzna z powodu postępującego od około 10 lat osłabienia siły mięśniowej kończyn dolnych, pogorszenia sprawności chodu, okresowych zaburzeń połykania oraz parestezji w obrębie stóp.

W wywiadzie chory podawał, że „od zawsze” miał bardzo szczupłe kończyny, podobnie jak jego ojciec i dziadek. Ponadto u chorego stwierdzono: zmiany zwyrodnieniowo-dyskopatyczne kręgosłupa lędźwiowego, hiperlipidemię mieszaną oraz stan po operacji zaćmy lewego oka, zaćmę oka prawego, astygmatyzm krótkowzroczny lewego oka, zeza zbieżnego lewego oka i niedowidzenie oka lewego.

W badaniu neurologicznym przy przyjęciu do Kliniki stwierdzono: obustronny wytrzeszcz gałek ocznych z przewagą po stronie prawej, zbieżne

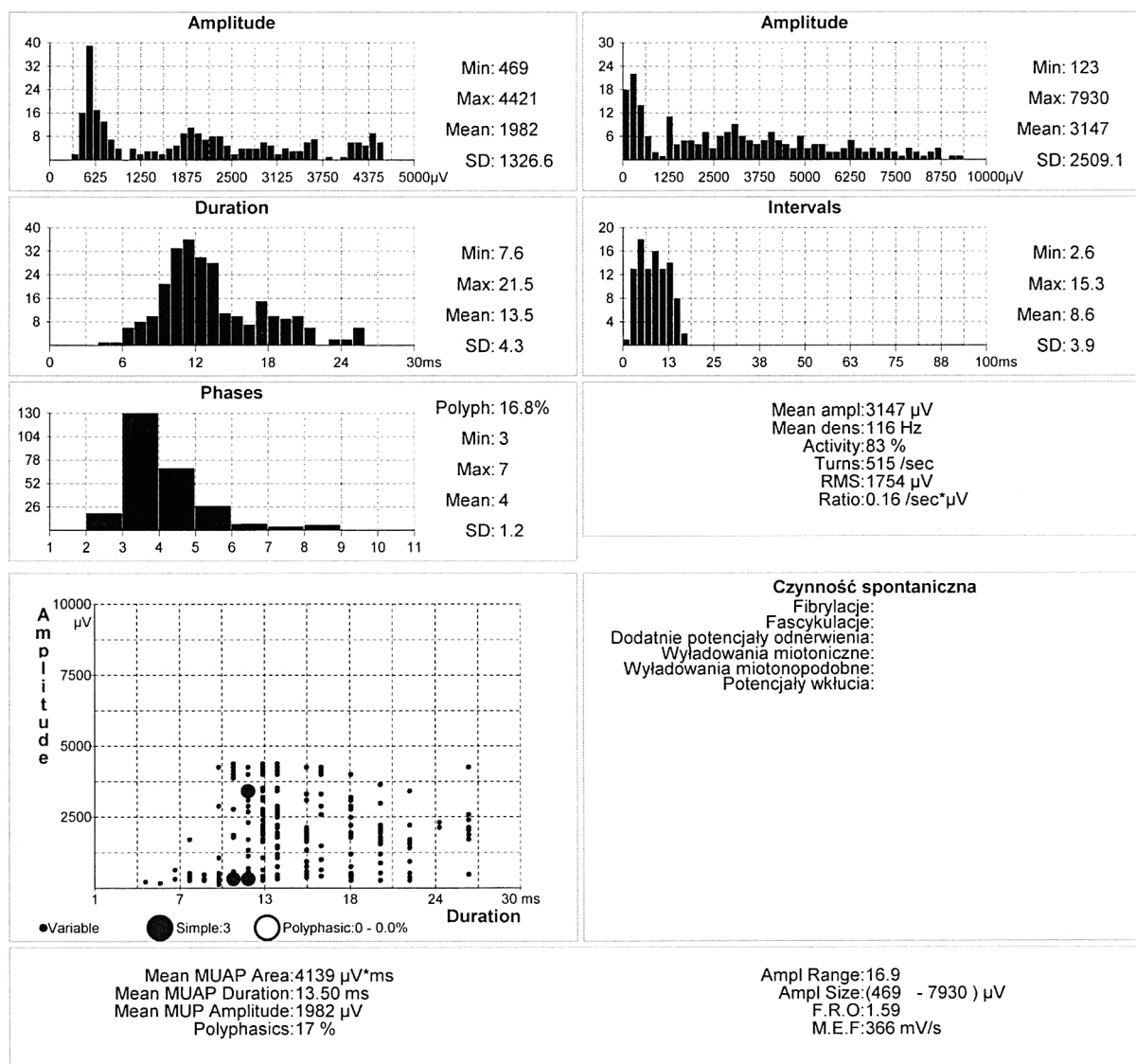
ustawienie lewej gałki ocznej, obustronne niedociąganie gałek ocznych do kątów zewnętrznych z zaznaczoną nużliwością mięśni gałkoruchowych, asymetrię ust na niekorzyść lewej strony, mowę dysartryczną, odruchy podniebienne i gardłowy osłabione, fasykulacje w obrębie języka, drżenie bródki, dodatnie objawy deliberacyjne (pyszczkowy oraz dłoniowo-bródkowy po lewej stronie), kończyny symetrycznie wyszczuplone z obniżonym napięciem mięśniowym i pojedynczymi fasykulacjami mięśni obręczy barkowej, obustronny zanik mięśni kłębu, drżenie pozycyjne dłoni, opóźnianie się przy ruchach czynnych lewej kończyny dolnej, odruchy głębokie w kończynach górnych symetrycznie osłabione, w kończynach dolnych — zniesione, brak patologicznych objawów piramidowych, chód na szerszej podstawie, ze znacznym upośledzeniem stawiania na palcach i w mniejszym stopniu — na piętach. Ponadto stwierdzono ginekomastię.

W badaniu EMG przeprowadzonym w Samodzielnej Pracowni Neuroelektrofizjologii Klinicznej Katedry Neurologii Uniwersytetu Medycznego we Wrocławiu stwierdzono cechy ciężkiego, przewlekłego uszkodzenia komórek rogów przednich rdzenia (ryc. 1, 2). W badaniu ENG wykazano zmiany odpowiadające czuciowej neuropatii aksonalnej. Wyniki prób stymulacyjnych były prawidłowe i nie potwierdziły nużliwości mięśni.

W badaniach laboratoryjnych stwierdzono podwyższone stężenie kinazy keratynowej (477 jn./l) oraz hiperlipidemię mieszaną. Wyniki badania ogólnego płynu mózgowo-rdzeniowego było prawidłowe. Wyniki badania genetycznego, przeprowadzonego w Zakładzie Genetyki Instytutu Psychiatrii i Neurologii w Warszawie, wykazały obecność mutacji dynamicznej w genie receptora androgenowego (liczba powtórzeń CAG wynosiła 46), co pozwoliło na rozpoznanie choroby Kennedy'ego. Pacjent został skierowany do dalszej obserwacji w ramach poradni genetycznej.

### Dyskusja i wnioski

Opuszkowo-rdzeniowy zanik mięśni jest rzadkim, uwarunkowanym genetycznie schorzeniem, objawiającym się postępującym uszkodzeniem mięśni szkieletowych — zwłaszcza kończyn oraz mięśni opuszkowych. Mało specyficzne objawy początkowe i późny wiek ich występowania, w połączeniu z nierzadko ujemnym wywiadem chorobowym, stanowią przyczynę częstych pomyłek diagnostycznych [2, 5, 6]. Podobnie u przedstawionego chorego przez długi czas nie

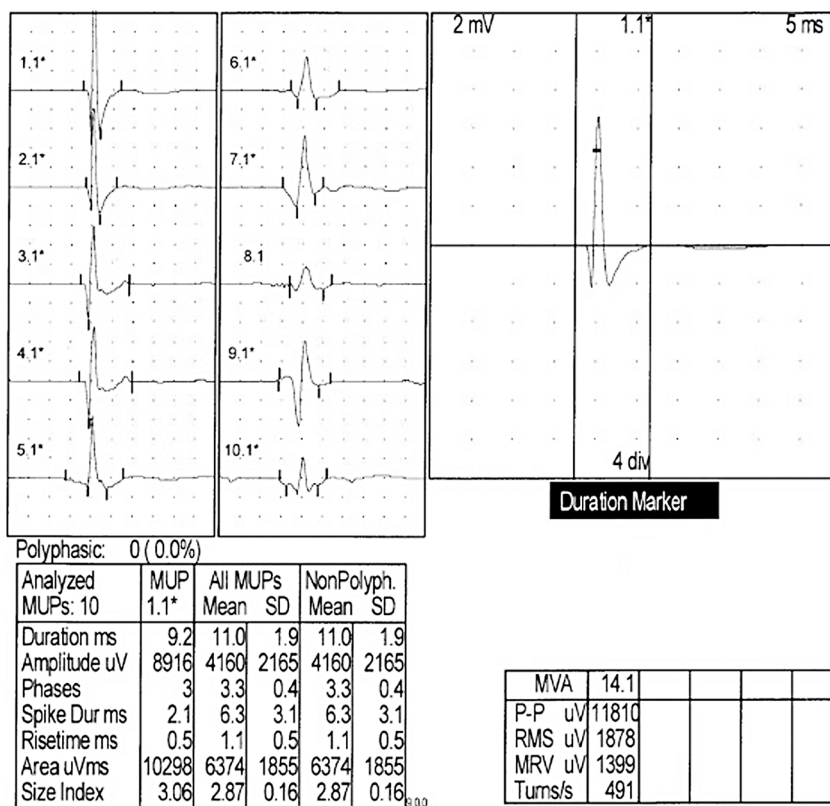


**Rycina 1.** Zapis czynności bioelektrycznej mięśnia dwugłowego ramienia po lewej stronie, z wykorzystaniem automatycznej analizy EMG, u chorego z zespołem Kennedy’ego — ciężkie zmiany neurogenne wskazujące na uszkodzenie rogów przednich rdzenia; EMG (electromyography) — badanie elektromiograficzne

ustalono właściwego rozpoznania SBMA, odznaczając objawy choroby do polineuropatii mieszanej. Częstym błędem jest także rozpoznawanie stwardnienia bocznego zanikowego, co ze względu na diametralnie różne rokowanie w porównaniu z opuszkowo-rdzeniowym zanikiem mięśni, który także stwarza możliwość przenoszenia choroby na potomstwo, ma poważne konsekwencje jatrogenne i kliniczne [13]. Podstawą rozpoznania choroby Kennedy’ego jest potwierdzenie występowania mutacji w genie receptora androgenowego, niemniej bardzo pomocne w rozpoznaniu mogą być także nietypowa dla chorób neuronu ruchowego

obecność objawów czuciowych, zespołu niewrażliwości na androgeny, pojawianie się objawów klinicznych wyłącznie u osobników płci męskiej, początek choroby w wieku dorosłym oraz często współistniejąca polineuropatia czuciowa [1, 6].

W ostatnich latach pojawiły się doniesienia sugerujące udział ośrodkowego układu nerwowego w chorobie Kennedy’ego, a zwłaszcza płatów czołowych, na co mogą wskazywać wyniki badań neuroobrazowych i testów psychologicznych [16, 17]. Ponadto w badaniach bioptycznych mięśni pacjentów z SBMA wykazano obecność zarówno zmian neurogennych (związanych z odnerwie-



**Rycina 2.** Odbicie potencjały jednostek ruchowych („giganty”), zarejestrowane z mięśnia dwugłowego ramienia po lewej stronie, u chorego z rozpoznaniem zespołu Kennedy'ego

niem), jak i pierwotnie mięśniowych, co rozszerza spektrum objawów choroby [12, 15].

Nie ma skutecznego leczenia choroby Kennedy'ego. Próby podawania leków zmniejszających stężenie testosteronu, mimo zachęcających wyników badań na modelach zwierzęcych, u ludzi wypadły negatywnie [18]. Nadal są prowadzone badania nad zastosowaniem innych, potencjalnie skutecznych metod leczenia, na przykład przez wpływ na białka szoku termicznego [9, 10].

## PIŚMIENNICTWO

- Kennedy W.R., Alter M. Progressive proximal spinal and bulbar muscular atrophy of late onset: a sex-linked recessive trait. *J. Clin. Neuromuscul. Dis.* 2000; 2: 3–5.
- Rhodes L.E., Freeman B.K., Auh S. i wsp. Clinical features of spinal and bulbar muscular atrophy. *Brain* 2009; 132: 3242–3251.
- Atsuta N., Watanabe H., Ito M. i wsp. Natural history of spinal and bulbar muscular atrophy (SBMA): a study of 223 Japanese patients. *Brain* 2006; 129: 1446–1455.
- La Spada A.R., Wilson E.M., Lubahn D.B., Harding A.E., Fischbeck K.H. Androgen receptor gene mutations in X-linked spinal and bulbar muscular atrophy. *Nature* 1991; 352: 77–79.
- Ni W., Chen S., Qiao K., Wang N., Wu Z.Y. Genotype-phenotype correlation in Chinese patients with spinal and bulbar muscular atrophy. *PLoS One* 2015; 10: e0122279.
- Fratta P., Nirmalanathan N., Masset L. i wsp. Correlation of clinical and molecular features in spinal bulbar muscular atrophy. *Neurology* 2014; 82: 2077–2084.
- Ranganathan S., Harmison G.G., Meyertholen K., Pennuto M., Burnett B.G., Fischbeck K.H. Mitochondrial abnormalities in spinal and bulbar muscular atrophy. *Hum. Mol. Genet.* 2009; 8: 27–42.
- Lieberman A.P., Harmison G., Strand A.D., Olson J.M., Fischbeck K.H. Altered transcriptional regulation in cells expressing the expanded polyglutamine androgen receptor. *Hum. Mol. Genet.* 2002; 11: 1967–1976.
- Katsuno M., Adachi H., Waza M. i wsp. Pathogenesis, animal models and therapeutics in spinal and bulbar muscular atrophy (SBMA). *Exp. Neurol.* 2006; 200: 8–18.
- Katsuno M., Tanaka F., Adachi H. i wsp. Pathogenesis and therapy of spinal and bulbar muscular atrophy (SBMA). *Prog. Neurobiol.* 2012; 99: 246–256.
- Tanaka S., Banno H., Katsuno M. i wsp. Distinct acoustic features in spinal and bulbar muscular atrophy patients with laryngospasm. *J. Neurol. Sci.* 2014; 337: 193–200.
- Grunseich C., Rinaldi C., Fischbeck K.H. Spinal and bulbar muscular atrophy: pathogenesis and clinical management. *Oral Dis.* 2014; 20: 6–9.
- Dejager S., Bry-Gaillard H., Bruckert E. i wsp. A comprehensive endocrine description of Kennedy's disease revealing androgen insensitivity linked to CAG repeat length. *J. Clin. Endocrinol. Metab.* 2002; 87: 3893–3901.
- Ferrante M.A., Wilbourn A.J. The characteristic electrodiagnostic features of Kennedy's disease. *Muscle Nerve* 1997; 20: 323–329.
- Sorarù G., D'Ascenzo C., Polo A. i wsp. Spinal and bulbar muscular atrophy: skeletal muscle pathology in male patients and heterozygous females. *J. Neurol. Sci.* 2008; 264: 100–105.
- Lai T.H., Liu R.S., Yang B.H. i wsp. Cerebral involvement in spinal and bulbar muscular atrophy (Kennedy's disease): a pilot study of PET. *J. Neurol. Sci.* 2013; 335: 139–144.
- Di Rosa E., Sorarù G., Kleinbub J.R. i wsp. Theory of mind, empathy and neuropsychological functioning in X-linked spinal and bulbar muscular atrophy: a controlled study of 20 patients. *J. Neurol.* 2015; 262: 394–401.
- Banno H., Katsuno M., Suzuki K. i wsp. Phase 2 trial of leuprorelin in patients with spinal and bulbar muscular atrophy. *Ann. Neurol.* 2009; 65: 140–150.