

Zatrucie tlenkiem węgla — problemy diagnostyczne

Elżbieta Zwierzyńska¹, Ewa Miłkowska², Mariusz Furmanek^{3, 4},
Anna Holak-Puczyńska^{5, 6}, Aneta Laskowska⁶, Jarosław Pniewski¹

¹Oddział Neurologii Szpitala Czerniakowskiego w Warszawie

²Oddział Intensywnej Terapii Szpitala Kolejowego w Pruszkowie

³Zakład Diagnostyki Radiologicznej CMKP

⁴Zakład Diagnostyki Radiologicznej CSK MSW

⁵Klinika Neurologii Centralnego Szpitala Klinicznego Ministerstwa Spraw Wewnętrznych w Warszawie

⁶Oddział Neurologii Szpitala Kolejowego w Pruszkowie

STRESZCZENIE

Tlenek węgla (CO) jest bezbarwnym, bezwonny i niedrażniącym gazem, który powstaje w procesie niecałkowitego spalania materiałów zawierających węgiel. Wykazuje 250 razy większe powinowactwo do wiązania się z hemoglobina niż tlen. Objawy zatrucia CO wiążą się z niedotlenieniem serca i ośrodkowego układu nerwowego. Należą do nich bóle i zawroty głowy, nudności, dolegliwości wieńcowe oraz zaburzenia świadomości. Inne objawy zatrucia to zaburzenia pamięci, koncentracji, osobowości oraz zespół parkinsonowski i zaburzenia wegetatywne. Mimo dość charakterystycznego obrazu klinicznego rozpoznanie zatrucia CO nie jest łatwe.

W niniejszej pracy przedstawiono dwoje chorych, którzy byli narażeni na działanie CO. W obu przypadkach powodem hospitalizacji były zaburzenia świadomości (odpowiednio 9/15 pkt. oraz 13/15 pkt. w *Glasgow Coma Scale*) oraz dyskretne objawy uszkodzenia układu nerwowego. Dane z wywiadu dotyczące narażenia na CO uzyskano dopiero po kilku dniach hospitalizacji, co było przyczyną niewykonania badań w kierunku zatrucia CO przy przyjęciu. W badaniu rezonansu magnetycznego mózgu w obu przypadkach ujawniono symetryczne ogniska w gąłkach białych, hiperintensywne w obrazach T2-zależnych, charakterystyczne dla zatrucia CO. W diagnostyce różnicowej wykluczono między innymi zakrzepicę zatok żylnych, choroby układowe, padaczkę oraz neuroinfekcję. Stan pacjentki uległ całkowitej normalizacji, natomiast u pacjenta utrzymywał się deficyt w zakresie funkcji

poznawczych. Autorzy zwracają uwagę, że w zaburzeniach świadomości o niejasnej etiologii w diagnostyce różnicowej należy brać pod uwagę także zatrucie CO.

Polski Przegląd Neurologiczny 2014; 10 (3): 127–134

Słowa kluczowe: zatrucie, tlenek węgla, zmiany w MR

Wprowadzenie

Tlenek węgla (CO) jest bezbarwnym, bezzapachowym, bezsmakowym i niedrażniącym gazem, który powstaje w procesie niecałkowitego spalania materiałów zawierających węgiel [1–3]. Cechuje go około 250 razy większe powinowactwo do wiązania się z hemoglobina niż tlen i tworzy karboksyhemoglobina (COHb). Wiąże się także z innymi metaloproteinami zawierającymi w centrach aktywny atom żelaza lub miedzi (np. mioglobina, oksydaza cytochromu c, cytochrom P450) [4, 5]. Prowadzi to do zdecydowanie gorszego utlenowania krwi, a co za tym idzie — do niedotlenienia tkanek [1, 2]. Obecność CO w organizmie zwiększa również ryzyko powikłań zakrzepowych (zmiana właściwości reologicznych krwinek czerwonych, zwiększona agregacja płytek oraz zwiększenie lepkości surowicy i hematokrytu) [5]. Prowadzi ona także do zaburzeń w uwalnianiu tlenu azotu, postępującej kwasicy metabolicznej, a także wywołuje skurcz mięśniówki naczyń krwionośnych [5]. Najbardziej wrażliwe na niedotlenienie są ośrodkowy układ nerwowy (OUN) i mięsień sercowy [6].

Objawy zatrucia CO zależą od stopnia i czasu narażenia na jego działanie. Stopień zatrucia

Adres do korespondencji: lek. Elżbieta Zwierzyńska

Oddział Neurologii

Szpital Czerniakowski

ul. Stępińska 19/25, 00-739 Warszawa

tel.: 22 318 63 86

e-mail: kizielek@tlen.pl

Polski Przegląd Neurologiczny 2014, tom 10, 3, 127–134

Wydawca: „Via Medica sp. z o.o.” sp. k.

Copyright © 2014 Via Medica

określa się, oznaczając procentową zawartość COHb we krwi. W warunkach prawidłowych stwierdza się do 5% COHb u osób niepalących mieszkających na obszarach zurbanizowanych oraz 0,4–1,0% u osób niepalących z obszarów niezurbanizowanych [7]. Należy zwrócić uwagę, że u osób palących stężenie COHb może wynosić nawet 10–12% [7]. Rozpoznanie zatrucia CO zwykle dokonuje się na podstawie wywiadu oraz wysokiego odsetka COHb, należy jednak pamiętać, że jego niskie stężenie nie wyklucza zatrucia [3]. U osób długotrwale palących tytoń zatrucie CO można rozpoznać, gdy stężenie COHb przekracza 10%, a u osób niepalących — w przypadku wartości ponad 5% [8]. Nieznacznie podwyższone stężenie COHb powoduje zaburzenia koncentracji, postrzegania i sprawności manualnej [1, 2]. Wyższe stężenia powodują bóle i zawroty głowy, nudności, wymioty, objawy grypopodobne, bóle wieńcowe, dezorientację, zaburzenia świadomości o różnym nasileniu, ze śpiączką włącznie, oraz drgawki [2, 3]. W przypadku wartości przekraczających 40% dochodzi do głębokich zaburzeń świadomości, a przy 60–70% — do zgonu, zwykle w czasie kilku–kilkunastu minut. Oprócz wymienionych wyżej objawów zatrucia CO może doprowadzić do pojawienia się innych zaburzeń neurologicznych i psychiatrycznych. Mogą się one utrzymywać różnie długo, także po ustąpieniu objawów ostrego zatrucia. Niekiedy pojawiają się po całkowitym ustąpieniu ostrych objawów [9]. Do objawów późnych zalicza się zaburzenia funkcji poznawczych, zaburzenia zachowania i osobowości, zaburzenia afektywne, zaburzenia widzenia, objawy pozapiramidowe i wegetatywne [1, 6, 9].

We wczesnym okresie zatrucia obserwuje się także ostre zespoły wieńcowe (nie tylko u osób z chorobą niedokrwienną serca w wywiadzie) oraz zaburzenia rytmu serca, nadciśnienie tętnicze i zgonu z powodów kardiologicznych [1, 4, 5]. Najczęstszą przyczyną przypadkowego zatrucia pozostaje niesprawna wentylacja w pomieszczeniach opalanych węglem lub niesprawna instalacja grzewcza [3, 7]. Do zatruc najczęściej dochodzi w miesiącach zimowych. Należy pamiętać, że stężenie COHb koreluje ze stopniem zaburzeń świadomości, natomiast w mniejszym zakresie — z nasileniem innych objawów, a w niewielkim — z rokowaniem i z nasileniem zmian obserwowanych w badaniach rezonansu magnetycznego (MR, *magnetic resonance*) [9, 10].

Postępowanie z pacjentem, u którego podejrzewa się zatrucie CO, zależy od jego stanu:

- konieczne jest zapewnienie drożności dróg oddechowych, odpowiedniej wentylacji — najlepiej 100-procentowym tlenem (okres półtrwania CO wynosi ok. 80 min) [7, 10, 11]. U chorych w stanie ciężkim, z zaburzeniami świadomości, kwasicą metaboliczną, powyżej 50. roku życia, u kobiet w ciąży oraz wtedy gdy stężenie COHb przekracza 25% i stwierdza się objawy mózdkowe, zaleca się stosowanie tlenoterapii hiperbarycznej (100-proc. tlen podawany pod ciśnieniem 2–3 atm) [1, 4, 5, 7, 9, 10, 12]. W tych warunkach okres półtrwania CO skraca się do około 23 minut [11];
- u wszystkich chorych należy monitorować parametry życiowe, a także wykonać kontrolne badania krwi z oznaczeniem parametrów stanu zapalnego, markerów martwicy mięśnia sercowego i zaburzeń krzepliwości [4, 5, 12];
- w badaniach obrazowych dosyć charakterystyczne są obustronne zmiany niedokrwiennie zlokalizowane w głębokich strukturach mózgu [9, 14, 15]. Sporadycznie stwierdza się zmiany w obrębie mózdku. Badania MR zdecydowanie lepiej uwidaczniają zmiany w OUN niż badanie metodą tomografii komputerowej (TK) mózgu [10, 15].

Poniżej prezentujemy dwoje pacjentów, u których, na podstawie stanu klinicznego, wywiadu oraz wyników badań dodatkowych, wysunięto podejrzenie zatrucia CO.

Opisy przypadków

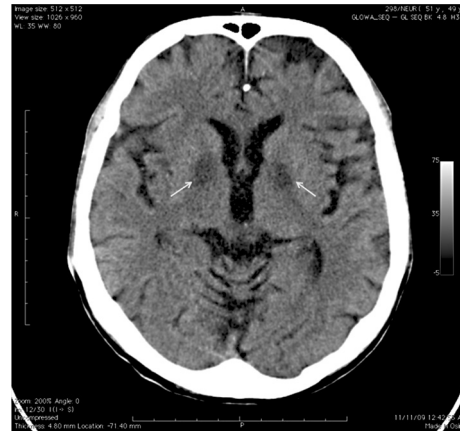Przypadek 1.

Mężczyzna w wieku 49 lat (JH) z nieregularnie leczonym nadciśnieniem tętniczym, nadużywający alkoholu pracownik fizyczny, został przyjęty na oddział neurologii w listopadzie 2009 roku z powodu narastających, prawdopodobnie od 2–3 dni, zaburzeń świadomości i ogólnego osłabienia. Na podstawie wywiadu od pacjenta i jego rodziny ustalono, że chory przez kilka tygodni przed hospitalizacją był nieco spowolniały, wycofany, zgłaszał bóle i osłabienie mięśni oraz pojawiały się u niego jakościowe zaburzenia świadomości. Przy przyjęciu był w dość dobrym stanie ogólnym, wydolny krążeniowo i oddechowo, przytomny z ograniczonym kontaktem (13 pkt. w *Glasgow Coma Scale* [GCS]), spowolniały, senny, zorientowany allo- i autopsychicznie; na pytania odpowiadał z opóźnieniem. W badaniu neurologicznym stwierdzono wzmożone odruchy głębokie oraz dysmetrię po lewej stronie. Przy przyjęciu wykonano jednofazowe badanie TK

głowy, które ujawniło ogniska hipodensyjne w obrębie obu gałek białych (ryc. 1). W badaniach krwi stwierdzono następujące stężenia: D-dimerów — 8978,1 ng/ml (norma < 500 ng/ml), fosfokinazy kreatyny (CPK, *creatine phosphokinase*) — 1408 j.m./l (norma 25–175 j.m./l), frakcji sercowej kinazy kreatynowej (CK-MB, *creatine kinase MB subunit*) — 52 j.m./l (norma 0–24 j.m./l), troponiny — 0,53 ng/ml (norma 0,0–0,01), białka C-reaktywnego (CRP, *C-reactive protein*) — 77,74 mg/l (norma 0–5,0 mg/l), etanolu — 0,20‰. Badanie elektrokardiograficzne (EKG) nie ujawniło cech niedokrwienia mięśnia sercowego. Badanie płynu mózgowo-rdzeniowego wykazało nieznacznie podwyższoną cytozę — 10 komórek/ μ l (norma 0–5 komórek/ μ l) i stężenie białka wynoszące 55 mg/dl (norma 15–45 mg/dl).

W związku z niejasnym wywiadem oraz wymienionymi wyżej nieprawidłowymi wynikami badań, biorąc pod uwagę możliwość neuroinfekcji, podawano dożylnie acyklowir i leki przeciwobrzękowe, a ze względu na możliwość naczyniowego podłoża zmian w OUN stosowano także heparynę drobnocząsteczkową w dawce profilaktycznej oraz kwas acetylosalicylowy. W kolejnych dniach hospitalizacji stan ogólny i stan świadomości chorego stopniowo się poprawiały. Normalizacji uległy wartości CPK, CK-MB, troponiny i CRP, a stężenie D-dimerów znacznie się zmniejszyło. Przeprowadzono także badanie elektroencefalograficzne (EEG), którego wynik był prawidłowy. W 3. dobie hospitalizacji wykonano badanie MR głowy. Ujawniło ono symetrycznie w obu gałkach białych ogniska hiperintensywne w obrazach T2-zależnych i FLAIR (*fluid attenuated inversion recovery*), wykazujące cechy restrykcji dyfuzji w częściach centralnych, ale nieulegające ewidentnemu wzmocnieniu kontrastowemu (ryc. 2). W diagnostyce różnicowej wykluczono choroby układowe, nowotworowe, niedoborowe i metaboliczne, a także schorzenia naczyniowe. Na oddziale pacjent był również badany psychologicznie. Stwierdzano spowolnienie psychoruchowe, deficyty mnesticzne, wybiórczo nasilone w zakresie pamięci przestrzennej, pojedyncze konfabulacje oraz deficyty funkcji wykonawczych (praktyki dynamicznej, przełączania, planowania i organizacji działań złożonych).

W trakcie hospitalizacji od rodziny chorego uzyskano informację, że prawdopodobnie był on narażony na zatrucie CO (w miejscu zamieszkania znajdowała się kuchnia węglowa, wentylacja była niesprawna). Biorąc pod uwagę przebieg choroby oraz wyniki badań dodatkowych (w szcze-



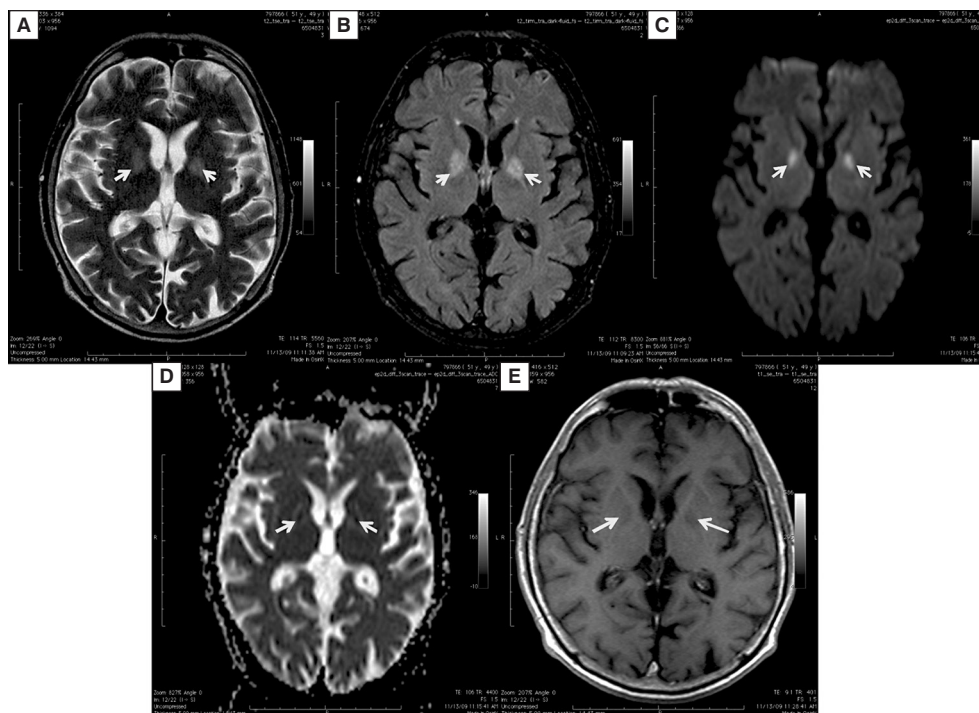
Rycina 1. Jednofazowe badanie metodą tomografii komputerowej (chory JH): **A.** Względnie symetryczne ogniska hipodensyjne w obrębie gałek białych sugerujące etiologię toksyczną — zatrucie tlenkiem węgla

główności badania MR), wysunięto podejrzenie zatrucia CO.

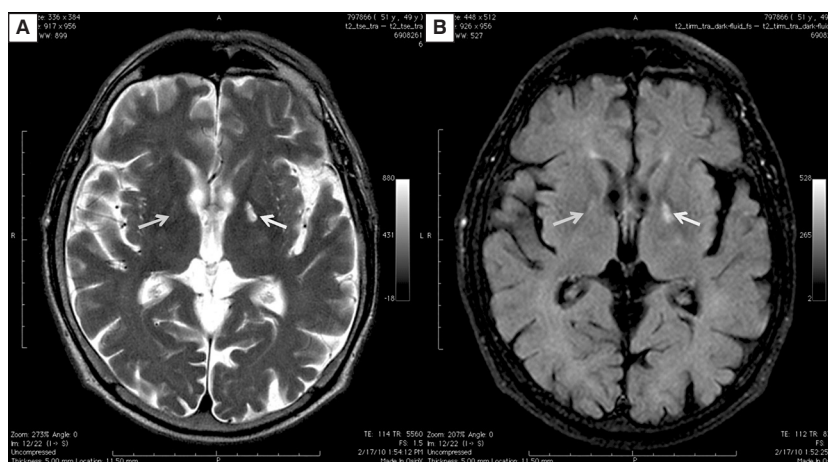
Po 3 miesiącach pacjent był ponownie hospitalizowany w celu wykonania badań kontrolnych. Od czasu wyjścia ze szpitala pozostawał pod opieką rodziny, zmienił miejsce zamieszkania i tylko sporadycznie spożywał alkohol. W badaniu neurologicznym nie stwierdzono istotnych odchyleń od normy poza spowolnieniem o mniejszym nasileniu niż przy wypisaniu ze szpitala po poprzedniej hospitalizacji. W kontrolnym badaniu MR uwidoczniono regresję ognisk z niemal całkowitym wycofaniem się zmian morfologicznych w prawej gałce białej oraz ich zmniejszeniem w lewej gałce białej (ryc. 3). W badaniach krwi nie ujawniono istotnych odchyleń poza nieznacznie podwyższonym stężeniem D-dimerów, a w badaniu psychologicznym stwierdzano niewielką poprawę funkcjonowania poznawczego, głównie w zakresie procesów pamięciowych. Kolejnych badań kontrolnych nie przeprowadzono, ponieważ pacjent zmarł (prawdopodobnie z powodu krwawienia z przewodu pokarmowego — informacja od rodziny).

Przypadek 2.

Dotychczas zdrowa 25-letnia kobieta (MP), z wykształceniem średnim, pracująca w sklepie jako ekspedientka, została przyjęta na oddział intensywnej terapii w styczniu 2011 roku z powodu zaburzeń świadomości. Przy przyjęciu do szpitala pacjentka była w średnim stanie ogólnym, wydolna krążeniowo i oddechowo, bez logicznego



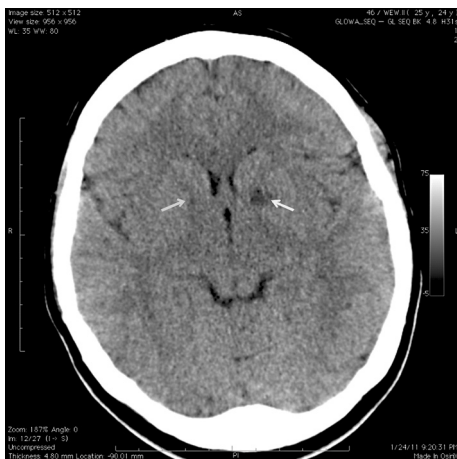
Rycina 2. Badanie rezonansu magnetycznego (chory JH); obrazy: T2-zależne (A), FLAIR (*fluid attenuated inversion recovery*) (B), dyfuzyjne (DWI, *diffusion-weighted imaging*) (C), mapy współczynnika dyfuzji (ADC, *apparent diffusion coefficient*) (D), T1-zależne po dożylnym podaniu środka kontrastowego (E) — w obu gałkach białych symetryczne ogniska hiperintensywne w obrazach T2-zależnych i FLAIR wykazujące restrykcji dyfuzji w częściach centralnych, ale nieulegające ewidentnemu wzmocnieniu kontrastowemu



Rycina 3. Badanie rezonansu magnetycznego (chory JH); obrazy T2-zależne (A) i FLAIR (*fluid attenuated inversion recovery*) (B) — ewolucja ognisk z niemal całkowitą regresją zmian morfologicznych w prawej gałce białej oraz zmniejszeniem ogniska w lewej gałce białej

kontaktu, nie spełniała poleceń, otwierała oczy na głos. Obecna była żywa reakcja celowana na bodźce bólowe (9 pkt. w GCS) — chora nieco gorzej broniła się lewą kończyną górną. Na podstawie danych z wywiadu od personelu pogotowia ratunkowego wysunięto podejrzenie zatrucia alko-

holem (?), w tym alkoholem niespożywczym (?), lekami (?). Podobne objawy, chociaż o mniejszym nasileniu, obserwowano u mężczyzny zabranego przez pogotowie ratunkowe z tego samego miejsca. W badaniach krwi wykonanych przy przyjęciu stwierdzono: liczbę leukocytów — 17 tys./mm³



Rycina 4. Jednofazowe badanie metodą tomografii komputerowej (chora MP) — ognisko hipodensyjne w lewej gałce bladej

(norma 4,0–10,0 tys./mm³), stężenie CRP — 89,34 mg/l (norma 0–5,0 mg/l), stężenie troponiny — 4,7 ng/ml (norma 0,0–0,01), stężenie D-dimerów — 1227,8 (norma < 500 jμm./l), stężenie CPK — 13 244 jμm./l (norma 25–175 jμm./l), stężenie CK-MB — 125 jμm./l (norma 0–24 jμm./l), nieco podwyższone wartości enzymów wątrobowych, stężenie etanolu 0,2‰. Wyniki badań w kierunku zatrucia alkoholem niespożywczym i lekami były negatywne. Z powodu stanu neurologicznego chorej wykonano badanie TK głowy, w którym stwierdzono ognisko hipodensyjne w lewej gałce bladej mogące odpowiadać ewoluującej zmianie naczyniopochodnej (ryc. 4). Ze względu na podwyższone stężenie troponiny przeprowadzono również badanie echokardiograficzne serca, które nie uwidocznilo zaburzeń kurczliwości. Poszukując źródła ewentualnej infekcji, wykonano badanie TK klatki piersiowej, w którym ujawniono zagęszczenia miąższowe. W pierwszych dniach hospitalizacji utrzymywały się zaburzenia świadomości, pacjentka gorączkowała, narastały wartości parametrów stanu zapalnego, markerów martwicy mięśnia sercowego i D-dimerów oraz obserwowano pogorszenie się parametrów gazometrycznych. Stosowano sedację midazolamem, włączono empiryczną antybiotykoterapię, podawano dożylnie płyny i suplementowano elektrolity. W badaniach bakteriologicznych płynu mózgowo-rdzeniowego, moczu ani krwi nie wykazano obecności drobnoustrojów. Wykluczono także zakażenie wirusem zapalenia wątroby (WZW) typu B i C i ludzkim wirusem nabytego niedoboru odporności (HIV, *human immunodeficiency virus*) oraz ujawniono

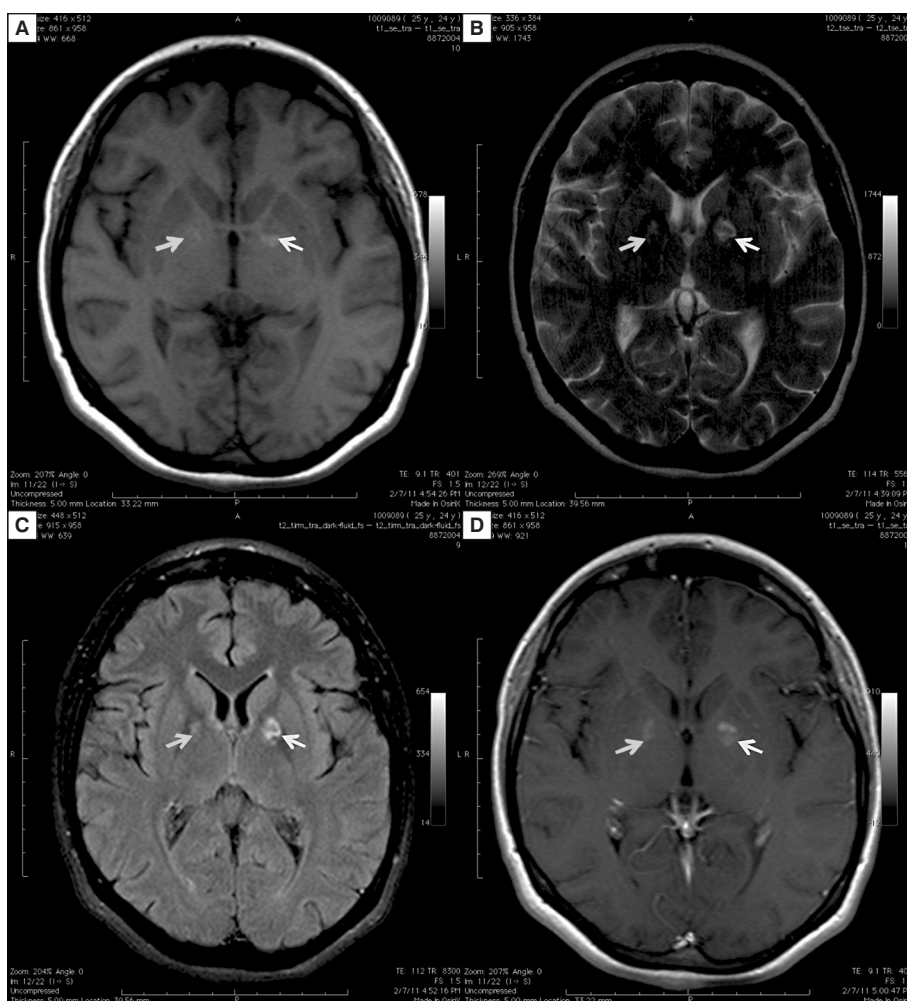
cechy subklinicznej niedoczynności tarczycy. Po uzupełnieniu wywiadu od rodziny uzyskano informację o możliwości zatrucia CO.

Stan ogólny chorej stopniowo się poprawiał; ustępowały zaburzenia świadomości, w badaniu neurologicznym nie stwierdzano innych odchyłeń. Po kontrolnym badaniu angio-TK głowy wysunięto podejrzenie zakrzepicy zatok żylnych — zastosowano heparynę drobnocząsteczkową w leczniczej dawce. W 12. dobie od wystąpienia objawów pacjentkę przeniesiono na oddział neurologii w celu kontynuowania diagnostyki i leczenia. Chora była w dobrym stanie ogólnym; nie stwierdzano zaburzeń świadomości ani odchyłeń w badaniu neurologicznym. Badanie angio-MR nie wykazało zakrzepicy zatok żylnych mózgowia, ujawniło natomiast w obu gałkach błędnych asymetryczne (większe po lewej stronie) ogniska hiperintensywne w obrazach T1- i T2-zależnych oraz FLAIR. Ognisko w lewej gałce bladej we wszystkich obrazach charakteryzowało się niejednorodnością wyrażoną jako obecność obszaru izo/hipointensywnego w jego centralnej części. Oba ogniska ulegały silnemu wzmocnieniu kontrastowemu (ryc. 5A–D). Na podstawie analizy stanu klinicznego pacjentki, wyników badań pomocniczych i wywiadu oraz przebiegu choroby wysunięto podejrzenie zatrucia CO.

Po 6 miesiącach pacjentka została ponownie przyjęta na oddział neurologii w celu wykonania badań kontrolnych. Jej stan był dobry, nie stwierdzano odchyłeń w badaniu neurologicznym. Pacjentka podała w wywiadzie, że przez około 2 miesiące po poprzedniej hospitalizacji utrzymywało się drżenie kończyn górnych — zarówno pozycyjne, jak i zamiarowe — które samoistnie ustąpiło. Kontrolne badanie MR uwidocznilo ewolucję zmian z wytworzeniem względnie symetrycznych ognisk uszkodzenia w obu gałkach błędnych, hiperintensywnych w obrazach T2-zależnych i FLAIR, hipointensywnych w obrazach T1-zależnych, nieulegających patologicznemu wzmocnieniu kontrastowemu (ryc. 6A–D). W badaniu psychologicznym stwierdzono zaburzenia poznawcze w zakresie uwagi oraz pamięci, głównie przestrzennej, poza tym funkcjonowanie poznawcze było prawidłowe.

Omówienie

Opisani chorzy zostali przyjęci do szpitala z powodu zaburzeń świadomości. Stwierdzano u nich także inne nieprawidłowości w badaniu przedmiotowym (dysmetria, nieznaczne osłabienie



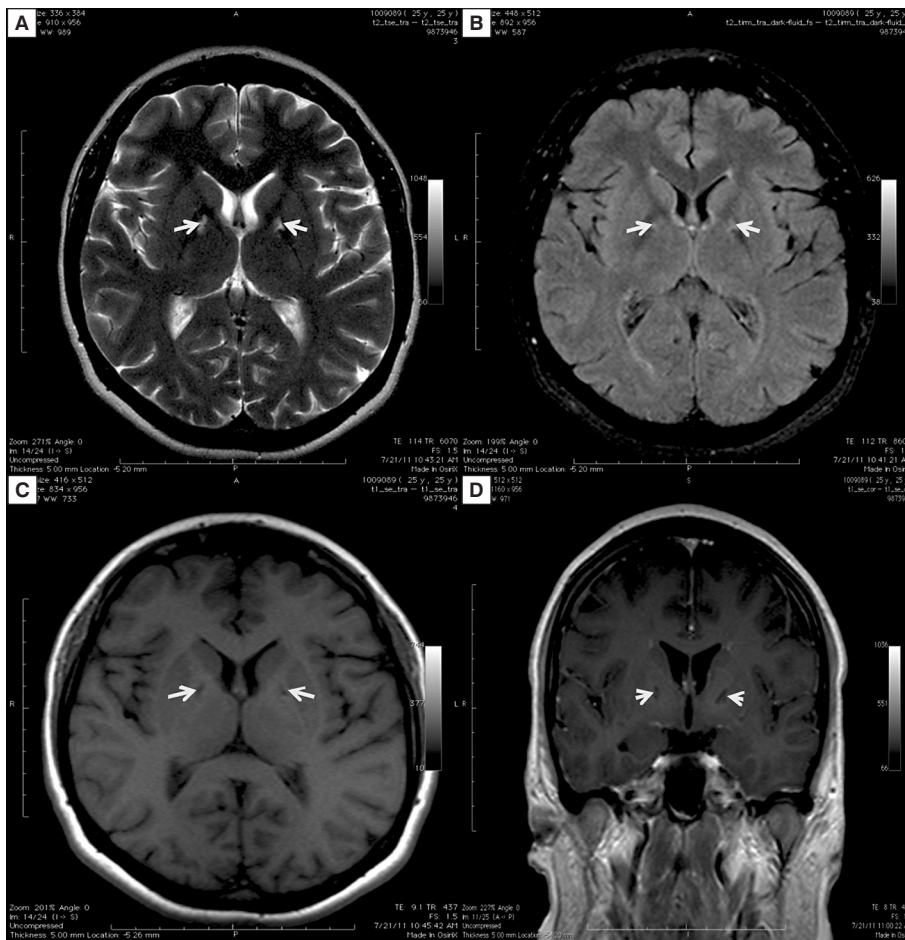
Rycina 5. Badanie rezonansu magnetycznego (chora MP); obrazy T1-zależne (A), T2-zależne (B), FLAIR (*fluid attenuated inversion recovery*) (C) i obrazy T1-zależne po dożylnym podaniu środka kontrastowego (D) — nie wykazano zakrzepicy zatok żylnych mózgowia, w obu gałkach błędnych natomiast ujawniono asymetryczne (większe po lewej stronie) ogniska hiperintensywne w obrazach T1- i T2-zależnych oraz FLAIR. Ognisko w lewej gałce błędnej charakteryzowało się niejednorodnością wyrażoną we wszystkich obrazach jako obecność obszaru izo/hipointensywnego w jego centralnej części. Oba ogniska ulegały silnemu wzmocnieniu kontrastowemu

siły mięśniowej). Objawy te obserwuje się w wielu schorzeniach o różnej etiologii, dlatego wykonano wiele badań, by ustalić przyczynę zachorowania. W pierwszych dniach hospitalizacji nie było danych sugerującymi możliwość narażenia na zatrucie CO, dlatego nie oznaczono stężenia COHb. Jego pomiar później nie ma znaczenia diagnostycznego, ponieważ okres półtrwania CO w przypadku oddychania powietrzem atmosferycznym wynosi 4–5 godzin, a 100-procentowym tlenem — 80 minut [11].

U chorych w badaniu TK głowy stwierdzono obustronne zmiany w strukturach głębokich, najprawdopodobniej o charakterze naczyniopochodnym. Badanie MR mózgu potwierdziło na-

czyniopochodny charakter zmian zlokalizowanych obustronnie w gałkach błędnych. Lokalizacja ta jest dość typowa dla zatrucia CO [6, 9, 14–16]. Naczyniowy charakter zmian wynika z niedokrwienia (niedotlenienia) tych struktur w przebiegu zatrucia CO. Zmiany w OUN można uwidocznnić w różnym czasie od ekspozycji na CO. Według Hopkinsa i Woono [9] zmiany w badaniu MR mogą występować już w pierwszych godzinach od zatrucia, ale także pojawiać się po kilku miesiącach. Poza zmianami w gałkach błędnych opisywano zmiany w mózdku, hipokampach, korze mózgu, a także innych jądrach podstawy [9, 10, 15].

Podobnie jak jest to opisywane w piśmiennictwie, w pierwszych dniach hospitalizacji u cho-



Rycina 6. Badanie rezonansu magnetycznego (chora MP); obrazy T2-zależne (A), FLAIR (*fluid attenuated inversion recovery*) (B), T1-zależne (C) oraz T1-zależne po dożylnym podaniu środka kontrastowego (D) — ewolucja zmian z wytworzeniem względnie symetrycznych ognisk uszkodzenia w obu gałkach białych, hiperintensywnych w obrazach T2-zależnych i FLAIR, hipointensywnych w obrazach T1-zależnych i nieulegających patologicznemu wzmocnieniu kontrastowemu

rych stwierdzano także podwyższone parametry stanu zapalnego (CRP, leukocytoza) i stężenia CPK, troponiny oraz D-dimerów [4, 5, 13]. W przebiegu zatrucia CO dochodzi do niedotlenienia wielu tkanek. Poza OUN szczególnie wrażliwy na toksyczne działanie CO jest mięsień sercowy. Uważa się, że zablokowanie oksydazy cytochromowej w mitochondriach jest przyczyną przedłużonej hipoksji tkankowej mimo obniżenia wartości COHb [4, 5]. Mechanizm ten może odpowiadać za późne powikłania wielonarządowe (uszkodzenie kardiomiocytów i neuronów). Według Lichtarskiej i Feldmana [5] aż u 62% zbadanych chorych z zatruciem CO stwierdzano podwyższone stężenie troponiny, a u 33% występowały objawy kardiologiczne. W przebiegu zatrucia CO dochodzi także do zaburzeń w układzie krzepnięcia oraz uaktywnienia przewlekłych procesów zapalnych [5].

Zmiany te mogą być prognostyczne w zestawieniu ze skalą GCS.

U opisanych chorych w badaniu psychologicznym zwracały uwagę zaburzenia poznawcze w zakresie uwagi oraz pamięci, głównie przestrzennej. U 50% pacjentów narażonych na zatrucie CO rozwijają się objawy uszkodzenia OUN pod postacią między innymi późnej encefalopatii, zaburzeń poznawczych i zachowania oraz objawów pozapiramidowych [1, 6, 9]. Z tego powodu konieczne jest dalsze monitorowanie stanu chorych. W kontrolnych badaniach obrazowych uwidaczniano regresję wcześniejszych zmian, a także stwierdzano poprawę stanu klinicznego.

Podsumowanie

U chorych z zaburzeniami świadomości o niejasnej etiologii należy rozważać możliwość

zatrucia CO, szczególnie w okresie od jesieni do wiosny. Istotne jest wówczas oznaczanie wartości COHb. Należy przy tym pamiętać, że niecharakterystyczne objawy grypopodobne oraz dolegliwości wieńcowe mogą wynikać także z zatrucia CO. Wczesne stwierdzenie zatrucia umożliwia podjęcie odpowiedniego leczenia. Wykazanie w badaniach obrazowych obustronnych, symetrycznych zmian naczyniopochodnych w strukturach głębszych może świadczyć o zatruciu CO. U chorych należy kontrolować wartości CPK, CK-MB, CRP, liczby leukocytów oraz stężenie D-dimerów, których podwyższenie często stwierdza się w tym zatruciu. W jego przebiegu może też dojść do powstania zmian niedokrwiennych w mięśniu sercowym — również u osób bez wcześniejszych schorzeń kardiologicznych w wywiadzie.

PIŚMIENNICTWO

- Olson K.R. Poisoning and drug overdose. Fifth edition. McGraw Hill Medical 2007: 151–153, 490–491.
- Raub J.A., Benignus V.A. Carbon monoxide and the nervous system. *Neurosci. Biobehav. Rev.* 2002; 26: 925–940.
- Keles A., Demircan A., Kurtoglu G. Carbon monoxide poisoning: how many patients do we miss? *Eur. J. Emerg. Med.* 2008; 15: 154–157.
- Szponder J., Majewska M., Drelich G. i wsp. Zawał serca w przebiegu zatrucia tlenkiem węgla — opis dwóch przypadków. *Przegl. Lek.* 2011; 68: 527–529.
- Lichtarska D., Feldman R.. Ostre zespoły wieńcowe troponino-dodatnie w przebiegu ostrego zatrucia tlenkiem węgla jako czynnik demaskujący podstawową chorobę niedokrwienną serca dotychczas nierozpoznaną. *Przegl. Lek.* 2011; 68: 510–514.
- Tapeantong T., Pongvarin N. Delayed encephalopathy and cognitive sequelae after acute carbon monoxide poisoning: report of a case and review of literature. *J. Med. Assoc. Thai.* 2009; 92: 1374–1379.
- Burda P., Kolański Z., Łukasik-Głębocka M., Sein Anand J. Postępowanie w ostrej zatruciu tlenkiem węgla — stanowisko Sekcji Toksykologii Klinicznej Polskiego Towarzystwa Lekarskiego. *Przegl. Lek.* 2012; 69: 463–465.
- Sen S., Peltz C., Beard J., Zeno B. Recurrent carbon monoxide poisoning from cigarette smoking. *Am. J. Med. Sci.* 2010; 340: 427–428.
- Hopkins R.O., Woon F.L. Neuroimaging, cognitive, and neurobehavioral outcomes following carbon monoxide poisoning. *Behav. Cogn. Neurosci. Rev.* 2006; 5: 141–155.
- Stephen R.A., Donal S.W., Siobhain O.B., Michael C.R., Daniel C.J. Carbon monoxide poisoning: novel magnetic resonance imaging pattern in the acute setting. *Int. J. Emerg. Med.* 2012; 5: 30.
- Weaver L.K., Howe S., Hopkins R., Chan K.J. Carboxyhemoglobin half-life in carbon monoxide-poisoned patients treated with 100% oxygen at atmospheric pressure. *Chest* 2000; 117: 801–808.
- de Pont A.C. [The guideline "Treatment of acute carbon-monoxide poisoning" from doctors in clinics with a tank for hyperbaric ventilation]. *Ned. Tijdschr. Geneesk.* 2006; 150: 665–669.
- Grieb G., Simons D., Schmitz L. i wsp. Glasgow Coma Scale and laboratory markers are superior to COHb in predicting CO intoxication severity. *Burns* 2011; 37: 610–615.
- Durak A.C., Coskun A., Yikilmaz A. i wsp. Magnetic resonance imaging findings in chronic carbon monoxide intoxication. *Acta Radiol.* 2005; 46: 322–327.
- Drelich G., Siczek M., Drelich-Zbroja A., Szponar J., Lewandowska-Stanek H. Obrazowanie MR u pacjentów po zatruciu tlenkiem węgla. *Przegl. Lek.* 2012; 69: 424–426.
- Pepe G., Castelli M., Nazerian P. i wsp. Delayed neuropsychological sequelae after carbon monoxide poisoning: predictive risk factors in the Emergency Department. A retrospective study. *Scand. J. Trauma. Resusc. Emerg. Med.* 2011; 19: 16.