

Napad padaczkowy jako pierwszy objaw krwotoku podpajęczynówkowego — opis przypadku

Adam Koper^{1, 2}, Elżbieta Jasińska¹⁻³

¹Resmedica — Poradnia Neurologiczna w Kielcach

²Oddział Neurologii Wojewódzkiego Szpitala Zespolonego w Kielcach

³Institut Fizjoterapii Wydziału Nauk o Zdrowiu Uniwersytetu Jana Kochanowskiego w Kielcach

STRESZCZENIE

Krwotok podpajęczynówkowy (SAH, *subarachnoid haemorrhage*), stanowiący około 5% udarów mózgu, jest stanem bezpośredniego zagrożenia życia. Rozpoznanie w przypadkach o „klasycznym” przebiegu jest łatwe i nie wymaga specjalistycznego postępowania. Autorzy przedstawili przypadek SAH z nietypowymi objawami i przebiegiem klinicznym. „Nietypowość” obrazu klinicznego jest prawdopodobnie jedną z przyczyn nadal wysokiego odsetka nierozpoznananych we wczesnym okresie SAH, co wiąże się z ryzykiem wystąpienia niebezpiecznych odległych powikłań, w tym zgonu.

Polski Przegląd Neurologiczny 2013; 9 (4): 186–189

Słowa kluczowe: krwotok podpajęczynówkowy, płyn mózgowo-
-rdzeniowy, tomografia komputerowa, rezonans magnetyczny

Wprowadzenie

Krwotok podpajęczynówkowy (SAH, *subarachnoid haemorrhage*) stanowi 5% udarów mózgu. Jest chorobą o nagłym początku, obarczoną dużym ryzykiem zgonu [1]. Uważa się, że około 12% chorych umiera jeszcze przed udzieleniem pomocy medycznej, a kolejne 20% podczas hospitalizacji [2].

Typowo objawia się nagłym, piorunującym bólem głowy, często opisywanym jako „najgorszy ból w życiu”, któremu mogą towarzyszyć nudności, wymioty, światłowstręt, bóle okolicy krzyżowej i kończyn dolnych. Często są zaburzenia świadomości — od senności i splątania, po śpiączkę. W badaniu przedmiotowym stwierdza się objawy oponowe, rzadziej objawy ogniskowego uszkodzenia układu nerwowego [1–5]. „Klasyczny” przebieg przedstawiony wyżej dotyczy około połowy przypadków. Według różnych źródeł nietypowe objawy występują nawet u 50% pacjentów z krwawieniem podpajęczynówkowym, zwiększając ryzyko nieprawidłowego rozpoznania [2, 6].

W większości przypadków SAH jest spowodowany pęknięciem wrodzonego (workowatego) tętniaka tętnicy mózgowej, natomiast u 20% chorych przyczyną krwotoku jest inna. Wśród czynników etiologicznych należy wówczas uwzględnić między innymi: uraz, rozwarstwienie tętnicy wewnątrzczaszkowej, działanie narkotyków, takich jak amfetamina czy kokaina, zapalenie naczyń mózgu, zaburzenia krzepnięcia czy nowotwór. Często nie udaje się ustalić przyczyny krwotoku i wtedy taki przypadek uznaje się za idiopatyczny [7, 8].

W przypadku podejrzenia SAH należy niezwłocznie wykonać tomografię komputerową (TK) głowy. W pierwszych 24 godzinach czułość tej metody wynosi 90–95%, po 7 dniach od zachorowania zmniejsza się do około 50% [4, 8]. Natomiast w fazie podostrej w obrazowaniu

Adres do korespondencji: lek. Elżbieta Jasińska

Poradnia Neurologiczna RESMEDICA

ul. Mielczarskiego 105

25-726 Kielce

e-mail: resmedicakielce@gmail.com

Polski Przegląd Neurologiczny 2013, tom 9, 4, 186–189

Wydawca: VM Media sp. z o.o. VM Group sp.k.

Copyright © 2013 Via Medica

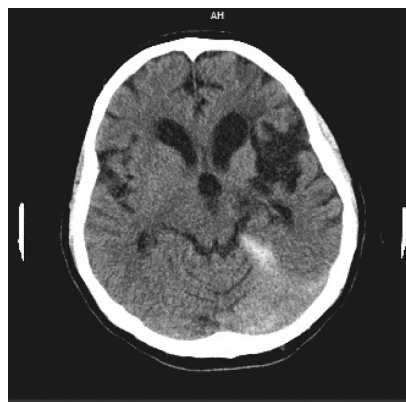krwawienia podpajęczynówkowego i wykrywaniu jego punktu wyjścia zwiększa się czułość badania metodą rezonansu magnetycznego (MR, *magnetic resonance*). Badań obrazowych nie można uznać za wykluczające rozpoznanie [8, 9]. Prawidłowy wynik TK czy MR w przypadku podejrzenia SAH jest wskazaniem do wykonania nakłucia lędźwiowego z badaniem płynu mózgowo-rdzeniowego (CSF, *cerebrospinal fluid*), którego wynik w tym przypadku uznaje się za rozstrzygający. Płyn powinien być krwisty i wypływać pod zwiększonym ciśnieniem. Po odwirowaniu płynu pobranego w ostrym okresie uzyskuje się płyn bezbarwny. Ksantochromia pojawia się dopiero po co najmniej 12 godzinach od początku krwawienia. W badaniu CSF stwierdza się podwyższone stężenie białka, a po kilku dniach od krwawienia — pleocytozę i nieznacznie obniżone stężenie glukozy. Ksantochromia, podobnie jak obecność krwinek czerwonych, ustępuje stopniowo w okresie około 2 tygodni [4, 10]. Badaniem pierwszego rzutu, pozwalającym na rozpoznanie tętniaków i malformacji naczyniowych odpowiedzialnych za SAH jest badanie angiografii TK (angio-TK). W przypadku wątpliwości diagnostycznych konieczne jest wykonanie klasycznej angiografii naczyń mózgowych.

Opis przypadku

Mężczyzna w wieku 68 lat, obciążony przebyty w 2011 roku wtórnie ukrwotoczonym udarem mózgu z utrzymującym się niedowładem połowicznym prawostronnym i afazją czuciowo-ruchową, leczony z powodu nadciśnienia tętniczego, z miażdżycą tętnic szyjnych, przerostem gruczołu krokowego i łuszczycą, został przyjęty na oddział neurologii w październiku 2012 roku po pierwszej w życiu utracie przytomności o charakterze napadu padaczkowego. Chory nie doznał urazu głowy. Napad padaczkowy przebiegał z fazą toniczną i następowymi drgawkami oraz oddaniem moczu.

Stan ogólny chorego podczas badania wstępnego był dobry, bez bólów głowy, ciśnienie tętnicze wynosiło 140/90 mm Hg; nie stwierdzono objawów oponowych ani nowych objawów ogniskowych uszkodzenia układu nerwowego (utrzymywały się objawy ogniskowe po przebytych wcześniej udarze).

W badaniu TK głowy uwidoczniło się obecność krwi wokół namiotu mózdzku, poza tym przewlekłe zmiany naczyniopochodne w okolicy okołokomorowej oraz jamy malacyjne w lewej półkuli mózgu po przebytych wcześniej udarze (ryc. 1).



Rycina 1. Tomografia komputerowa głowy w dniu przyjęcia na oddział neurologii

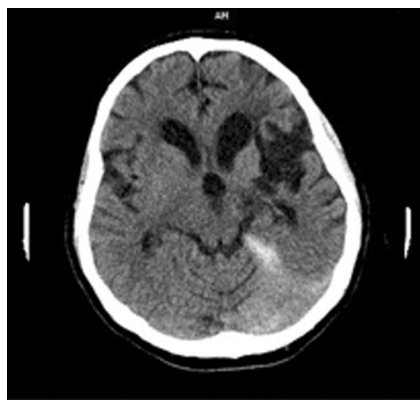
Tabela 1. Wynik badania ogólnego płynu mózgowo-rdzeniowego

Parametr	Charakterystyka/wartość
Przejrzystość	Przejrzysty
Barwa	Wodojasny
Cytoza	10/3
Odczyn Nonne-Apelta	Ujemny (-)
Białko	0,39 g/l
Glukoza	74 mg/dl
Chlorki	116 mEq/l
Odczyn Pandy'ego	Dodatni (+)

Chory był konsultowany przez neurochirurga, który zalecił leczenie zachowawcze i pogłębienie diagnostyki. Wykonano nakłucie lędźwiowe, uznawane w przypadku krwawienia podpajęczynówkowego za badanie rozstrzygające. Uzyskano przejrzysty, bezbarwny CSF wypływający pod prawidłowym ciśnieniem (tab. 1).

Badanie CSF, poza niewielką cytozą 10/3, nie wykazało istotnych odchyień. Nie stwierdzono obecności erytrocytów, a stężenia białka i glukozy były prawidłowe. Nie stwierdzono ksantochromii, która może się utrzymywać dłużej niż zmiany innych parametrów CSF (nawet do 14–21 dni) i jest uznawana za jedyny czynnik potwierdzający SAH, jeśli badanie zostanie wykonane po 12 godzinach od początku zachorowania [1, 2, 10]. W spektrofotometrii nie wykazano obecności krwi.

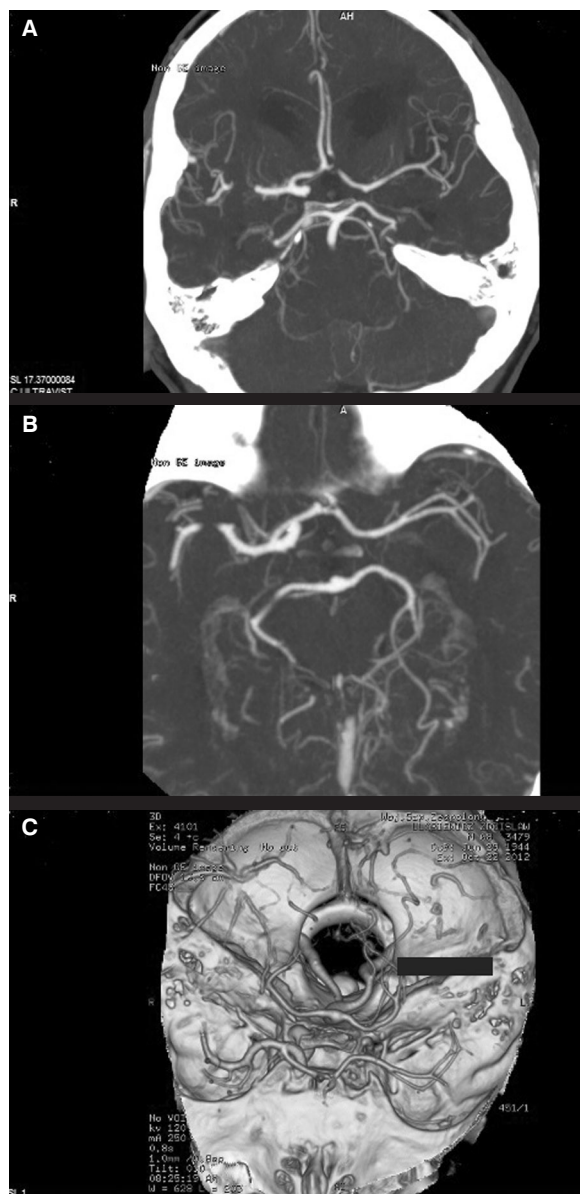
Wobec braku zmian w CSF wykonano badania MR głowy (ryc. 2). Standardowo w ostrym okresie choroby czułość tej metody jest mniejsza niż badania TK [8, 11].



Rycina 2. Badanie rezonansu magnetycznego głowy

Badanie MR potwierdziło krwawienie podpajęczynówkowe. Ze względu na podejrzenie malformacji naczyniowej, zwykle będącej główną przyczyną krwawienia podpajęczynówkowego, wykonano badanie angio-TK głowy. Przeprowadzono je po około 2 tygodniach od zachorowania w celu uniknięcia ewentualnego wyniku fałszywie ujemnego, związanego ze skurczem naczyń. Badanie nie potwierdziło obecności tętniaków ani malformacji naczyniowych (ryc. 3.A–C). Uwidoczniono jedynie hipoplazję prawej tętnicy szyjnej z jej zwężeniem przez blaszki miażdżycowe, co mogło być jedną z przyczyn przebytego w przeszłości udaru niedokrwiennego.

Przez kilka dni po przyjęciu na oddział pacjent gorączkował. Wykonano liczne badania laboratoryjne, w tym morfologię, badania biochemiczne i układu krzepnięcia. Stwierdzono miernie podwyższone wartości parametrów zapalnych — liczba krwinek białych (WBC, *white blood cells*) wynosiła 12,1 tys./ μ l, a stężenie białka C-reaktywnego (CRP, *C-reactive protein*) — 43,84 mg/l. W badaniu przedmiotowym nie stwierdzano cech infekcji. Wykonano także zdjęcie RTG klatki piersiowej, badanie ogólne moczu oraz posiewy krwi i moczu. Wyniki okazały się prawidłowe. W dalszych dniach hospitalizacji stan chorego był dobry. Stosowano leki obniżające podwyższoną ciepłotę ciała, nie było konieczności wdrożenia antybiotykoterapii. Nie obserwowano objawów oponowych i nie rozwinęły się nowe objawy ogniskowe. Z powodu niskich wartości ciśnienia tętniczego u chorego nie stosowano antagonisty wapnia (nimodipiny). Mimo tego nie obserwowano klinicznych cech progresji, które mogłyby się wiązać ze skurczem naczyń.



Rycina 3.A–C. Badanie angio-TK głowy wykonane po 2 tygodniach hospitalizacji

W trakcie hospitalizacji nie stwierdzano zaburzeń układu krążenia ani oddechowego, które są kolejnymi, częstymi powikłaniami SAH. U pacjentów, zwłaszcza w podeszłym wieku, mogą wystąpić zaburzenia rytmu serca (nawet w 97% przypadków SAH) oraz infekcje górnych i dolnych dróg oddechowych [1, 4, 6]. Nie obserwowano też kolejnych napadów padaczkowych. Badanie elektroencefalograficzne (EEG) nie wykazało istotnej patologii, w tym zmian napadowych. Napad padaczkowy w dniu zachorowania uznano za objawowy, związany z krwawieniem. Napady na początku

SAH mogą występować u 4–10% chorych. Nie udowodniono dotychczas ich wpływu na dalszy przebieg choroby, w tym również jednoznacznego wpływu na późne występowanie napadów w tej grupie chorych [12].

Pacjent w 23. dobie hospitalizacji był w dobrym stanie ogólnym; bez progresji objawów uszkodzenia układu nerwowego został wypisany do domu.

Omówienie

W pracy przedstawiono opis chorego z SAH o nietypowym początku i przebiegu choroby. Nie wykazano obecności elementów krwi w CSF, nie wykryto także malformacji naczyniowej w badaniu angio-TK. Przebieg choroby był skąpoobjawowy, bez bólu głowy i objawów oponowych, z uogólnionym napadem padaczkowym jako pierwszą, rzadko spotykaną, manifestacją krwawienia podpajęczynówkowego. Ze względu na nietypowy obraz kliniczny początkowo jako przyczynę napadu padaczkowego można było rozważać naczyniowe uszkodzenie mózgu po przebytych przed rokiem udarze niedokrwiennym. Podstawą rozpoznania w przedstawionym przypadku były badania neuroobrazowe, które poza wykazaniem krwi w przestrzeni podpajęczynówkowej pozwoliły na wykluczenie anomalii naczyniowych. Uważa się, że w podostrej fazie krwawienia (po 1–2 tygodniach od krwotoku) czułość badania TK jest zmniejszona. Natomiast przewlekły SAH, związany z niewielkimi powtarzającymi

się krwawieniami, może być uwidoczony tylko w badaniu MR (kumulacja depozytów hemosyde-ryny dobrze widoczna w obrazach T2-zależnych). Rezonans magnetyczny głowy jest także bardziej czułą metodą w różnicowaniu patologii samego mózgowia, co może być pomocne w diagnostyce innych, rzadszych przyczyn krwawienia [4, 5, 9, 11].

PIŚMIENNICTWO

1. van Gijn J., Kerr R.S., Rinkel G.J.E. Subarachnoid haemorrhage. *Lancet* 2007; 369: 306–318.
2. Liebenberg W.A., Worth R., Firth G.B., Olney J., Norris J.S. Aneurysmal subarachnoid haemorrhage: guidance in making the correct diagnosis. *Postgrad. Med. J.* 2005; 81: 470–473.
3. Schwedt T.J., Matharu M.S., Dodick D.W. Thunderclap headache. *Lancet Neurol.* 2006; 5: 621–631.
4. Mayer S.A., Bernardini G.L., Salomon R.A. Krwotok podpajęczynówkowy. *Neurologia Merritta*. Wydanie III polskie. Elsevier Urban & Partner, Wrocław 2013: 342–344.
5. Linn F.H.H., Rinkel G.J.E., Algra A., van Gijn J. Headache characteristics in subarachnoid haemorrhage and benign thunderclap headache. *J. Neurol. Neurosurg. Psychiatry* 1998; 65: 791–793.
6. Edlow J.A., Caplan L.R. Avoiding pitfalls in the diagnosis of subarachnoid hemorrhage. *N. Engl. J. Med.* 2000; 342: 29–36.
7. Zentner J., Solymosi L., Lorenz M. Subarachnoid hemorrhage of unknown etiology. *Neurol. Res.* 1996; 18: 220–226.
8. Walecki J., Bulski T., Sklinda K. Choroby naczyniopochodne ośrodkowego układu nerwowego. W: Walecki J. (red.). *Postępy neuroradiologii*. Wydanie I. Polska Fundacja Upowszechniania Nauki, Warszawa 2007: 447–450.
9. van der Wee N., Rinkel G.J.E., Hasan D., van Gijn J. Detection of subarachnoid haemorrhage on early CT: is lumbar puncture still needed after negative scan? *J. Neurol. Neurosurg. Psychiatry* 1995; 58: 357–359.
10. O'Neill J., Mc Laggan S., Gibson R. Acute headache and subarachnoid haemorrhage: a retrospective review of CT and lumbar puncture findings. *Scott. Med. J.* 2005; 50: 151–153.
11. Fiebich J.B., Schellinger P.D., Gass A. Stroke magnetic resonance imaging is accurate in hyperacute intracerebral hemorrhage. *Stroke* 2004; 35: 502–506.
12. Pinto A.N., Canhao P., Ferro J.M. Seizures at the onset of subarachnoid haemorrhage. *J. Neurol.* 1996; 243: 161–164.