

# Hemibalizm i ruchy płasawicze po przebytych udarze krwotocznym mózgu u chorej z nowo rozpoznaną cukrzycą typu 2

Justyna Chojdak-Łukasiewicz, Mieszko Zagrajek

Katedra i Klinika Neurologii Akademii Medycznej we Wrocławiu

## STRESZCZENIE

Balizm jest rzadką postacią ruchów mimowolnych. Charakteryzuje się nasilonymi, gwałtownymi i szybkimi ruchami o znacznej amplitudzie. Ruchy hemibalistyczne są uznawane za patognomiczne dla uszkodzenia kontralateralnego jądra niskowzgórzowego Luysa, najczęściej w przebiegu zmian naczyniopochodnych mózgowia. W pracy przedstawiono przypadek 62-letniej kobiety, u której lewostronne ruchy hemibalistyczno-płasawicze wystąpiły po upływie miesiąca od dokonanego udaru krwotocznego mózgu w zakresie jąder podstawy po stronie prawej i były związane czasowo z nasilonymi zaburzeniami metabolicznymi w przebiegu nowo rozpoznanej cukrzycy typu 2. Autorzy podkreślają fakt, że obecnie cukrzyca typu 2 z towarzyszącą nieketotyczną hiperglikemią stanowi drugą pod względem częstości przyczynę występowania tego rodzaju hiperkinez.

*Polski Przegląd Neurologiczny 2011; 7 (2): 109–112*

**Słowa kluczowe:** balizm, udar krwotoczny mózgu, cukrzyca typu 2, nieketotyczna hiperglikemia

## Wprowadzenie

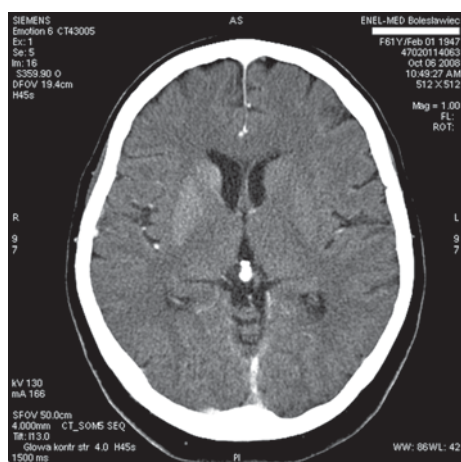
Balizm jest rzadką postacią ruchów mimowolnych. Charakteryzuje się nasilonymi, gwałtownymi i nierytmicznymi ruchami o dużej amplitudzie, które mogą doprowadzać do urazów, upadków oraz

obrażeń ciała [1]. Ruchy balistyczne pod względem etiologii oraz morfologii przypominają ruchy płasawicze, z którymi często współistnieją. Dotyczą one proksymalnych części kończyn i najczęściej obejmują jedną połowę ciała, co jest określane mianem hemibalizmu. Znacznie rzadziej ten rodzaj ruchów mimowolnych dotyczy tylko jednej kończyny (monobalizm), a w wyjątkowych przypadkach obejmuje obie kończyny górne (bibalizm) lub dolne (parabalizm) [2]. Hemibalizm jest uznawany za objaw patognomiczny dla uszkodzenia kontralateralnego jądra podwzgórzowego mózgu (jądro niskowzgórzowe Luysa), najczęściej w przebiegu zmian naczyniopochodnych mózgowia o charakterze niedokrwiennym lub krwotocznym [1, 2]. Ruchy balistyczne mogą jednak wystąpić także u chorych z uszkodzeniem innych jąder podkorowych mózgu, zwłaszcza prądkowia [2]. Obecnie jako drugą pod względem częstości przyczynę ruchów balistycznych wymienia się zaburzenia metaboliczne w przebiegu hiperosmolarnej nieketotycznej śpiączki hiperglikemicznej [3–5]. Innymi czynnikami etiologicznymi mogą być także: procesy zapalne i rozrostowe ośrodkowego układu nerwowego, choroby układowe tkanki łącznej, malformacje naczyniowe, zaburzenia endokrynologiczne (tyreotoksykoza) oraz działania niepożądane leków (np. lewodopy, leków przeciwpadaczkowych, flumazenilu) [6–8]. Hemibalizm zwykle ustępuje samoistnie, najczęściej w czasie kilku dni lub tygodni [9, 10].

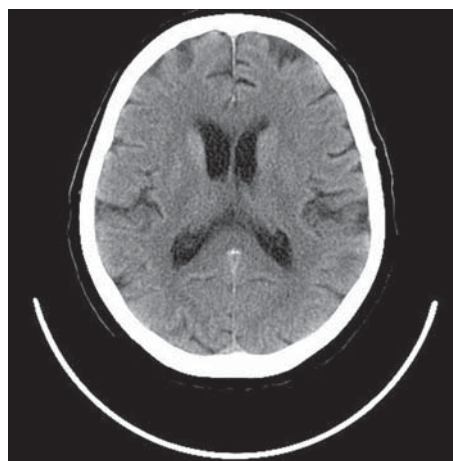
## Opis przypadku

Kobieta w wieku 62 lat została przyjęta na Oddział Neurologiczny Szpitala w Bolesławcu z po-

**Adres do korespondencji:** lek. Justyna Chojdak-Łukasiewicz  
Katedra i Klinika Neurologii AM  
ul. Borowska 213, 50-556 Wrocław  
tel.: 71 734 31 90, faks: 71 734 31 09  
e-mail: justyna.chojdak@wp.pl  
Polski Przegląd Neurologiczny 2011, tom 7, 2, 109–112  
Wydawca: VM Media sp. z o.o. VM Group sp.k.  
Copyright © 2011 Via Medica



**Rycina 1.** Ognisko krwotoczne w obszarze prawego jądra ogoniastego oraz soczewkowatego (badanie TK głowy wykonane w Pracowni Tomografii Komputerowej Szpitala w Bolesławcu)



**Rycina 2.** Kontrolne badanie TK głowy — poza zejściowymi zmianami po przebytym krwawieniu mózgowym nie stwierdzono innych zmian ogniskowych (badanie wykonane w Pracowni Tomografii Komputerowej Zakładu Radiologii Akademickiego Szpitala Klinicznego we Wrocławiu)

wodu ruchów płasawicznych lewych kończyn, którym towarzyszyło podwyższone ciśnienie tętnicze do 210/110 mm Hg. Z wywiadu chorobowego uzyskano informacje o wieloletnim, leczonym nieregularnie nadciśnieniu tętniczym u pacjentki; poza tym nie chorowała przewlekłe, nie była także hospitalizowana. W badaniu tomografii komputerowej (TK) głowy uwidoczniono obecność ogniska krwotocznego wielkości około  $3,5 \times 2,0$  cm zlokalizowanego w prawej okolicy skroniowo-ciemieniowej, obejmującego głowę jądra ogoniastego oraz jądro soczewkowate (ryc. 1). W badaniu angio-MR głowy wykluczono obecność tętniaka lub innej malformacji naczyniowej jako przyczyny udaru krwotocznego mózgu. W leczeniu lewostronnych ruchów płasawicznych zastosowano benzodiazepinę (diazepam) oraz klasyczny lek przeciwpsychotyczny (haloperidol), uzyskując stopniowe, całkowite wycofanie się ruchów mimowolnych. W trakcie hospitalizacji obserwowano znacznie podwyższone wartości glikemii; rozpoznano cukrzycę typu 2 i rozpoczęto insulinoterapię oraz zmodyfikowano leczenie hipotensyjne. Po 3 tygodniach pobytu w szpitalu pacjentkę w dobrym stanie ogólnym wypisano do domu. Po upływie kolejnych 10 dni (miesiąc po przebytym udarze krwotocznym) chora została ponownie przyjęta na oddział neurologiczny z powodu nagłego nawrotu objawów, pod postacią bardzo nasilonych ruchów mimowolnych lewych kończyn o charakterze hemibalistyczno-płasawicznym. W kontrolnym badaniu TK stwierdzono jedynie rezolucję opisywanej uprzednio zmiany krwotocznej w prawej okolicy skroniowo-

-ciemieniowej mózgu, nie wykazano natomiast nowych zmian ogniskowych. Mimo stosowanego leczenia benzodiazepinami (diazepam, klonazepam) oraz neuroleptykiem (haloperidol) nie udało się zmniejszyć nasilenia hiperkinez. Pacjentka została skierowana do Kliniki Neurologii Akademii Medycznej we Wrocławiu w celu dalszego leczenia. W badaniu neurologicznym przy przyjęciu do Kliniki chora była przytomna, nawiązywała prosty kontakt słowny — obserwowano: dysartrię, bradykinezję gałek ocznych, asymetrię ust na niekorzyść strony lewej, dodatnie objawy deliberacyjne, obustronną hipodiadochokinezę oraz nasilone ruchy o charakterze hemibalistyczno-płasawicznym lewych kończyn z obniżonym napięciem mięśniowym. Nie stwierdzono patologicznych objawów piramidowych ani objawów oponowych. W kolejnym badaniu TK głowy, poza zejściowymi zmianami po przebytym krwawieniu mózgowym, nie stwierdzono innych zmian ogniskowych (ryc. 2). W badaniach laboratoryjnych przy przyjęciu stwierdzono umiarkowanie podwyższone stężenie białka C-reaktywnego (CRP, *C-reactive protein*) — 34 mg/l, wartości odczynu Biernackiego (OB) — 35 mm/h oraz podwyższoną glikemię — 155 mg/dl. W leczeniu początkowo zastosowano haloperidol, klonazepam, gliklazyd, insulinę krótkodziałającą oraz inhibitor konwertazy angiotensyny. Następnie do leczenia włączono walproinian sodu w dawce  $2 \times 300$  mg. Podczas hospitalizacji obserwowano stopniowe zmniejszenie nasilenia ruchów mimowolnych — ruchy hemibalistyczno-płasawiczne po 3 dniach

zmieniły swój charakter na połowicze ruchy płasawicze, a następnie — po kolejnych 5 dniach — ustąpiły całkowicie. W badaniu dna oka stwierdzono cechy nadciśnienia tętniczego (zwięźnienie naczyń tętniczych, objaw skrzyżowania), poza tym obraz dna oka był prawidłowy. Także RTG klatki piersiowej oraz EKG były prawidłowe. W kolejnych dobach hospitalizacji stan pacjentki stopniowo się pogarszał, narastały parametry stanu zapalnego (stężenie CRP wzrosło do 66 mg/l), chora zaczęła gorączkować. Rozpoczęto antybiotykoterapię dożylną, chora wymagała ponadto karmienia sondą żołądkową. W badaniach biochemicznych stwierdzono narastające cechy niewydolności nerek (wzrost stężenia mocznika do 245 mg/dl, kreatyniny — 4,4 mg/dl), wątroby (wzrost aktywności aminotransferaz — AspAT do 129 j./l; AlAT do 253 j./l), niedokrwistość, zaburzenia elektrolitowe (hipernatremia) oraz podwyższone wartości enzymów mięśniowych (wzrost stężenia kinazy kreatynowej do 1996 j./l). Utrzymywały się wysokie wartości glikemii (ok. 400 mg/dl). Narastały zaburzenia świadomości, pacjentka nie nawiązywała kontaktu słownego z otoczeniem, nasiliły się objawy wiotkiego niedowładu czterokończynowego z przewagą po stronie lewej. W kolejnym, kontrolnym badaniu TK głowy nie uwidoczono nowych zmian naczyniopochodnych w mózgowiu. Wynik badania nie różnił się istotnie od poprzedniego. U chorej wystąpiło nagłe zatrzymanie krążenia w mechanizmie asystolii, następnie dołączył się bezdech. Mimo natychmiastowej reanimacji nie udało się przywrócić rytmu serca ani oddechu. Chora zmarła po upływie 7 tygodni od udaru krwotocznego i po 20 dniach od wystąpienia nagłych, nasilonych ruchów hemibalistyczno-płasawiczych.

## Dyskusja

Balizm jest rzadką postacią nasilonych ruchów mimowolnych związanych z uszkodzeniem jąder podkorowych mózgu, zwłaszcza jądra niskowzgórzowego Luysa, najczęściej w przebiegu zmian naczyniopochodnych [1, 2]. W przedstawionym przypadku masywne ruchy hemibalistyczno-płasawicze lewych kończyn ujawniły się dopiero po upływie miesiąca od przebytego udaru krwotocznego mózgu w obszarze jądra ogoniastego i soczewkowatego po stronie prawej i nie były wywołane kolejnym epizodem naczyniopochodnego uszkodzenia mózgowia (w wykonanym 2-krotnie kontrolnym badaniu TK głowy uwidoczono jedynie rezolucję stwierdzanego uprzednio ogniska krwotocznego).

Obserwowane w początkowym okresie udaru łagodne, przemijające ruchy płasawicze były związane z ogniskiem krwotocznym obejmującym jądro niskowzgórzowe, natomiast ponowne pojawienie się po kilku tygodniach znacznie nasilonych ruchów balistycznych i płasawiczych, bez nowych zmian ogniskowych w badaniu neuroobrazowym, można wiązać z wpływem hiperosmolarnej nieketotycznej hiperglikemii w przebiegu nowo rozpoznanej cukrzycy typu 2 na pokrwotoczne zmiany mózgowe. Jak się obecnie uważa, cukrzyca typu 2 z towarzyszącą nieketotyczną hiperglikemią jest drugą pod względem częstości przyczyną hemibalizmu [3, 4, 11]. Większość przypadków stanowią osoby w podeszłym wieku, częściej płci żeńskiej (65%) oraz populacja z obszaru wschodniej Azji, z genetyczną predyspozycją do rozwoju hiperkinez [1, 12]. W piśmiennictwie jako inne potencjalne przyczyny pozapiramidowych ruchów mimowolnych wymienia się także: zmiany zapalne i rozrostowe OUN, choroby układowe tkanki łącznej, malformacje naczyniowe, zaburzenia endokrynologiczne (tyreotoksykoza), gruźliczak mózgu, przebyty uraz głowy oraz leki (lewodopa, leki przeciwpadaczkowe, flumazenil czy doustna terapia antykonceptyjna) [6–8, 13, 14]. U opisanej przez autorów chorej nie stwierdzono innych potencjalnych czynników etiologicznych, które mogłyby być przyczyną ruchów hemibalistyczno-płasawiczych. Badanie angio-MR głowy wykluczyło obecność malformacji naczyniowej mózgu. W wywiadzie nie było informacji o urazie głowy, nie uwidoczono także zmian pourazowych w obrębie OUN w badaniach obrazowych. Pacjentka nie przyjmowała również leków mogących indukować hiperkinezy objawowe. Przyczyną śmierci były zaburzenia ogólnoustrojowe z szybko postępującą niewydolnością nerek i wątroby, zaburzeniami elektrolitowymi (hipernatremia) i niedokrwistością. Stwierdzono także wysoką glikemię oraz narastające parametry stanu zapalnego z hipertermią. Bezpośrednią przyczyną zgonu pacjentki była ostra niewydolność krążenia w mechanizmie asystolii, z następczym zatrzymaniem czynności oddechowej.

## PIŚMIENNICTWO

1. Postuma R.B., Lang A.E. Hemiballism: revisiting a classic disorder. *Lancet Neurol.* 2003; 2: 661–668.
2. Lee M.S., Marsden C.D. Movement disorder following lesions of the thalamus or subthalamic region. *Mov. Disord.* 1994; 9: 493–507.
3. Chang C.V., Felicio A.C., Godeiro-Junior C.O. i wsp. Chorea-ballism as a manifestation of decompensated type 2 diabetes mellitus. *Am. J. Med. Sci.* 2007; 333: 175–177.
4. Juei-Jueng L., Ming-Key C. Hemiballism-hemichorea and non-ketotic hyperglycaemia. *J. Neurol. Neurosurg. Psychiatry* 1994; 57: 748–750.

5. Boughammoura-Bouatay A., Chebel S., Younes-Mhenni S., Frih-Ayed M. Biballism due to non-ketotic hyperglycaemia. *Diabetes Metab.* 2008; 34: 617–619.
6. Ristic A.J., Svetel M., Dragasevic N. i wsp. Bilateral chorea-ballism associated with hyperthyroidism. *Mov. Disord.* 2004; 19: 982–983.
7. Lee B.C., Hwang S.H., Chang G.Y. Hemiballismus-hemichorea in older diabetic women: a clinical syndrome with MRI correlation. *Neurology* 1999; 52: 646–648.
8. Kujawa K.A., Niemi V.R., Tomasi M.A. i wsp. Ballistic-choreic movements as the presentig feature of renal cancer. *Arch. Neurol.* 2001; 58: 1133–1135.
9. Linn J., Seelos K.C., Botzel K. Hemiballism caused by a small cavernoma in the subthalamic nucleus. *Mov. Disord.* 2006; 21: 2266–2267.
10. Ristic A., Marinkovic J., Dragasevic N. i wsp. Long-term prognosis of vascular hemiballismus. *Stroke* 2002; 33: 2109–2111.
11. Kim J.W., Choi S.H., Kim W.J., Chun S.M. Transient ischemic attacks presenting as hemiballism. *Mov. Disord.* 2003; 18: 1399–1401.
12. Oh S.H., Lee K.Y., Im J.H., Lee M.S. Chorea associated with non-ketotic hyperglycemia and hyperintensity basal ganglia lesion on T1-weighted brain MRI study: a meta-analysis of 53 cases including four present cases. *J. Neurol. Sci.* 2002; 200: 57–62.
13. Kalita J., Ranjan P., Misra U.K., Das B.K. Hemichorea: a rare presentation of tuberculoma. *J. Neurol. Sci.* 2003; 208: 109–111.
14. Vakis A., Krasoudakis A., Koutendakis D. Transient post-traumatic hemiballism: report of a case. *J. Neurosurg. Sci.* 2006; 50: 21–23.