

Víctor A. Santos, Gabriel J. Tobón, Carlos A. Cañas

GIRAT, Fundación Valle del Lili — Universidad Icesi, Cali, Kolumbia

Rozwój rozstrzeni oskrzeli w wyniku długoterminowego leczenia reumatoidalnego zapalenia stawów rytuksymabem

Praca nie była finansowana

Tłumaczenie, należy cytować wersję oryginalną: Santos VA, Tobón GJ, Cañas CA. Development of bronchiectasis during long-term rituximab treatment for rheumatoid arthritis. *Adv Respir Med.* 2018; 86: 310–313, doi: 10.5603/ARM.a2018.0050

Streszczenie

W pracy przedstawiono przypadki trzech kobiet, które były leczone rytuksymabem z powodu seropozytywnego, erozyjnego, deformującego, reumatoidalnego zapalenia stawów. Po terapii rytuksymabem u pacjentek wystąpiło nawracające zapalenie zatok i zapalenie płuc, a następnie rozstrzenie oskrzeli. Czasowy związek między terapią rytuksymabem a początkiem powikłań ze strony układu oddechowego doprowadził do uznania leku za możliwy mechanizm patogenny.

Słowa kluczowe: rozstrzenie oskrzeli, reumatoidalne zapalenie stawów, rytuksymab, zapalenie zatok

Wstęp

Rytuksymab jest chimerycznym przeciwciałem monoklonalnym skierowanym przeciwko białku transbłonowemu CD20, które wywołuje ablację dojrzałych limfocytów pre-B i B [1]. Lek został zatwierdzony przez amerykański Urząd ds. Żywności i Leków (FDA, *Food and Drug Administration*) w terapii chłoniaka nieziarniczego (1997), reumatoidalnego zapalenia stawów (RZS) (2006), ANCA-dodatnich zapaleń naczyń, jak na przykład mikroskopowego zapalenia naczyń i ziarniniakowości z zapaleniem naczyń (2011) [2]. Do innych chorób autoimmunologicznych, w których zaleca się leczenie rytuksymabem należą toczeń rumieniowaty układowy i miopatie zapalne [3, 4]. Najważniejsze skutki niepożądane wiążą się z dożylną drogą podania rytuksymabu, rzadziej dotyczą zaburzeń immunologicznych, układu oddechowego, nerek, serca i układu krwiotwórczego. Rytuksymab może również zwiększać ryzyko zachorowań na nowotwory

i zakażenia. Skutki niepożądane ze strony układu oddechowego pojawiają się u 5,3% pacjentów leczonych rytuksymabem [5] i obejmują śródmiąższową chorobę płuc [6], astmę, zarostowe zapalenie oskrzelików, zapalenie płuc z nadwrażliwości oraz rozlane krwawienie pęcherzykowe [7–9]. Ostatnio opublikowano opis przypadku 17-letniego pacjenta, który otrzymywał 1000 mg rytuksymabu co 6 miesięcy przez 6 lat z powodu choroby Devica, u którego rozwinęło się zapalenie zatok przynosowych oraz nawracające zapalenie płuc wraz z rozstrzeniami oskrzeli w przebiegu niedoboru gamma-globulin we krwi [10].

Opisy przypadków

Spośród 964 chorych na reumatoidalne zapalenie stawów leczonych od 2007 roku w Fundación Valle del Lili, ośrodka w południowo-zachodniej Kolumbii, 164 (17%) osoby zostały poddane terapii przy użyciu leków biologicznych w ramach obowiązujących w ośrodku zaleceń

dotyczących leczenia. Osiemdziesięciu czterech chorych (8,7%) otrzymywało rytuksymab. Średni wiek, w którym rozpoczęła się choroba, wynosił 34 lata (zakres: 17–60, SD [standard deviation] 15). Rozpoczęcie terapii rytuksymabem było zalecane w przypadku braku odpowiedzi na leki anti-TNF (*tumor necrosis factor*) (45 osób, 53%), braku reakcji na metotreksat (27 osób, 32%) oraz z innych powodów (12 osób, 14%). Średnia liczba cykli rytuksymabu wynosiła 4, z których każdy obejmował dawkę początkową 1000 mg, a następnie 1000 mg co 2 tygodnie, zalecane przez 9 miesięcy. U sześciu pacjentów lek okazał się nieskuteczny (7%). Oprócz rozwoju rozstrzeni oskrzeli, u trzech osób pojawiło się nawracające zapalenie zatok i zapalenie płuc (3,5%).

Przypadek 1

Kobieta, lat 76, chorująca na seropozytywną, erozyjną i deformującą postać RZS od 58. roku życia, palaczka papierosów z przewlekłą obturacyjną chorobą płuc i przewlekłym kaszlem została skierowana do ośrodka autorów nieniejszej pracy. Badanie tomografii komputerowej (TK) klatki piersiowej wykonanej w 2013 roku przedstawiono na rycinie 1A. Leczenie pacjentki metotreksatem, leflunomidem, etanerceptem (2008–2011) i tocilizumabem (2011–2013) przyniosło nikłe rezultaty. Rytuksymab zaczęła przyjmować w 2013 roku, a reakcja na lek była dobra. Dwa miesiące po otrzymaniu czwartego cyklu rytuksymabu wystąpiło zapalenie zatok przynosowych oraz zapalenie płuc (*multilobar pneumonia*), wymagające hospitalizacji i podania pozajelitowo antybiotyków. Trzy miesiące po tym zdarzeniu wystąpiła infekcja dolnych dróg oddechowych z niewielkim kaszlem i nasilającym się odkrztuszaniem. Wykonano TK klatki piersiowej (ryc. 1B), która ujawniła cylindryczne rozstrzenia oskrzeli. Badania czynnościowe nerek i wątroby oraz stężenie gamma-globuliny w surowicy były prawidłowe. Ponieważ podejrzewano, że rytuksymab mógł być przyczyną choroby płuc, podjęto decyzję o jego odstawieniu i włączeniu do terapii doustnych steroidów i tofacytynibu. Opanowanie objawów rozstrzeni oskrzeli wymagało długoterminowej terapii oddechowej.

Przypadek 2

Kobieta, lat 63, narażona na działanie lotnych rozpuszczalników, pyłu i dymu z pieca, w wieku 48 lat rozpoczęła leczenie z powodu seropozytywnej, erozyjnej, deformującej postaci RZS. U pacjentki występowały także inne schorzenia,

tj. niedoczynność tarczycy i kamica nerkowa. Pacjentka nie paliła papierosów. Dotychczasowe leczenie RZS prednizolonem, metotreksatem i hydroksychlorochiną było nieskuteczne. Terapię rytuksymabem rozpoczęto w 2009 roku. Po piątym cyklu rytuksymabu zaczęły się pojawiać się nawracające infekcje górnych i dolnych dróg oddechowych (trzy epizody), które wymagały hospitalizacji. Skan TK klatki piersiowej wykonany w 2013 roku, zaprezentowany na rycinie 1C, ujawnił cechy przewlekłego zapalenia oskrzeli. Nasilił się przewlekły kaszel z odkrztuszaniem, pojawiły się częste napady duszności spowodowane skurczem oskrzeli. Pacjentce zalecono długotrwałe stosowanie wziewnych glikokortykosteroidów, leków rozszerzających oskrzela, terapię oddechową oraz leczenie nawracających infekcji antybiotykami. Kolejne badanie TK klatki piersiowej z 2017 roku uwidoczniło cylindryczne rozstrzenie oskrzeli w obu płatach dolnych (ryc. 1D), z kolei w badaniu TK zatok przynosowych wykazano przewlekłe zapalenie. Wyniki morfologii krwi, badania czynności nerek i wątroby oraz stężenie gamma-globuliny w surowicy były prawidłowe. Obecnie pacjentka jest leczona tofacytynibem i małymi dawkami doustnie podawanych steroidów.

Przypadek 3

Opis dotyczy 65-letniej kobiety, u której rozpoznano w 48. roku życia seropozytywną, erozyjną i deformującą postać RZS. W przeszłości pacjentka była narażona na dym z opalania drewnem, paliła też papierosy. Przez kilka lat była leczona prednizolonem, metotreksatem i chlorochiną. Ze względu na niską skuteczność tych leków i utrzymujące się objawy, w 2006 roku włączono etanercept. Jednak leczenie przerwano z powodu wystąpienia tocznia polekowego (DIL, *drug-induced lupus*) z zapaleniem kłębuszków nerkowych i zajęciem skóry. Włączono do terapii rytuksymab [11]. Po szóstym cyklu rytuksymabu pojawiły się bóle głowy, katar, produktywny kaszel i duszności. Stwierdzono zapalenie zatok przynosowych i rozstrzenia oskrzeli (ryc. 1E). Z powodu nasilających się objawów, w 2016 roku pacjentka była hospitalizowana. Rycina 1F przedstawia skan TK klatki piersiowej wykonanej podczas przyjęcia do szpitala. Z materiału pobranego z jamy ustnej i tchawicy wyizolowano *Klebsiella oxytoca*. Mimo wspomaganie oddechu respiratorem i przeprowadzenia tracheotomii, sześć tygodni po przyjęciu do szpitala pacjentka zmarła.

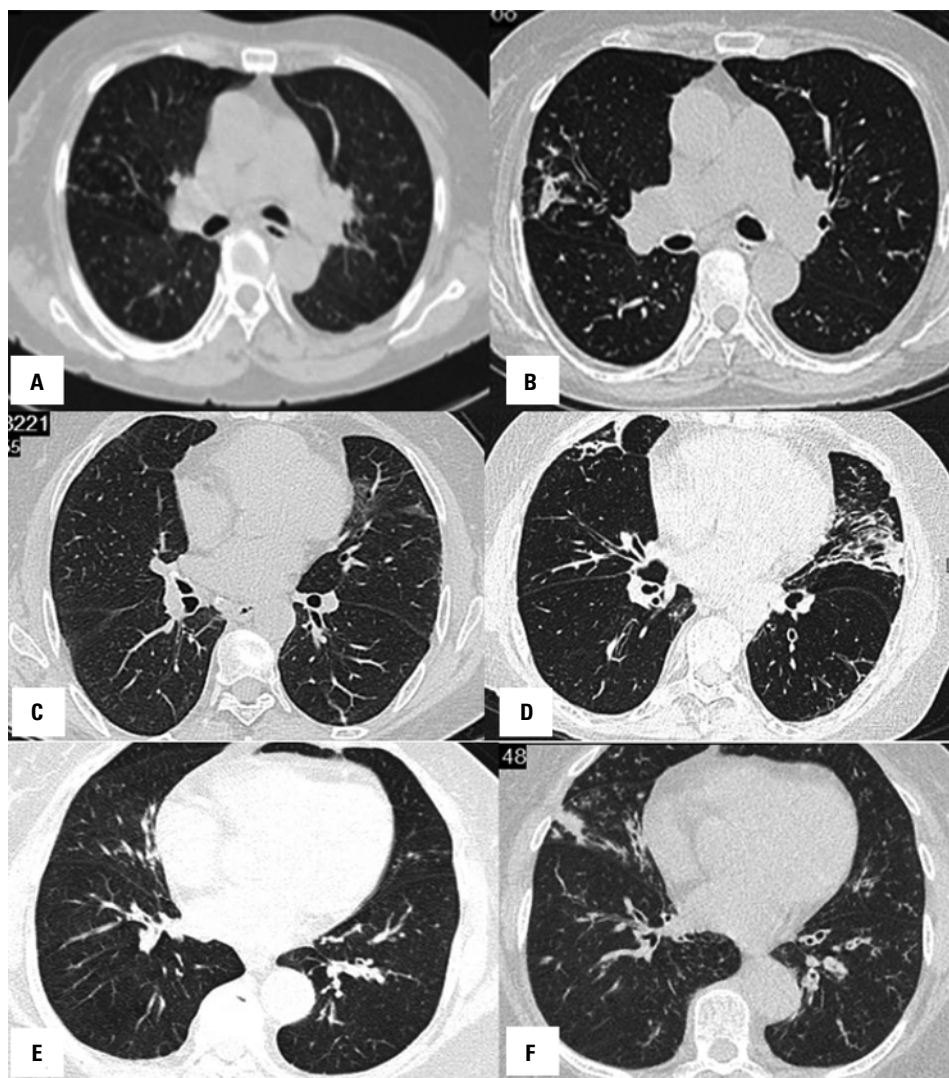


Figure 1. Przypadek 1: **A** — TK klatki piersiowej z 2013 roku, obraz prawidłowy; **B** — TK klatki piersiowej z 2015 roku ujawniającej cylindryczne rozstrzenia u podstawy obu płuc. Przypadek 2: **C** — TK klatki piersiowej z 2013 roku przedstawiająca niespecyficzne zmiany oskrzelowe; **D** — TK klatki piersiowej z 2017 roku z cylindrycznymi rozstrzeniami w obu dolnych płatach. Przypadek 3: **E** — TK klatki piersiowej z 2014 roku z obrazem wczesnych rozstrzeni oskrzeli; **F** — TK klatki piersiowej z 2016 roku, wskazująca na progresję rozstrzeni

Omówienie

W niniejszej pracy przedstawiono trzy pacjentki w wieku ponad 60 lat, które przyjmowały rytuksymab w ramach terapii seropozytywnej postaci RZS, opornego na leki konwencjonalne i leki pochodzenia biologicznego. Pacjentki otrzymały odpowiednio cztery, pięć i sześć cykli rytuksymabu (cykle po 1000 mg co 2 tygodnie przez 9 miesięcy), zanim wystąpiło nawracające zapalenie zatok, zapalenie płuc, a następnie rozstrzenia oskrzeli. Dwie z trzech pacjentek w przeszłości paliły tytoń lub były narażone na zanieczyszczenia środowiskowe. Zapalenie zatok zostało potwierdzone w badaniach obrazowych, a badania laboratoryjne potwierdziły infekcję bakteryjną i podwyższone stężenie białek ostrej

fazy. U opisanych pacjentek wystąpił kaszel z odkrztuszaniem dużej ilości plwociny, a podejrzenie rozstrzeni oskrzeli potwierdzono badaniem tomograficznym klatki piersiowej. Nie wykazano niedoboru gamma-globulin we krwi.

Rozstrzenia oskrzeli to stan polegający na poszerzeniu oskrzeli i oskrzelików na skutek uszkodzenia ich ścian [12], co prowadzi do utraty mechanizmów obrony śluzowo-rzęskowej, a w konsekwencji do kolonizacji mikroorganizmów, co z kolei powoduje przewlekły stan zapalny i dalszą destrukcję ścian oskrzeli i oskrzelików [13–18]. W przeszłości rozwój rozstrzeni oskrzeli u dorosłych był kojarzony z obecnością innych chorób współistniejących, takich jak na przykład aspiracja ciała obcego, refluks żołądkowo-przełykowy, zaburzenia odporności, przewlekła obtura-

cyjna choroba płuc lub schorzenia podobne do RZS [19]. Rytuksymab może wpływać zarówno na odporność komórkową, jak i humoralną [20]. Niektóre z wymienionych współchorobowości występowały u opisanych pacjentek.

Objawy niepożądane ze strony układu oddechowego związane z leczeniem rytuksymabem wystąpiły u 5,3% osób uczestniczących w innym badaniu [5]. Stwierdzono, że długotrwała terapia tym lekiem może być toksyczna dla układu oddechowego, a Bitzan i wsp. [6] nazwali w swojej pracy przeglądowej „uszkodzeniem płuc związanym z rytuksymabem (przeciwciałem przeciwko limfocytom B)” (RALI, *rituximab [B-cell depleting antibody]-associated lung injury*) [6]. Pacjentami były dzieci z nowotworami układu krwiotwórczego, u których wystąpiła choroba śródmiąższowa płuc, a w badaniu histopatologicznym stwierdzono nacieki limfocytarne.

Czasowy związek między terapią rytuksymabem a początkiem powikłań ze strony układu oddechowego, takich jak przewlekłe zapalenie zatok, nawracające zapalenie płuc, a następnie rozstrzenie oskrzeli sugeruje, że powikłania te miały związek z przyjmowanym lekiem. Wiek, obecność ciężkiej postaci RZS i długotrwałe narażenie na substancje zanieczyszczające powietrze mogą być czynnikami przyczyniającymi się do powstania tych powikłań. Aby potwierdzić te powiązania i sformułować dokładniejsze zalecenia dotyczące długotrwałego stosowania rytuksymabu w leczeniu RZS i prewencji powikłań leczenia potrzebne są dalsze badania.

Konflikt interesów

Autorzy deklarują brak konfliktu interesów.

Piśmiennictwo:

- Taylor RP, Lindorfer MA. Drug insight: the mechanism of action of rituximab in autoimmune disease — the immune complex decoy hypothesis. *Nat Clin Pract Rheumatol*. 2007; 3(2): 86–95, doi: [10.1038/ncprheum0424](https://doi.org/10.1038/ncprheum0424), indexed in Pubmed: [17299446](https://pubmed.ncbi.nlm.nih.gov/17299446/).
- Storz U. Rituximab: how approval history is reflected by a corresponding patent filing strategy. *MAbs*. 2014; 6(4): 820–837, doi: [10.4161/mabs.29105](https://doi.org/10.4161/mabs.29105), indexed in Pubmed: [24866199](https://pubmed.ncbi.nlm.nih.gov/24866199/).
- Bonilla-Abadía F, Coronel Restrepo N, Tobón GJ, et al. Rituximab for remission induction and maintenance in refractory systemic lupus erythematosus. *Autoimmune Dis*. 2014; 2014: 731806, doi: [10.1155/2014/731806](https://doi.org/10.1155/2014/731806), indexed in Pubmed: [24527208](https://pubmed.ncbi.nlm.nih.gov/24527208/).
- Van Allen EM, Miyake T, Gunn N, et al. Off-label use of rituximab in a multipayer insurance system. *J Oncol Pract*. 2011; 7(2): 76–79, doi: [10.1200/JOP.2010.000042](https://doi.org/10.1200/JOP.2010.000042), indexed in Pubmed: [21731512](https://pubmed.ncbi.nlm.nih.gov/21731512/).
- Kang HJ, Park JS, Kim DW, et al. Adverse pulmonary reactions associated with the use of monoclonal antibodies in cancer patients. *Respir Med*. 2012; 106(3): 443–450, doi: [10.1016/j.rmed.2011.11.009](https://doi.org/10.1016/j.rmed.2011.11.009), indexed in Pubmed: [22154502](https://pubmed.ncbi.nlm.nih.gov/22154502/).
- Bitzan M, Anselmo M, Carpineta L. Rituximab (B-cell depleting antibody) associated lung injury (RALI): a pediatric case and systematic review of the literature. *Pediatr Pulmonol*. 2009; 44(9): 922–934, doi: [10.1002/ppul.20864](https://doi.org/10.1002/ppul.20864), indexed in Pubmed: [19681063](https://pubmed.ncbi.nlm.nih.gov/19681063/).
- Biehn SE, Kirk D, Rivera MP, et al. Bronchiolitis obliterans with organizing pneumonia after rituximab therapy for non-Hodgkin's lymphoma. *Hematol Oncol*. 2006; 24(4): 234–237, doi: [10.1002/hon.799](https://doi.org/10.1002/hon.799), indexed in Pubmed: [16948177](https://pubmed.ncbi.nlm.nih.gov/16948177/).
- Tonelli AR, Lottenberg R, Allan RW, et al. Rituximab-induced hypersensitivity pneumonitis. *Respiration*. 2009; 78(2): 225–229, doi: [10.1159/000163069](https://doi.org/10.1159/000163069), indexed in Pubmed: [18843175](https://pubmed.ncbi.nlm.nih.gov/18843175/).
- Heresi GA, Farver CF, Stoller JK. Interstitial pneumonitis and alveolar hemorrhage complicating use of rituximab: case report and review of the literature. *Respiration*. 2008; 76(4): 449–453, doi: [10.1159/000104866](https://doi.org/10.1159/000104866), indexed in Pubmed: [17596682](https://pubmed.ncbi.nlm.nih.gov/17596682/).
- Farhat L, Dara J, Duberstein S, et al. Secondary Hypogammaglobulinemia After Rituximab for Neuromyelitis Optica: A Case Report. *Drug Saf Case Rep*. 2018; 5(1): 22, doi: [10.1007/s40800-018-0087-y](https://doi.org/10.1007/s40800-018-0087-y), indexed in Pubmed: [29752554](https://pubmed.ncbi.nlm.nih.gov/29752554/).
- Diaz JC, Vallejo S, Cañas CA. Drug-induced lupus in anti-TNF- α therapy and its treatment with rituximab. *Rheumatol Int*. 2012; 32(10): 3315–3317, doi: [10.1007/s00296-011-2137-y](https://doi.org/10.1007/s00296-011-2137-y), indexed in Pubmed: [21881980](https://pubmed.ncbi.nlm.nih.gov/21881980/).
- Barker AF. Bronchiectasis. *N Engl J Med*. 2002; 346(18): 1383–1393, doi: [10.1056/NEJMra012519](https://doi.org/10.1056/NEJMra012519), indexed in Pubmed: [11986413](https://pubmed.ncbi.nlm.nih.gov/11986413/).
- Ramakrishnan VR, Ferril GR, Suh JD, et al. Upper and lower airways associations in patients with chronic rhinosinusitis and bronchiectasis. *Int Forum Allergy Rhinol*. 2013; 3(11): 921–927, doi: [10.1002/alar.21204](https://doi.org/10.1002/alar.21204), indexed in Pubmed: [23881553](https://pubmed.ncbi.nlm.nih.gov/23881553/).
- King P, Holdsworth S, Freezer N, et al. Bronchiectasis. *Intern Med J*. 2006; 36(11): 729–737, doi: [10.1111/j.1445-5994.2006.01219.x](https://doi.org/10.1111/j.1445-5994.2006.01219.x), indexed in Pubmed: [17040360](https://pubmed.ncbi.nlm.nih.gov/17040360/).
- Solanki T, Neville E. Bronchiectasis and rheumatoid disease: is there an association? *Br J Rheumatol*. 1992; 31(10): 691–693, indexed in Pubmed: [1393376](https://pubmed.ncbi.nlm.nih.gov/1393376/).
- Bamji A, Cooke N, Bamji A, et al. Association between rheumatoid arthritis and chronic bronchial suppuration. *Ann Rheum Dis*. 1984; 43(6): 856–21, indexed in Pubmed: [6524987](https://pubmed.ncbi.nlm.nih.gov/6524987/).
- McMahon MJ, Swinson DR, Shettar S, et al. Bronchiectasis and rheumatoid arthritis: a clinical study. *Ann Rheum Dis*. 1993; 52(11): 776–779, indexed in Pubmed: [8250608](https://pubmed.ncbi.nlm.nih.gov/8250608/).
- Shadick NA, Fanta CH, Weinblatt ME, et al. Bronchiectasis. A late feature of severe rheumatoid arthritis. *Medicine (Baltimore)*. 1994; 73(3): 161–170, indexed in Pubmed: [8190039](https://pubmed.ncbi.nlm.nih.gov/8190039/).
- Chung SD, Chen PY, Lin HC, et al. Comorbidity profile of chronic rhinosinusitis: a population-based study. *Laryngoscope*. 2014; 124(7): 1536–1541, doi: [10.1002/lary.24581](https://doi.org/10.1002/lary.24581), indexed in Pubmed: [24395611](https://pubmed.ncbi.nlm.nih.gov/24395611/).
- Cooper N, Arnold DM. The effect of rituximab on humoral and cell mediated immunity and infection in the treatment of autoimmune diseases. *Br J Haematol*. 2010; 149(1): 3–13, doi: [10.1111/j.1365-2141.2010.08076.x](https://doi.org/10.1111/j.1365-2141.2010.08076.x), indexed in Pubmed: [20151975](https://pubmed.ncbi.nlm.nih.gov/20151975/).