

Dorota Wyrostkiewicz¹, Wojciech Skorupa¹, Lilia Jakubowska², Anna Zabost³, Jan Kuś¹

¹I Klinika Chorób Płuc Instytutu Gruźlicy i Chorób Płuc w Warszawie

Kierownik: prof. dr. hab. n. med. J. Kuś

²Zakład Diagnostyki Obrazowej Instytutu Gruźlicy i Chorób Płuc w Warszawie

Kierownik: dr I. Bistry

³Zakład Mikrobiologii Instytutu Gruźlicy i Chorób Płuc w Warszawie

Kierownik: prof. dr. hab. n. med. E. Agustynowicz-Kopeć

Mikobakterioza u chorych na mukowiscydozę — opis trzech przypadków

Mycobacterial lung disease in patients with cystic fibrosis — report of three cases

Praca nie była finansowana

Abstract

Mycobacterial lung disease is caused by nontuberculous mycobacteria (NTM), also known as atypical mycobacteria. NTM are widely distributed in the environment, particularly in soil and water. Although generally of low pathogenicity to humans, NTM can affect patients with underlying chronic lung diseases, such as cystic fibrosis, bronchiectasis, pneumoconiosis, or healed tuberculosis. Some patients with cystic fibrosis (CF) have disease progression due to NTM, others can have NTM cultured intermittently from respiratory specimens without a significant decline in lung function. Identifying which patients will worsen from NTM and therefore need treatment remains difficult because of the similarity of symptoms in CF and NTM lung disease.

The most common species of NTM isolated in CF patients are *Mycobacterium avium* complex (MAC) and *Mycobacterium abscessus*.

In this paper, we present three different cases of mycobacterial lung disease in patients with cystic fibrosis.

Key words: cystic fibrosis, nontuberculous mycobacteria, mycobacterial lung disease

Pneumonol. Alergol. Pol. 2014; 82: 561–567

Streszczenie

Mikobakteriozy to choroby wywołane przez prątki niegruźlicze (NTM), zwane również prątkami atypowymi. Mikobakterie są dość powszechne w naszym środowisku, głównie w glebie i wodzie. Mogą one kolonizować drogi oddechowe, przewód pokarmowy i układ moczowo-płciowy człowieka. U osób z przewlekłymi chorobami płuc oraz z obniżoną odpornością mogą być przyczyną pogorszenia przebiegu choroby podstawowej. Obecność NTM w płwocinie pacjentów z mukowiscydozą (CF) stanowi poważny dylemat diagnostyczny, ponieważ może wskazywać na przejściowe zanieczyszczenie, kolonizację lub zakażenie. Wyniki badań epidemiologicznych wskazują, że większość zakażeń prątkami niegruźliczymi u chorych na mukowiscydozę jest wywołana przez *Mycobacterium abscessus* i *Mycobacterium avium*. Diagnostyka i leczenie mikobakteriozy płuc u chorych na CF wymagają również indywidualnego podejścia do każdego chorego. W niniejszej pracy opisano 3 przypadki mikobakteriozy płuc o różnym przebiegu klinicznym u chorych na mukowiscydozę oraz trudności w ich diagnostyce i leczeniu.

Słowa kluczowe: mukowiscydoza, prątki niegruźlicze, mikobakterioza

Pneumonol. Alergol. Pol. 2014; 82: 561–567

Address for correspondence: lek. med. Dorota Wyrostkiewicz, I Klinika Chorób Płuc IGiChP, ul. Płocka 26, 01–138 Warszawa, tel.: 22 431 21 43 faks: 22 431 24 43;

e-mail: d.wyrostkiewicz@igichp.edu.pl

DOI: 10.5603/PIAP.2014.0074

Praca wpłynęła do Redakcji: 26.05.2014 r.

Copyright © 2014 PTChP

ISSN 0867–7077

Wstęp

Mikobakteriozy to choroby wywołane przez prątki niegruźlicze, zwane też atypowymi, czyli inne gatunki niż prątek gruźlicy (*Mycobacterium tuberculosis*). Dla ich określenia używa się również angielskich skrótów NTM (*nontuberculosis mycobacteria*) lub MOTT (*mycobacteria other than tuberculosis*). Prątki niegruźlicze są szeroko rozpowszechnione w środowisku, występują głównie w glebie i zbiornikach wodnych, często są tylko saprofitami, kolonizują drogi oddechowe, przewód pokarmowy i układ moczowo-płciowy człowieka [1, 2]. Jednak organizmy te są potencjalnym patogenem dla pacjentów z przewlekłymi chorobami płuc oraz z obniżoną odpornością. Dotyczy to również chorych na mukowiscydozę (CF, *cystic fibrosis*), u których zakażenie NTM może spowodować pogorszenie funkcji płuc, zwiększenie częstości hospitalizacji i liczby stosowanych antybiotyków [1–3].

W różnych badaniach klinicznych częstość dodatnich hodowli NTM w grupie chorych na mukowiscydozę ocenia się na 4–20%, średnio 13–15% [3–7]. Zależy to od wielu czynników: liczebności grupy, regionu geograficznego objętego analizą oraz metod identyfikacji mikroorganizmów. Istnieją pewne dowody na związek pomiędzy zakażeniem prątkami atypowymi i starszym wiekiem chorych na mukowiscydozę, niską masą ciała, częstszą dożylną antybiotykoterapią oraz współistnieniem innych chorób, takich jak cukrzyca czy alergiczna aspergiloza oskrzelowo-płucna. Udowodniono również częstsze występowanie NTM u chorych na mukowiscydozę leczonych kortykosteroidami lub niesteroidowymi lekami przeciwzapalnymi. Zakażenie prątkami atypowymi towarzyszy zakażeniom *Staphylococcus aureus*, *Pseudomonas aeruginosa*, *Aspergillus fumigatus* czy *Burgholderia cepacia* [3, 4].

U chorych na mukowiscydozę najczęściej hoduje się prątki zespołu *Mycobacterium avium-intacellulare* (MAC, *Mycobacterium avium complex*) oraz *Mycobacterium abscessus*, rzadziej *Mycobacterium kansasii* czy *Mycobacterium gordonae* [3]. Mukowiscydoza jest niezależnym czynnikiem ryzyka rozwoju mikobakteriozy [4].

Według wytycznych Amerykańskiego Towarzystwa Chorób Płuc (ATS, *American Thoracic Society*) z 2007 roku mikobakteriozę płuc można rozpoznać u chorego spełniającego oba kryteria kliniczne i co najmniej jedno kryterium mikrobiologiczne [1]. Te ogólne kryteria mają również zastosowanie u chorych na mukowiscydozę.

1. Kryteria kliniczne (konieczne spełnienie obu):

- występują objawy choroby układu oddechowego i zmiany guzkowe i/lub jamiste, i/lub naciekowe w badaniu radiologicznym klatki piersiowej albo wieloogniskowe rozstrzenie oskrzeli z wieloma drobnymi guzkami stwierdzanymi w badaniu tomografii komputerowej o wysokiej rozdzielczości (TKWR),
- wykluczono inne choroby;

2. Kryteria mikrobiologiczne (konieczne spełnienie co najmniej jednego) obejmują:

- dodatnie wyniki posiewów płwociny z co najmniej 2 oddzielnie pobranych próbek,
- dodatni wynik przynajmniej jednej hodowli popłuczyn oskrzelowych lub płynu z płukania oskrzelowo-pęcherzykowego,
- dodatni wynik badania histologicznego i jednocześnie dodatni wynik hodowli z biopsji płuca,
- dodatni wynik badania histologicznego preparatu z biopsji płuca i dodatni wynik hodowli co najmniej jednej próbki płwociny lub popłuczyn oskrzelowych.

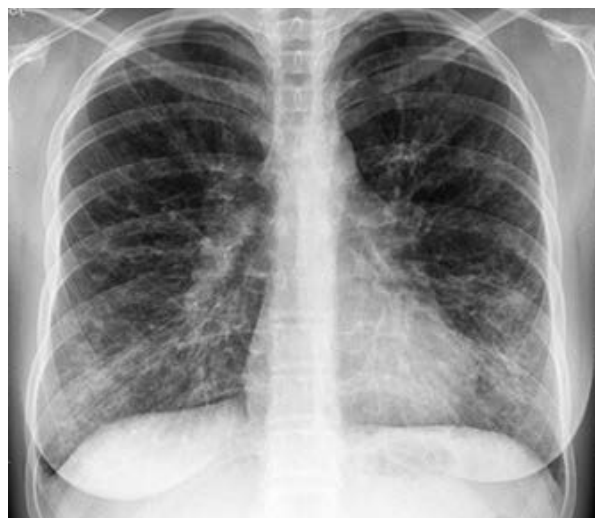Problemem diagnostycznym u chorych na mukowiscydozę jest kliniczne i radiologiczne podobieństwo objawów mikobakteriozy i mukowiscydozy [1]. Różnicowanie pomiędzy zaostrzeniem infekcyjnym w przebiegu mukowiscydozy a mikobakteriozą jest bardzo trudne. Najczęściej mikobakteriozę rozpoznaje się w przypadkach niepoddających się typowemu leczeniu zaostrzeń infekcyjnych. Wyhodowanie NTM z płwociny chorego na mukowiscydozę może nie świadczyć o zakażeniu, tylko o kolonizacji i nie musi być wskazaniem do leczenia. Konieczna jest skrupulatna ocena stanu chorego, wskazań do leczenia oraz możliwości jego przeprowadzenia [4].

Leczenie mikobakterioz prowadzi się według zasad określonych dla poszczególnych gatunków prątków niegruźliczych. Zasady te dotyczą sposobu doboru leków, metody ich podawania oraz długości leczenia [1]. U chorych na mukowiscydozę w trakcie leczenia przeciwprątkowego może dochodzić do zaostrzeń infekcyjnych wywołanych przez zwykle spotykane w tej grupie chorych bakterie. Konieczne jest wtedy zastosowanie antybiotykoterapii odpowiedniej dla wyhodowanego gatunku bakterii, z uwzględnieniem kontynuacji leczenia mikobakteriozy.

W niniejszej pracy opisano 3 przypadki mikobakterioz u chorych na mukowiscydozę: 2 przypadki o różnym przebiegu wywołane przez *Mycobacterium abscessus* oraz 1 przypadek wywołany przez *Mycobacterium kansasii*.

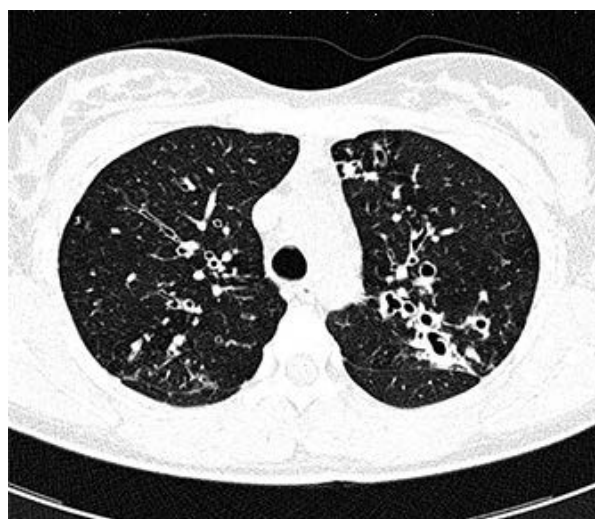Przypadek 1

Przypadek ten dotyczy 20-letniej chorej, u której mukowiscydozę rozpoznano w 3. roku życia. Rozpoznanie było potwierdzone badaniem stężenia chlorków w pocie oraz molekularnym badaniem DNA, w którym stwierdzono 2 mutacje F508del. We wczesnym dzieciństwie dominowały objawy ze strony układu pokarmowego związane z zewnątrzwydzielniczą niewydolnością trzustki. Od 12. roku życia zwiększyła się częstość zaostrzeń infekcyjnych w przebiegu mukowiscydozy. W badaniach mikrobiologicznych płwociny hodowano *Staphylococcus aureus* i *Pseudomonas aeruginosa*. Od stycznia 2010 roku pacjentka jest leczona w Instytucie Gruźlicy i Chorób Płuc (IGiChP) w Warszawie. W wykonanych wówczas posiewach płwociny nie wyhodowano prątków kwasoopornych. W posiewach klasycznych hodowano gronkowca złocistego wrażliwego na metycylinę. Od stycznia 2011 roku stan chorej pogorszał się — częstsze były zaostrzenia wymagające antybiotykoterapii, obniżyła się masa ciała. W kwietniu 2011 roku chora była hospitalizowana w IGiChP z powodu zaostrzenia infekcyjnego wywołanego przez metycylinoopornego gronkowca złocistego (MRSA, *methicillin resistant Staphylococcus aureus*) i pałeczkę ropy błękitnej (*Pseudomonas aeruginosa*). Zastosowano linezolid, ceftazydim i amikacynę, uzyskując poprawę stanu chorej. Dwa dni po wypisaniu chorej ze szpitala wystąpiła gorączka do 39°C. Pacjentka zaczęła przyjmować klarytromycynę z przejściową poprawą. Po nawrocie stanów gorączkowych chorą przyjęto ponownie do I Kliniki Chorób Płuc IGiChP. Pobrano materiały do badań mikrobiologicznych (płwocina, wydzielina oskrzelowa pobrana w trakcie bronchoskopii) i rozpoczęto leczenie meropenemem, amikacyną i klindamycyną. Przy doborze antybiotyków uwzględniano ostatnie wyniki badań mikrobiologicznych płwociny pobranej w warunkach ambulatoryjnych — hodowano *Pseudomonas aeruginosa* i *Staphylococcus aureus* wrażliwy na metycylinę. Ze względu na przebieg choroby w ciągu ostatnich miesięcy brano też pod uwagę zakażenie szybko rosnącymi prątkami niegruźliczymi. W badaniach radiologicznych klatki piersiowej stwierdzono więcej pasmowatych, plamistych i guzkowych zęszczeń w płucach, głównie w płacie środkowym i jęczyczku oraz w polu górnym płuca lewego (ryc. 1, 2). W badaniach bakterioskopowych płwociny stwierdzono prątki kwasooporne (w badaniu sondą genetyczną nie stwierdzono materiału genetycznego *Mycobacterium tuber-*



Rycina 1. Zdjęcie klatki piersiowej PA. Rozsiane zmiany linijne i guzkowe dominujące w centralnych partiach płuc

Figure 1. Posteroanterior chest X-ray. Diffuse linear and nodular opacities predominantly proximal



Rycina 2. Tomografia komputerowa wysokiej rozdzielczości płuc (05.04.2011). Proksymalne rozstrzenie oskrzeli dominujące w płacie górnym lewym

Figure 2. High-resolution computed tomography of the lungs. Central bronchiectasis with a predominance in the left upper lobe

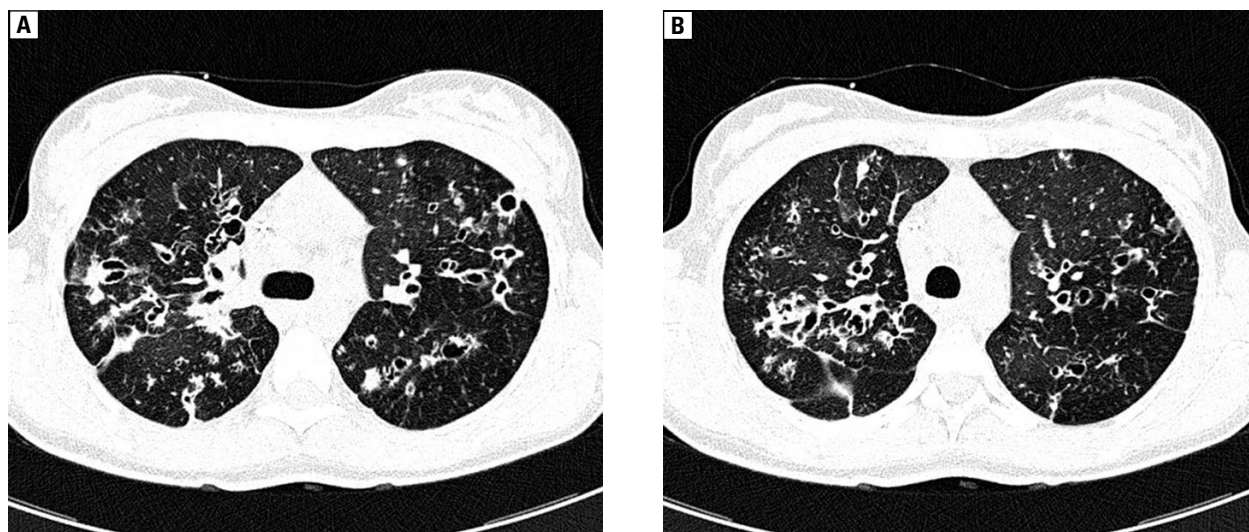
culosis). W posiewie wydzieliny oskrzelowej wyhodowano *Pseudomonas aeruginosa* i MRSA. Zmodyfikowano antybiotykoterapię zgodnie z antybiogramem, zastępując klindamycynę linezolidem. Uzyskano poprawę stanu klinicznego. Po 7 dniach wyhodowano z płwociny i wydzieliny oskrzelowej szybko rosnące prątki kwasooporne (*Mycobacterium abscessus*). Biorąc pod uwagę zakażenie MRSA oraz przeciwprątkowe działanie linezolidu, kontynuowano podawanie tego leku

do pełnych 2 tygodni. Po ich upływie zakończono leczenie linezolidem i rozpoczęto podawanie klarytromycyny. Test lekowrażliwości *M. abscessus* wykazał oporność na: streptomycynę, izoniazyd, etambutol, kapreomycynę, ofloksacynę, kotrimoksazol, klofazyminę, ryfabutybę i dawercynę. Jedynym antybiotykiem, na który była zachowana częściowa wrażliwość, była amikacyna. Łącznie leczenie indukcyjne mikobakteriozy amikacyną, meropenemem, klarytromycyną i linezolidem trwało około 30 dni. Następnie rozpoczęto leczenie podtrzymujące klarytromycyną i ciprofloksacyną doustnie oraz amikacyną w nebulizacji. Chora była hospitalizowana w lipcu i listopadzie 2011 roku w celu przeprowadzenia dożylnych kursów antybiotykoterapii w ramach leczenia mikobakteriozy (meropen, amikacyna plus klarytromycyna). Kursy takie trwały średnio po 2 tygodnie. Ten sposób leczenia był zgodny z zaleceniami *Cystic Fibrosis Trust* z 2009 roku [8]. Leczenie przeciwprątkowe zakończono w lutym 2012 roku po badaniach kontrolnych płwociny, w których nie stwierdzono wzrostu prątków kwasoopornych. Do 2014 roku nie stwierdzono nawrotu prątkowania.

Przypadek 2

Przypadek drugi dotyczy 22-letniej chorej na mukowiscydozę, którą rozpoznano w 1. roku życia, zakażonej przewlekle *Pseudomonas aeruginosa*. Od 16. roku życia występowały stany podgorączkowe, krwioplucia, zmniejszała się masa ciała, stopniowo pogarszał się stan kliniczny. W 17. roku życia stwierdzono w badaniu bezpośrednim płwociny prątki kwasooporne. Rozpoznano gruźlicę i rozpoczęto typowe leczenie przeciwprątkowe w Mazowieckim Centrum Leczenia Chorób Płuc i Gruźlicy. Stan chorej nie poprawiał się. Po uzyskaniu wyniku typowania prątków (*Mycobacterium abscessus*) zmodyfikowano leczenie. Chora otrzymała imipenem/cilastybę, amikacynę, klarytromycynę, ciprofloksycynę. Po osiągnięciu pełnoletności, w sierpniu 2006 roku, chora została przeniesiona do IGiChP, gdzie kontynuowano leczenie. Stan chorej stopniowo się poprawiał, ustąpiły stany gorączkowe, znormalizowały się wskaźniki stanu zapalnego, stwierdzono częściową regresję zmian w radiogramie klatki piersiowej. W trakcie leczenia doszło do wystąpienia niedosłuchu odbiorczego, co spowodowało konieczność zakończenia dożylnego leczenia amikacyną oraz mogło mieć wpływ na dalszy przebieg choroby i przewlekle prątkowanie. W latach 2007–2009 chora była

leczone w miejscu zamieszkania. W leczeniu długotrwałym mikobakteriozy stosowano klarytromycynę, cyprofloksacynę oraz kotrimoksazol. W tomografii komputerowej klatki piersiowej wykonanej w lipcu 2009 roku stwierdzono uogólnione pogrubienie ścian oskrzeli z torbielowatymi i żyłakowatymi rozstrzeniami oskrzeli, miejscami z zalegającą wydzieliną, oraz odcinkową marskość z rozstrzeniami w języczku płata górnego lewego. Poza tym w płatach górnych i dolnych nadprzeponowo widoczne były drobne wewnątrzrazikowe guzki o charakterze „tree in bud” (ryc. 3A, B). W listopadzie 2009 roku, po kolejnym zaostrzeniu infekcyjnym wywołanym przez *Mycobacterium abscessus*, w leczeniu podtrzymującym zastosowano, poza klarytromycyną i cyprofloksacyną doustnie, amikacynę w nebulizacji. Uzyskano poprawę kliniczną i radiologiczną — w tomografii komputerowej klatki piersiowej stwierdzono zmniejszenie się liczby guzków wewnątrzrazikowych oraz obserwowanego wcześniej pogrubienia ścian oskrzeli. W grudniu 2010 roku chora ponownie została przyjęta do szpitala z powodu zaostrzenia w przebiegu choroby. Przy przyjęciu była w dość ciężkim stanie ogólnym, z dusznością spoczynkową, kaszlem, gorączką. W morfologii krwi stwierdzono leukocytozę — 38 tys. z wysokim odsetkiem granulocytów obojętnochłonnych. Stężenie CRP było podwyższone do 178 mg/l (przy normie do 10 mg/l). Rozpoczęto leczenie podawanymi dożylnie antybiotykami, pokrywającymi swoim spektrum działania *M. abscessus* i *P. aeruginosa* (patogeny te hodowano z płwociny pobranej do badań mikrobiologicznych). Pomimo modyfikowania antybiotykoterapii zgodnie z wynikami badań mikrobiologicznych, stan chorej pogarszał się. W radiogramach klatki piersiowej stwierdzano masywne zmiany zapalne, w porównaniu z badaniem poprzednim pojawiły się nowe plamiste i pasmowate okołooskrzelowe zagęszczenia w polach środkowych i dolnych. W badaniu bronchoskopowym, wykonanym po 4 tygodniach leczenia, stwierdzono duże ilości gęstej ropnej wydzieliny, z której hodowano *Mycobacterium abscessus* i *Pseudomonas aeruginosa*. Wzrost był obfity, pomimo stosowanej intensywnej antybiotykoterapii. Wystąpiła samoistna odma opłucnowa lewostronna. Założono dren do lewej jamy opłucnowej, uzyskując częściowe rozprężenie płuca. Pomimo intensywnego leczenia, chora gorączkowała, zwiększały się wskaźniki stanu zapalnego, a także niewydolność oddychania. Chora zmarła w 8. tygodniu hospitalizacji.



Rycina 3 A, B. Tomografia komputerowa wysokiej rozdzielczości płuc (31.07.2009). Rozlane proksymalne rozstrzenie oskrzeli, cylindryczne i workowate, ściany oskrzeli pogrubiałe, wokół oskrzeli drobne guzki centralnej części zrazika — obraz pączkującego drzewa. Plamiste obszary zwiększonej przejrzystości związane z mozaikową perfuzją

Figure 3 A, B. High-resolution computed tomography of the lungs. Diffuse cylindrical and cystic bronchiectasis predominantly proximal, most of them with thickened walls accompanied by centrilobular nodules — tree-in-bud appearance. Patchy areas of decreased attenuation reflect mosaic perfusion

Przypadek 3

Przypadek ten dotyczy 28-letniej chorej z rozpoznaniem w 4. roku życia mukowiscydozą. Do 17. roku życia dominowały objawy ze strony przewodu pokarmowego. Wraz z postępem choroby częściej występowały zaostrzenia infekcyjne dotyczące układu oddechowego. Chora była zakażona gronkowcem złocistym (*Staphylococcus aureus*) i pałeczką ropy błękitnej (*Pseudomonas aeruginosa*). W 2011 roku wdrożono leczenie prednizonem z powodu alergicznej aspergilozy oskrzelowo-płucnej. Jesienią 2011 roku doszło do zaostrzenia infekcyjnego niepoddającego się celowanemu leczeniu przeciwbakteryjnemu. Utrzymał się kaszel, zwiększone ropne wykrztuszanie. Nie poprawiały się wskaźniki spirometryczne. W radiogramie klatki piersiowej opisywano zagęszczenia mięszone w dolnych polach obu płuc, bardziej nasilone po stronie lewej — zmian tych nie było na poprzednim zdjęciu z dnia 20.07.2011 roku. W porównaniu z badaniem poprzednim więcej było także wydzieliny zalegającej w oskrzelach, w płucu prawym i dolnych partiach lewego płuca. W październiku 2011 roku wyhodowano dwukrotnie z płwociny *Mycobacterium kansasii*. Rozpoznano mikobakteriozę i rozpoczęto leczenie ryfampicyną, izoniazidem i etambutolem. Uzyskano odprątkowanie i kontynuowano leczenie — zgodnie z wytycznymi — przez rok od odprątkowania. Do lutego 2014

roku nie stwierdzono prątków kwasoopornych w badaniach kontrolnych płwociny.

Omówienie

Wydłużenie czasu przeżycia chorych na mukowiscydozę oraz stosowanie szerokospektralnej antybiotykoterapii powoduje, że oprócz często spotykanych bakterii *Pseudomonas aeruginosa* czy *Staphylococcus aureus*, wzrasta również częstość zakażeń nowymi patogenami, takimi jak *Burkholderia cepacia*, *Stenotrophomonas maltophilia*, *Achromobacter xylosoxidans*, a także prątkami niegruźliczymi [3, 4]. Objawy zaostrzenia mukowiscydozy oraz mikobakteriozy są bardzo podobne. Z tego powodu różnicowanie tych dwóch stanów oraz określenie wskazań do leczenia przeciwprątkowego jest bardzo trudne [4–6]. U chorych na mukowiscydozę zaleca się wykonywanie raz w roku przesiewowych posiewów płwociny w kierunku prątków kwasoopornych. Posiewy takie wykonuje się także wówczas, gdy nie obserwuje się poprawy po optymalnym leczeniu zaostrzenia oraz w przypadkach pogorszenia w przebiegu choroby. Płwocina pobrana do badań mikrobiologicznych w kierunku prątków kwasoopornych poddawana jest rutynowo dekontaminacji, ze względu na możliwość przeniesienia hodowli różnymi gatunkami bakterii występującymi w płwocinie. Konieczna jest przy tym ścisła współpraca mikrobiologa i klinicysty.

Lekarz wypisujący skierowanie na badanie mikrobiologiczne powinien w nim zamieścić informację dla mikrobiologa dotyczącą mukowiscydozy (konieczne rozszerzenie procesu dekontaminacji o zastosowanie kwasu szczawiowego) [1–3, 7].

W przypadku wyhodowania prątków niegruźliczych z płwociny chorego na mukowiscydozę, tak jak i u innych chorych, konieczne jest określenie znaczenia tego faktu oraz wskazań dotyczących ewentualnego rozpoczęcia leczenia przeciwprątkowego. U części chorych dochodzi bowiem do kolonizacji, niemającej zasadniczego wpływu na przebieg choroby. Przy podejmowaniu decyzji o rozpoczęciu leczenia mikobakteriozy zawsze należy indywidualnie ocenić jego korzyści, biorąc pod uwagę stan chorego, dodatkowe obciążenia i powikłania leczenia [1, 4].

We wszystkich 3 opisanych przypadkach mikobakteriozę rozpoznano na podstawie objawów klinicznych i radiologicznych oraz posiewów mikrobiologicznych. Ze względu na utrzymujące się u chorych objawy infekcji dróg oddechowych (kaszel, ropne wykrztuszanie, stany podgorączkowe), pomimo odpowiedniego leczenia zakażeń bakteryjnych, poszukiwano innego czynnika etiologicznego.

W badaniach epidemiologicznych wykazano, że większość zakażeń NTM u chorych na mukowiscydozę stanowią zakażenia *M. abscessus* i *M. avium*. Przewaga tych bakterii zmienia się w zależności od położenia geograficznego. W Stanach Zjednoczonych częściej wykrywa się *Mycobacterium avium*, w Europie i Izraelu *Mycobacterium abscessus* [9–15].

U opisywanych pacjentek w 2 przypadkach wyhodowano *Mycobacterium abscessus*, w jednym — *Mycobacterium kansasii*. Stwierdzenie w badaniu bakterioskopowym prątków kwasopornych, bez możliwości szybkiego różnicowania badaniem genetycznym między *M. tuberculosis* a gatunkami niegruźliczymi, często prowadzi do rozpoznania gruźlicy, a nie mikobakteriozy płuc. Takie rozpoznanie wstępne postawiono u jednej z opisywanych pacjentek i było ono przyczyną skierowania jej do ośrodka leczącego gruźlicę (przypadek 2).

W wielu analizach chorych na mukowiscydozę porównywano obraz radiologiczny pacjentów zakażonych NTM oraz chorych niezakażonych NTM w celu znalezienia nowych cech ułatwiających rozpoznanie. Często stwierdzane zmiany w przebiegu zakażenia NTM, zmiany włókniasto-jamiste oraz zmiany guzkowe i rozstrzenie oskrzeli, są zwykle opisywane również w przebiegu mukowiscydozy, mają więc małą wartość różnicującą. Radiolodzy jako cechę, która może

mieć wartość różnicującą, wskazują lokalizację zmian w obrazie radiologicznym — w płatach górnych w przebiegu mukowiscydozy, a w środkowych i dolnych w przebiegu zakażenia NTM [4, 12]. Również progresja zmian w obrazie radiologicznym, pomimo intensywnego leczenia przeciwbakteryjnego, może wskazywać na mikobakteriozę [14]. Zasady leczenia mikobakterioz są określone dla poszczególnych gatunków prątków niegruźliczych [1]. Przy ustalaniu sposobu leczenia u chorych na mukowiscydozę należy brać pod uwagę dane kliniczne, mikrobiologiczne, choroby współistniejące, lekowrażliwość oraz wcześniej stosowaną antybiotykoterapię. Zakażenie *Mycobacterium abscessus* wiąże się z cięższym przebiegiem choroby [2, 5, 16], co również obserwowano wśród omawianych chorych.

W leczeniu mikobakterioz stosuje się do zasad opracowanych przez grupy ekspertów. Do takich należą wytyczne ATS z 2007 roku, opublikowane również w języku polskim [1, 17], czy też brytyjskiego *Cystic Fibrosis Trust* [8]. Należy podkreślić, że szybko rosnące gatunki prątków niegruźliczych (*M. abscessus*, *M. chelonae*) są zawsze odporne na standardowe leki przeciwprątkowe. Pomimo że analiza bazy Cochrane z 2012 roku nie wykazała istnienia naukowych dowodów na konieczność odrębnego sposobu leczenia mikobakteriozy u chorych na mukowiscydozę, zalecenia terapeutyczne dla mikobakterioz wywołanych przez gatunki szybko rosnące u chorych na CF różnią się od zaleceń opracowanych dla ogólnej populacji chorych [18]. U chorych na mukowiscydozę często konieczna jest modyfikacja leczenia na bardziej intensywne niż u pozostałych chorych [19, 20].

Według zaleceń *Cystic Fibrosis Trust* z 2009 roku leczenie mikobakteriozy wywołanej przez *M. abscessus* rozpoczyna się od dożylnego podawania co najmniej 3 antybiotyków: amikacyny w połączeniu z meropenemem lub cefoksytyną i klarytomycyny, przez okres co najmniej 3–4 tygodni (leczenie indukcyjne). Antybiotykoterapię kontynuuje się przez podawanie doustnej klarytromycyny, wziewnej amikacyny i jeszcze jednego leku doustnego według oznaczonej lekowrażliwości [8]. W trakcie leczenia podtrzymującego stosuje się też dodatkowo kursy leczenia dożylnego antybiotykami stosowanymi w okresie indukcyjnym. W 2013 roku zaprezentowano nieco inny schemat leczenia mikobakteriozy wywołanej przez *Mycobacterium abscessus*, opracowany przez grupę ekspertów ze Stanów Zjednoczonych i z Europy. Zaleca on stosowanie amikacyny, imipenemu lub cefoksytymu i azytromycyny [19].

W opisywanych w niniejszej pracy przypadkach zakażeń *Mycobacterium abscessus* zastosowano takie właśnie leczenie. Jednak z powodu niedosłuchu odbiorczego, który wystąpił u jednej z chorych (przypadek 2.), konieczne było przerwanie leczenia dożylną amikacyną i zamiana na inny antybiotyk. Mogło to być jednym z czynników wpływających na uniemożliwienie eradykacji mikobakterii, co spowodowało przejście choroby w fazę przewlekłą. Pacjentka opisana w przypadku 1. otrzymała leczenie zgodne z zaleceniami *Cystic Fibrosis Trust*. Od trzech lat nie obserwuje się wzrostu NTM w płwocinie tej chorej.

Rozpoznawanie i leczenie mikobakterioz u chorych na mukowiscydozę jest trudne. Przewlekłe zakażenie różnymi bakteriami, podobny przebieg kliniczny choroby oskrzelowo-płucnej w przebiegu mukowiscydozy i mikobakteriozy oraz szeroko stosowana antybiotykoterapia utrudniają rozpoznawanie, a także leczenie mikobakterioz. Z tego względu leczenie takich chorych wymaga doświadczenia, szczególnej uwagi oraz współpracy pomiędzy lekarzem prowadzącym chorego, mikrobiologiem i radiologiem.

Konflikt interesów

Autorzy nie zgłaszają konfliktu interesów.

Piśmiennictwo:

- Griffith D.E., Aksmit T., Brown-Elliott B.A. i wsp. An official ATS/IDSA statement: diagnosis, treatment and prevention of nontuberculous mycobacterial diseases. *Am. J. Resp. Crit. Care Med.* 2007; 175: 367–416.
- Wilińska E., Szturmowicz M. Mikobakteriozy płuc — obraz kliniczny, diagnostyka i leczenie. *Pneumonol. Alergol. Pol.* 2010; 78: 138–147.
- Olivier K.N., Weber D.J., Wallace R.J. i wsp. Nontuberculous mycobacteria. I: multicenter prevalence study in cystic fibrosis. *Am. J. Resp. Crit. Care Med.* 2003; 167: 828–834.
- Whittaker L.A., Tenback C. Atypical mycobacterial and fungal infections in cystic fibrosis. *Semin. Respir. Crit. Care Med.* 2009; 30: 539–546.
- Cullen A.R., Cannon C.L., Mark E.J., Colin A.A. Mycobacterium abscessus infection in cystic fibrosis. Colonization or infection? *Am. J. Resp. Crit. Care Med.* 2000; 161: 641–645.
- Jordan P.W., Stanley T., Donnelly F.M. i wsp. Atypical mycobacteria infection in patients with cystic fibrosis: update on clinical microbiology methods. *Lett. Appl. Microbiol.* 2007; 44: 459–466.
- Radhakrishnan D. K., Yau Y., Corey M. i wsp. Non-tuberculous mycobacteria in children with cystic fibrosis: isolation, prevalence and predictors. *Pediatr. Pulmonol.* 2009; 44: 1100–1106.
- CF Trust. Antibiotic treatment for cystic fibrosis: report of the UK cystic fibrosis trust antibiotic working group. 3rd ed. May 2009. www.cysticfibrosis.org.uk/media/82010/CD_Antibiotic_treatment_for_CF_May_09.pdf.
- Nick J.A. Nontuberculous mycobacteria in cystic fibrosis. *Semin. Respir. Crit. Care Med.* 2003; 24: 693–702.
- Kilby J.M., Gilligan P.H., Yankaskas J.R. i wsp. Nontuberculous mycobacteria in adult patients with cystic fibrosis. *Chest* 1992; 102: 70–75.
- Levy I., Grisaru-Soen G., Lerner-Geva L. i wsp. Multicenter cross-sectional study of nontuberculous mycobacterial infections among cystic fibrosis patients, Israel. *Emerg. Infect. Dis.* 2008; 14: 378–384.
- Giron R.M., Maiz L., Barrio I. Nontuberculous mycobacterial infection in patients with cystic fibrosis: A multicenter prevalence study. *Arch. Bronconeumol.* 2008; 44: 679–684.
- Roux A.L., Catherinot E., Ripoll F. i wsp. Multicenter study of prevalence of nontuberculous mycobacteria in patients with cystic fibrosis in France. *J. Clin. Microbiol.* 2009; 47: 4124–4128.
- Verregghen M., Heijerman H.G., Reijers M. i wsp. Risk factors for mycobacterium abscessus infection in cystic fibrosis patients; a case-control study. *J. Cyst. Fibr.* 2012; 11: 340–343.
- Esther C., Esserman D.A., Gilligan P. i wsp. Chronic mycobacterium abscessus infection and lung function decline in cystic fibrosis patients; a case-control study. *J. Cyst. Fibr.* 2012; 11: 340–343.
- de Vrankrijker A.M., Wolfs T.F., van der Ent C.K. Challenging and emerging pathogens in cystic fibrosis. *Paediatr. Respir. Rev.* 2010; 11: 246–254.
- Choroby wywoływane przez prątki niegruźlicze — rozpoznawanie, leczenie i zapobieganie. *Med. Prakt.* 2008; 9 (wyd. specj.).
- Waters V., Ratjen F. Antibiotic treatment for nontuberculous mycobacteria in people with cystic fibrosis. *Cochrane Database Syst. Rev.* 2012; 12.
- Leung J.M., Olivier K.N. Nontuberculous mycobacteria: the changing epidemiology and treatment challenges in cystic fibrosis. *Curr. Opin. Pulm. Med.* 2013; 19: 662–669.
- Leung J.M., Olivier K.N. Nontuberculous mycobacteria in patients with cystic fibrosis. *Semin. Respir. Crit. Care Med.* 2013; 34: 124–134.